

Queratitis por *Acanthamoeba* en un Paciente Usuario de Solución Multipropósito de Limpieza de Lentes de Contacto: Primer Caso en Argentina.

LEONARDO P. D'ALESSANDRO, SILVIA B. ROSSETTI

RESUMEN

PROPÓSITO: El propósito de este reporte es describir el primer caso de queratitis por *Acanthamoeba* asociado al uso de solución de lentes de contacto COMPLETE MoisturePLUS Multi-purpose (AMO/Visionthech, División Oftalmológica, Latinmarket SA) en la Argentina.

Reporte del Caso: Mujer de 50 años de edad usuaria de lentes de contacto blanda y de solución de limpieza de lentes de contacto COMPLETE MoisturePLUS Multi-purpose, en exclusividad; que consultó por dolor intenso y fotofobia en su ojo derecho. Se realizó estudio microbiológico y por biología molecular de cornea que confirmó el diagnóstico de queratitis por *Acanthamoeba*, iniciándose el tratamiento.

CONCLUSIONES: Según la advertencia del Center for Disease Control (CDC, EEUU), se ha observado un incremento de queratitis por *Acanthamoeba* relacionado con el uso de soluciones de limpieza multipropósito de lentes de contacto. De acuerdo a nuestro conocimiento el producto involucrado no ha sido retirado del mercado local. *OFTALMOL CLIN EXP 2007;1: 29-31*

PALABRAS CLAVE: queratitis, *Acanthamoeba*, soluciones limpieza multipropósito.

ABSTRACT

PURPOSE: The aim of this report is to describe the first case in Argentina of *Acanthamoeba* keratitis associated with the use of multipurpose contact lens solution.

CASE REPORT: A 50-year-old woman, soft contact lens wearer and history of using COMPLETE MoisturePLUS Multi-purpose (Advanced Medical Optics Inc.) contact lens solution for contact lens clearing, presented with severe pain in her right eye. Cultures and molecular biology techniques of corneal samples revealed *Acanthamoeba*, and appropriate therapy was started.

CONCLUSIONS: A warning from the Center for Disease Control (CDC, USA) mentioned the increase frequency of parasitic keratitis associated with multipurpose contact lens solutions. To the best of our knowledge the commercial cleaning solution has not been removed from the local argentinian market. *OFTALMOL CLIN EXP 2007;1: 29-31*

KEY WORD: keratitis, *Acanthamoeba*, contact lens cleaning solutions

En mayo del 2006 el Departamento de Salud Pública de Chicago informó al Centro de Control de Enfermedades de EE.UU. (CDC) de un posible aumento del número de casos de queratitis por *Acanthamoeba*. En enero del 2007 el CDC inició un estudio retrospectivo en 22 centros oftalmológicos de EEUU. Trece centros respondieron mostrando un aumento en la incidencia de queratitis por *Acanthamoeba*. El incremento en el número de casos comenzó en el año 2004 y continúa hasta hoy.

En marzo del 2007 el CDC inició una investigación en múltiples estados buscando los factores de riesgo asociados a este incremento en el número de casos. El 26 de mayo del 2007

con los resultados preliminares de esta investigación se determinó una asociación en el uso de COMPLETE MoisturePLUS Multi-purpose (Advanced Medical Optics, EE.UU) y el desarrollo de queratitis por *Acanthamoeba*.¹ El 29 de mayo del 2007, Advance Medical Optics (AMO) y la Food and Drugs Administration (FDA) informaron a los profesionales de la salud y a los usuarios de lentes de contacto el retiro del mercado de la solución de limpieza COMPLETE MoisturePLUS Multi-purpose.² El 1 de agosto la FDA insistió con el retiro del producto y lo clasificó como tipo 1, es decir, de alta prioridad.²

El propósito de este reporte es describir el primer caso de queratitis por *Acanthamoeba* aso-

Recibido: 24/09/07
Aceptado: 28/09/07
Autor responsable:
Dr. Leonardo P.D'Alessandro
Fundación Oftalmológica
Argentina Jorge Malbran y
Clínica Oftalmológica Malbran
Azcuénaga 1077 pb. B (1115)
Ciudad de Buenos Aires
leonardo_dalessandro@
fibertel.com.ar

ciado al uso de solución de limpieza AMO COMPLETE MoisturePLUS Multi-purpose en la Argentina, y advertir que de acuerdo a nuestro conocimiento, el producto no ha sido retirado del mercado local.

Reporte del caso

Mujer de 50 años de edad usuaria de lentes de contacto blanda y de solución de limpieza AMO COMPLETE MoisturePLUS Multi-purpose, que consultó por dolor intenso y fotofobia de aproximadamente 20 días de evolución en su ojo derecho. La paciente tenía el antecedente de haber sido tratada por queratitis bacteriana y luego por queratitis presuntamente herpética, por lo cual recibió prescripciones de moxifloxacina, aciclovir ungüento y loteprednol etabonato sin remisión. El examen con lámpara de hendidura reveló una úlcera circular de 6 mm de diámetro con infiltrado estromal semilunar inferior y precipitados queráticos, tyndall ++ en cámara anterior, inyección periquerática, y un pequeño hipopion (Fig. 1). Se sospechó la posibilidad de una queratitis por *Acanthamoeba* y se realizó

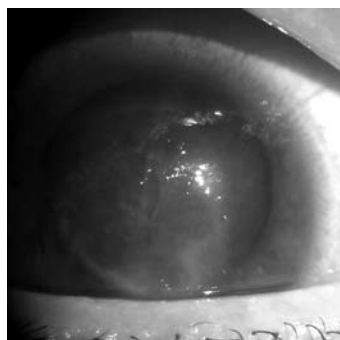

Figura 1. Aspecto biomicroscópico de la queratitis.

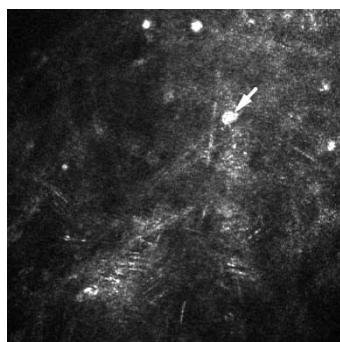


Figura 2. Microscopía confocal in vivo con quistes de *Acanthamoeba* en el estroma medio-profundo (Rostock Cornea Module)

toma de muestra corneal, para examen directo, cultivo para bacterias, hongos y *Acanthamoeba* y estudios de biología molecular (PCR panfúngica y PCR para *Acanthamoeba*). El examen directo fue negativo en todas las tinciones; la PCR panfúngica fue negativa y la PCR para *Acanthamoeba* fue positiva. Se inició tratamiento específico para *Acanthamoeba* con PHMB 0,02%, clorhexidina 0,02%, dibromopropamidina 0,1%, atropina 0,1%, tópicos y ketoconazol

200 mgr cada 12 horas oral con estabilización de la queratitis. Seis días después se identificó de *Acanthamoeba* en los cultivos confirmando el resultado de la PCR. En el último examen el paciente está estable y en tratamiento, con mejoría del dolor y a la espera de una queratoplastia penetrante. Se realizó una microscopía confocal para evaluar la respuesta terapéutica y se observaron quistes remanentes vinculables a *Acanthamoeba* localizados en el estroma corneal profundo (Fig. 2).

Discusión

La queratitis por *Acanthamoeba* es una enfermedad rara de difícil diagnóstico y tratamiento que puede llevar a la ceguera del ojo afectado. Se ve principalmente en usuarios de lente de contacto con poco cuidado en el manejo y desinfección de los mismos como al uso de agua corriente para el lavado, soluciones de limpieza preparadas en el hogar y uso del lente de contacto en piscinas o durante el baño, entre otros factores.³⁻⁴

En los últimos dos años el CDC detectó dos episodios distintos de brotes epidémicos en usuarios de lentes de contacto en EEUU. El primero fue un brote de queratitis por *Fusarium* que fue asociado al uso de ReNu MoistureLoc, una solución multipropósito de limpieza de lentes de contacto con Alexidine como principio activo desinfectante. El número de casos disminuyó al retirar la solución comercial del mercado. Sin embargo algunos autores remarcaron que debería haber otros factores ya que un tercio de los casos comunicados no usaban la solución previamente mencionada. Es de destacar que esta solución de limpieza nunca llegó a nuestro país.⁵ Recientemente un estudio realizado en Singapore demostró que otra solución multipropósito de limpieza, el ReNu Multi-Plus también se asoció a un aumento en la incidencia de queratitis micóticas.⁶

Últimamente el CDC envió un alerta advirtiendo sobre el aumento de queratitis por *Acanthamoeba* en usuarios de lentes de contacto que usan solución de limpieza AMO COMPLETE MoisturePLUS Multi-purpose.¹ Este fue el segundo episodio de brotes epidémicos denunciado y provocó el retiro del producto en EEUU, pero no en nuestro país. El presente caso es una alerta para todos nuestros colegas ya que hasta donde sabemos sería el primer caso reconocido en nuestro país de queratitis por *Acanthamoeba* asociado al uso de la solución de limpieza y conservación de lentes de contacto AMO COMPLETE MoisturePLUS Multi-purpose.

Las soluciones multipropósito de limpieza de lentes de contacto son más confortables, cómodas y convenientes para el consumidor y por esto están prevaleciendo en el mercado de los usuarios de lentes de contacto. Sin embargo, son menos eficaces que los viejos sistemas de múltiples

pasos de limpieza del peróxido de hidrógeno.⁷ Quizás por estos factores u otros todavía por descubrir estamos viendo un incremento de casos de queratitis atípicas parasitarias o micóticas asociadas al uso de lente de contacto.

Referencias

1. Centers for Disease Control and Prevention (CDC). Acanthamoeba keratitis in multiple states, 2005-2007. MMWR Morb Mortal Wkly Rep. 2007;56:532-4.
 2. US Food and Drug Administration. Advanced Medical Optics COMPLETE MoisturePLUS Multi-purpose Contact Lens Solution. Se puede obtener de: <http://www.fda.gov/medwatch/safety/2007/safety07.htm> (último acceso 1 octubre 2007).
 3. Joslin CE, Tu EY, Shoff ME, et al. The association of contact lens solution use and Acanthamoeba keratitis. Am J Ophthalmol 2007;144:169-80.
 4. Thebpatiphat N, Hammersmith KM, Rocha FN, et al. Acanthamoeba keratitis: a parasite on the rise. Cornea 2007;26:701-6.
 5. Center for Disease Control and Prevention (CDC). Fusarium keratitis-multiple states, 2006. MMWR Morb Mortal Wkly Rep. 2006;55:400-1.
 6. Saw SM, Ooj PL, Tan DT, et. Risk factors for contact lens-related fusarium keratitis: a case-control study in Singapore. Arch Ophthalmol 2007;125:611-7.
 7. Acharya NR, Lietman TM, Margolis TP. Parasites on the rise: a new epidemic of Acanthamoeba keratitis. Am J Ophthalmol. 2007;144:292-3.
-

