

Implante de lente intraocular fática de cámara posterior en ojos con queratocono: efecto a largo plazo sobre la agudeza visual

Daniel Badoza, María José Cosentino, María Eugenia Benítez Saldívar

Instituto de la Visión, Buenos Aires, Argentina.

Recibido: 22 de julio 2018

Aprobado: 22 de noviembre 2018

Correspondencia

Dr. Daniel Badoza

M. T. de Alvear 2261

(C1122AAI) Buenos Aires.

Teléfono: (54-11) 6091-2900

dabadoza@gmail.com

Oftalmol Clin Exp (ISSN 1851-2658)

2019; 12 (3): 128-136.

Resumen

Objetivo: Evaluar los cambios a largo plazo en la agudeza visual (AV) en pacientes con queratocono tras implante de lente fática de cámara posterior.

Material y método: Estudio clínico retrospectivo que incluyó pacientes con queratocono a quienes se implantaron lentes fáticas tóricas de cámara posterior, 100% de collamero, entre noviembre de 2008 y mayo de 2014. Los datos (preoperatorio y postoperatorios) de: esfera, cilindro, equivalente esférico y agudeza visual, fueron evaluados al mes, al año, segundo año y en la última visita.

Resultados: Preoperatorio: esfera, cilindro y equivalente esférico fueron $-7.1 \pm 5.7D$, $-4.2 \pm 1.5D$ y $-9.2 \pm 5.8 D$, respectivamente. Todos los casos tuvieron agudeza visual sin corrección (AVSC) menor a 20/70 y la AV mejor corregida (AVMC) fue 20/40 o mejor en 6 ojos (33.3%). El seguimiento fue 26.3 ± 10.3 meses. En el primer mes postoperatorio, la esfera, el cilindro y el equivalente esférico fueron $0.00 \pm 0.91D$, $-0.08 \pm 1.5D$ y $-0.35 \pm 1.06D$ respectivamente, sin hallarse diferencias estadísticamente significativas en los controles posteriores. La AVSC fue 20/40 o mejor en 55.5% al primer mes, 72.2% al segundo año y 66.6% en la última visita. No hubo pérdida de líneas de AVMC. Se ganaron 2.0 ± 1.4 líneas de AV al mes y 2.6 ± 1.6 en la última visita. No se detectaron complicaciones.

Conclusión: La lente ICL tórica permite corregir el astigmatismo miópico alto en pacientes con queratoconos leves y moderados estables, con significativa mejoría de la agudeza visual. Esta mejoría fue desarrollándose progresivamente a lo largo del seguimiento.

Palabras clave: queratocono, lentes intraoculares fáticas, agudeza visual.

Implantation of posterior chamber phakic lens in keratoconus eyes: long-term effect on visual acuity

Abstract

Objective: To evaluate long-term visual acuity (VA) changes in keratoconus patients following posterior chamber phakic lens implantation.

Material and method: Retrospective clinical study including keratoconus patients who underwent implantation of posterior chamber phakic toric 100% collamer lenses from November 2008 to May 2014. Main outcome measures that were evaluated preoperatively and at 1 month, 1 year, 2 years and last visit postoperatively were: sphere, cylinder, spherical equivalent and visual acuity.

Results: Preoperative examination: sphere, cylinder and spherical equivalent were $-7.1 \pm 5.7D$, $-4.2 \pm 1.5D$ and $-9.2 \pm 5.8 D$, respectively. All cases had uncorrected visual acuity (UVA) under 20/70, while best spectacle-corrected VA (BSCVA) was 20/40 or better in 6 eyes (33.3%). Follow-up was 26.3 ± 10.3 months. One month after the procedure, sphere, cylinder and spherical equivalent values were $0.00 \pm 0.91D$, $-0.08 \pm 1.5D$ and $-0.35 \pm 1.06D$ respectively, with no statistically significant differences found in subsequent visits. BSCVA was 20/40 or better in 55.5% of cases after one month, in 72.2% at 2 years and in 66.6% at the last visit. No BSCVA lines were lost, while 2.0 ± 1.4 VA lines were gained at month 1 and 2.6 ± 1.6 at the last visit. No complications occurred.

Conclusion: Toric ICLs enable high myopic astigmatism to be corrected in patients with mild and moderate stable keratoconus, with a significant improvement in visual acuity. This improvement developed progressively throughout patients' follow-up.

Key words: keratoconus, phakic intraocular lenses, visual acuity.

Implante de lente intraocular fática de câmara posterior em olhos com ceratocone: efeito a longo prazo sobre a acuidade visual

Resumo

Objetivo: Avaliar as mudanças no longo prazo na acuidade visual (AV) em pacientes com ceratocone após implante de lente fática de câmara posterior.

Material e método: Estudo clínico retrospectivo que incluiu pacientes com ceratocone a quem se lhes implantaram lentes fáticas tóricas de câmara posterior 100% de collamer entre novembro de 2008 e maio de 2014. Os dados (pré e pós-operatórios) de: esfera, cilindro, equivalente esférico e acuidade visual, foram avaliados ao mês, ano, segundo ano e na última visita.

Resultados: Pré-operatório: esfera, cilindro e equivalente esférico foram $-7.1 \pm 5.7D$, $-4.2 \pm 1.5D$ e $-9.2 \pm 5.8 D$, respectivamente. Todos os casos tiveram acuidade visual sem correção (AVSC) menor a 20/70 e a AV melhor corrigida (AVMC) foi 20/40 ou melhor em 6 olhos (33.3%). O seguimento foi 26.3 ± 10.3 meses. No primeiro mês pós-operatório, a esfera, o cilindro e o equivalente esférico foram $0.00 \pm 0.91D$, $-0.08 \pm 1.5D$ e $-0.35 \pm 1.06D$ respectivamente, sem encontrar-se diferenças estatisticamente significativas nos controlos posteriores. A AVSC foi 20/40 ou melhor em 55.5% ao primeiro mês, 72.2% ao segundo ano e 66.6% na última visita. Não houve perda de linhas de AVMC. Ganham-se 2.0 ± 1.4 linhas de AV ao mês e 2.6 ± 1.6 na última visita. Não se detectaram complicações.

Conclusão: A lente ICL tórica permite corrigir o astigmatismo miópico alto em pacientes com ceratocones leves e moderados estáveis, com significativa melhora da acuidade visual. Esta melhoria foi se desenvolvendo progressivamente ao longo do seguimento.

Palavras chave: ceratocone, lentes intraoculares fáticas, acuidade visual.

Introducción

El queratocono es una degeneración progresiva no inflamatoria de la córnea que toma una forma cónica e irregular en su ápex con adelgazamiento de su grosor y la aparición de un alto grado de astigmatismo irregular¹. En los estadios iniciales, la corrección del defecto óptico resultante se realiza mediante anteojos o lentes de contacto. Pero a

medida que la enfermedad progresa, para obtener una aceptable agudeza visual, el incremento del astigmatismo irregular debe corregirse con lentes de contacto rígidas gas permeable.

En los queratoconos avanzados puede ser necesario realizar una queratoplastia debido a la disminución de la agudeza visual por la aparición de cicatrices corneales o por la intolerancia a las lentes de contacto²⁻³.

En los últimos años el *crosslinking* (CXL)⁴, los segmentos corneales intraestromales (SCIE) y las lentes intraoculares fáquicas (LIOF) se incorporaron en las opciones quirúrgicas del queratocono.

El CXL se aplica con la intención de prevenir la progresión del queratocono. Los SCIE pueden mejorar la regularidad de la córnea y reducir el astigmatismo irregular, aunque generalmente el componente esférico del defecto refractivo queda sin corregir. Los queratoconos leves podrían tratarse mediante la combinación de CXL y queratoplastia fotorrefractiva (PRK) combinada con CXL e incluso con SCIE⁵⁻⁸.

Una alternativa para mejorar los trastornos refractivos en los pacientes con queratocono estable es el implante de LIOF. Las publicaciones previas incluyen tanto LIOF de soporte angular⁹⁻¹⁰, iridiano¹¹⁻¹⁵ y en la cámara posterior¹⁶⁻²⁰.

El objetivo de este trabajo es mostrar los efectos en la agudeza visual a largo plazo con el implante de LIOF tóricas de cámara posterior en ojos con queratocono.

Material y métodos

Se realizó un estudio retrospectivo de los pacientes con diagnóstico de queratocono en quienes se implantó una LIOF toric ICL Visian (STAAR, Monrovia, Estados Unidos) en el Instituto de la Visión de Buenos Aires entre noviembre 2008 y mayo de 2014.

Los criterios de inclusión fueron: registros de las historias clínicas completos, pacientes con diagnóstico clínico y topográfico (Tommy II, Tokyo, Japón y Orbscan II, Bausch & Lomb, Rochester, Estados Unidos) de queratocono sin signos de progresión en el último año previo

a la operación, con refracción estable, agudeza visual con corrección (AVCC) mayor a 20/60, profundidad de cámara anterior (definida como la distancia entre el endotelio y la cara anterior del cristalino) mayor a 2.8 mm, cristalino transparente, intolerancia a lentes de contacto, interés en cirugía refractiva y expectativas adecuadas del resultado de la operación. El seguimiento mínimo fue de un año.

Los criterios de exclusión fueron: pacientes con AVCC preoperatoria inferior a 20/60, cicatrices corneales que afecten el eje visual o patologías concomitantes del segmento posterior.

Los datos evaluados en las historias clínicas fueron: sexo edad, grado de queratocono (de acuerdo con la clasificación de Amsler-Krumeich), fecha de la cirugía y tiempo de seguimiento. Acerca de la evaluación preoperatoria, se evaluaron: refracción objetiva y queratometrías, refracción subjetiva, medición de agudeza visual sin corrección (AVSC) y con corrección (AVCC), una evaluación oftalmológica completa (incluyendo presión intraocular [PIO] y evaluación de retina periférica mediante oftalmoscopia binocular indirecta). En los controles postoperatorios se midió refracción, AVSC, AVCC, PIO y evaluación del cristalino bajo dilación pupilar para detectar la presencia de catarata o glaucoma. La agudeza visual se midió en pies y traducida a escala de Snellen para el cálculo de los promedios. En los casos con visión cuenta dedos o menor se le asignó un valor de Snellen de 0.025.

En el presente trabajo la revisión de datos se pautó al mes de la cirugía, al año y a los dos años; aunque en los casos de mayor seguimiento se incluyeron también los datos de la última visita. Se evaluaron las diferencias en las refracciones postoperatorias, la evolución del promedio de las refracciones en el tiempo y la relación entre la refracción a corregir y la obtenida en el segundo año del control postoperatorio. Asimismo, se compararon las AVCC preoperatorias con las AVSC a los distintos tiempos del postoperatorio. Las líneas de AV potencialmente perdidas/ganadas también se evaluaron en el tiempo hasta el último control. Otros datos más a evaluar fueron: el índice de eficacia (definido por: AVSC

postoperatoria/AVCC preoperatoria) y el índice de seguridad (definido por AVCC postoperatoria/AVCC preoperatoria).

En todos los casos se realizó topografía corneal con tecnología de Plácido (Tomey) y de elevación (Orbscan II) luego de al menos tres semanas de suspensión del uso de las lentes de contacto, hasta demostrar la ausencia de remodelación corneal ocasionado por ellas. Se midió la paquimetría corneal mediante paquímetro ultrasónico (Alcon, Estados Unidos). Se evaluó la distancia blanco a blanco (BB) mediante compás, con el paciente apoyado en la lámpara de hendidura bajo anestesia tópica y mediante la función EyeMetrics del Orbscan II. El dato de la profundidad de cámara anterior (ACD) se obtuvo mediante el Orbscan II y la biomicroscopía ultrasónica (UBM) (Vumax, Sonomed Escalon, Estados Unidos). Mediante este método también se midió la distancia surco-surco en el eje horizontal.

Todas las LIOF implantadas fueron tóricas y de cámara posterior, de marca ICL, modelos V4, V4b y V4c. Esta LIOF es una lente de colámero de una sola pieza con diámetro de óptica entre 4,65 y 5,80 mm (zona óptica efectiva en plano corneal equivalente a 7,3 mm) y entre 11 y 13,7 mm de largo total (largo máximo de 13,7 mm en modelo V4b). El espesor de la ICL según la zona varía de 50 micrones en la óptica a 500-600 en su zona circundante, y a 100-200 micrones en las hápticas de apoyo en el surco.

El cálculo de la ICL a implantar, en cuanto a tamaño y poder esférico y tórico, como así también de la orientación en que debía implantarse la ICL, se realizó a través de la página web del fabricante (<https://ocos.staarag.ch/>) en la que se introdujeron los datos de edad del paciente, su refracción, la queratometría obtenida de la topografía corneal, ACD, paquimetría y BB. De las ICL propuestas por el calculador en línea se eligió la que permitiera intentar la refracción postoperatoria más cercana a -0,50 dioptrías. En aquellos ojos con posibilidades de progresión de queratocono se realizó *crosslinking*, postergando las mediciones de queratometría y refracción para el cálculo de la lente durante un período mínimo de 6 meses.

La evaluación de la refracción objetiva se realizó con autorrefractómetro Topcon KR9000 (Topcon, Tokio, Japón), mientras que en la subjetiva se utilizó el método de “desenfoque”, test duocrómico y cilindros cruzados.

Todas las cirugías fueron realizadas por el mismo cirujano (DAB) según la técnica publicada previamente²⁰. En los casos donde se implantaron versiones V4 y V4b se realizó una iridotomía con láser de argón con al menos una semana de anticipación a la cirugía. A partir de enero de 2014 en todos los casos se implantó versión V4c, sin necesidad de realizar iridectomía previa. Los pacientes firmaron un consentimiento informado y se les informó adecuadamente del procedimiento quirúrgico y sus riesgos.

El análisis estadístico y las descripciones estadísticas (media, desviación estándar, rango) se realizaron con *software* de Microsoft Office Excel 2007 (StataCorp LP, College Station, Texas). La prueba t pareada se utilizó para identificar las diferencias estadísticamente significativas (P menor a 0,05).

Resultados

Se estudiaron 18 ojos de once pacientes, 7 (63,7%) mujeres y 4 (36,3%) hombres. La edad media fue $36,7 \pm 11,0$ años. De acuerdo con la clasificación de Amsler-Krumeich, 11 (61%) ojos presentaron queratocono grado 2, mientras que 7 (39%) ojos presentaron grado 3. En 8 (44,4%) ojos se realizó *crosslinking* por lo menos seis meses antes del implante de ICL. El seguimiento fue de $28,4 \pm 11,6$ meses (mediana 28, rango entre 13 y 44) (tabla 1).

La esfera, el cilindro y el equivalente esférico preoperatorios fueron $-7,1 \pm 5,7D$, $-4,2 \pm 1,5D$, y $-9,2 \pm 5,8D$, respectivamente. En el primer mes postoperatorio, la esfera, el cilindro y el equivalente esférico fueron $0,00 \pm 0,91D$, $-0,08 \pm 1,5D$ y $-0,35 \pm 1,06D$, respectivamente. Al primer año postoperatorio la esfera, el cilindro y el equivalente esférico fueron $0,15 \pm 0,24D$, $-0,23 \pm 0,7D$ y $0,02 \pm 0,36D$, respectivamente. Al segundo año postoperatorio, la esfera, el cilindro y el equiva-

Tabla 1. Tiempo del seguimiento de cada caso.

Caso	Seguimiento (meses)
1	46
2	44
3	43
4	42
5	41
6	40
7	37
8	31
9	29
10	27
11	25
12	24
13	21
14	20
15	16
16	15
17	13
18	13

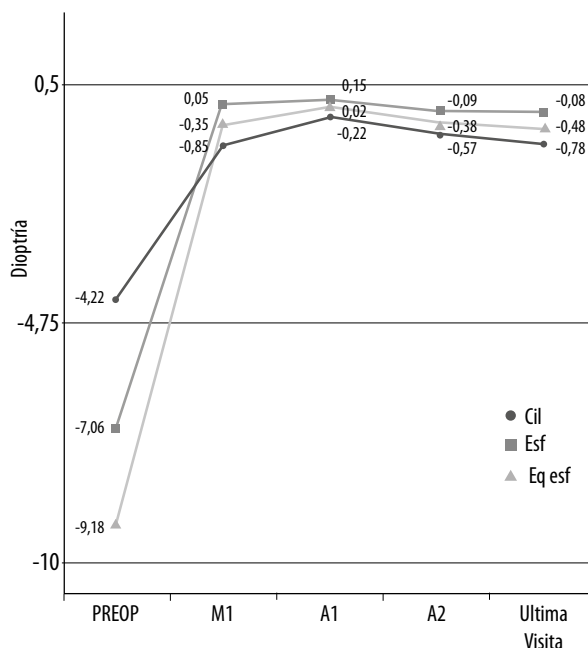


Figura 1. Evolución del promedio de refracción (dioptrías) esférica, cilíndrica y equivalente esférico. M1: mes uno. A2: año 2. A3: año 3. UV: última visita.

lente esférico fueron $0.09 \pm 0.67D$, $-0.57 \pm 0.7D$ y $0.38 \pm 0.94D$, respectivamente. En el último control, la esfera, el cilindro y el equivalente esférico fueron $-0.08 \pm 0.65D$, $-0.78 \pm 0.9D$ y $-0.48 \pm 0.97D$, respectivamente. Las diferencias en las refracciones postoperatorias no fueron estadísticamente significativas. En la figura 1 se observa la evolución del promedio de las refracciones en el tiempo. En la figura 2 se muestra la correlación entre la refracción a corregir y la obtenida en el segundo año postoperatorio.

La AVSC en todos los casos mejoró de cuenta dedos preoperatoriamente a no menos de 20/70 en el postoperatorio. El promedio de AVSC medida en Snellen fue 0.53 ± 0.2 en el primer mes, 0.77 ± 0.3 al año, 0.78 ± 0.2 a los 2 años y 0.70 ± 0.2 en el último control. En la figura 3 se compara la AVSC en pies entre el preoperatorio y los distintos controles postoperatorios.

La AVCC fue 0.48 ± 0.2 preoperatoriamente y mejoró a 0.71 ± 0.2 en el primer mes, $0.82 \pm$

0.2 al año, 0.82 ± 0.2 a los 2 años y 0.80 ± 0.2 en el último control. En la figura 3 se observa la comparación de AVCC en pies entre el preoperatorio y con la AVSC en los distintos controles postoperatorios.

La AVCC postoperatoria en todos los casos, si se consideran todos los controles, fue 20/50 o mejor. En la figura 4 se ve la comparación de AVCC en pies entre el preoperatorio y los distintos controles postoperatorios.

En cuanto a las líneas de AV ganadas y perdidas, en ninguno de los controles postoperatorios se registró pérdida de ninguna. A partir del segundo año, todos los pacientes ganaron al menos una línea de AV (fig. 5). El promedio de líneas de AV ganadas fue 1.94 al primer mes, primer y segundo año, y último control fueron respectivamente 2.1, 2.59 y 2.61 (incremento de 34.5% entre los controles postoperatorios del primer mes y del último control). El rango de líneas ganadas en el último control fue 1-6, con mediana de 5 líneas.

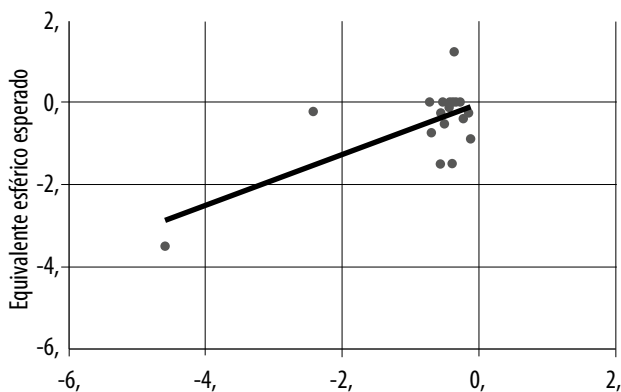


Figura 2. Correlación entre equivalente esférico intentado y obtenido en año postoperatorio 2.

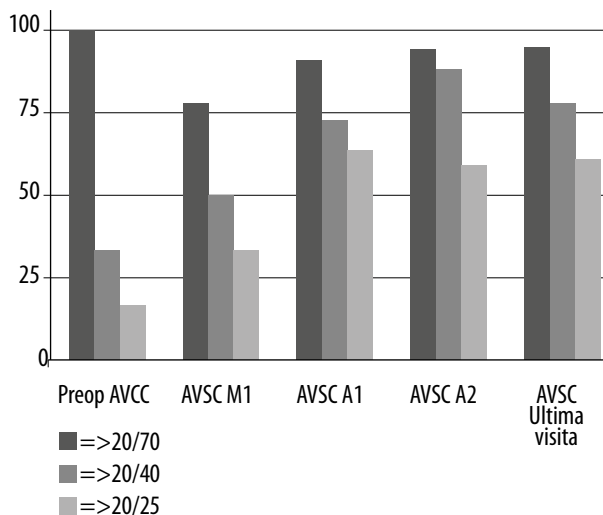


Figura 3. Comparación de AVCC preoperatoria con AVSC postoperatoria. En los casos con CXL previo, se considera la AVCC al menos 6 meses posteriores al procedimiento. M1: mes uno. A2: año 2. UV: última visita.

En la figura 6 se muestra la evolución de los índices de eficacia (AVSC postop/AVCC preop) y de seguridad, que en el primer mes fueron de 1.1 y 1.46, respectivamente. En el último control, el índice de eficacia mostró un incremento de 31.8%, mientras que el de seguridad se incrementó en un 14.4%.

No se observaron complicaciones intraoperatorias. En 3 casos (16.6%) se observó hipertensión ocular en el control inmediato a las 2 horas de la operación, controlado mediante acetazolamida oral y/o tratamiento tópico de timolol y dorzolamida.

Durante el período de observación, en ningún paciente se detectó opacidad del cristalino ni aumento de la presión intraocular, bloqueo pupilar, ni ninguna complicación postoperatoria que pudiera afectar la visión. Ninguna de las lentes necesitó explantarse.

Discusión

Actualmente hay alternativas que permiten retrasar la indicación de la queratoplastia en los ojos con queratocono. El CXL⁴, los segmentos

corneales intraestromales y las LIOF se incorporaron en las opciones quirúrgicas del queratocono.

El CXL se aplica con la intención de prevenir la progresión del queratocono o controlar su evolución. Los SCIE pueden mejorar la regularidad de la córnea al reducir el astigmatismo irregular, aunque generalmente el componente esférico del defecto refractivo queda escasamente corregido.

Los queratoconos leves y no evolutivos podrían tratarse mediante la combinación de CXL y PRK combinada con CXL e incluso con SCIE^{5, 8}. Sin embargo, los reportes existentes con CXL y PRK no presentan seguimientos a largo plazo; por lo que los autores consideran que podría no ser suficiente para asegurar que la estabilidad buscada del queratocono a través del CXL pudiera revertir el riesgo de su progresión, la que podría iniciarse tras la ablación con láser excímer.

Una alternativa para mejorar los trastornos refractivos en los pacientes con queratocono estable es el implante de LIOF. Las publicaciones previas incluyen tanto LIOF de soporte angular⁹⁻¹⁰, iridiano^{11,15} como en la cámara posterior¹⁶⁻²⁰.

En una publicación previa sobre implante de ICL en pacientes con queratocono evaluamos 16 ojos de 8 pacientes con un seguimiento de 9.33

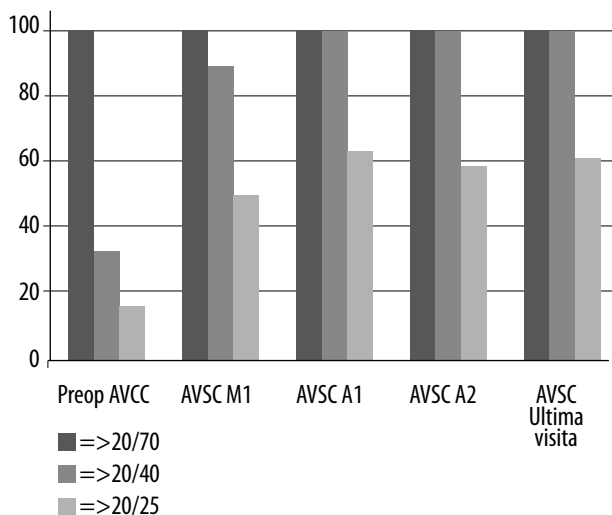


Figura 4. Comparación de AVCC preoperatoria con AVCC postoperatoria. En los casos con CXL previo se considera la AVCC al menos 6 meses posteriores al procedimiento. M1: mes uno. A2: año 2. UV: última visita.

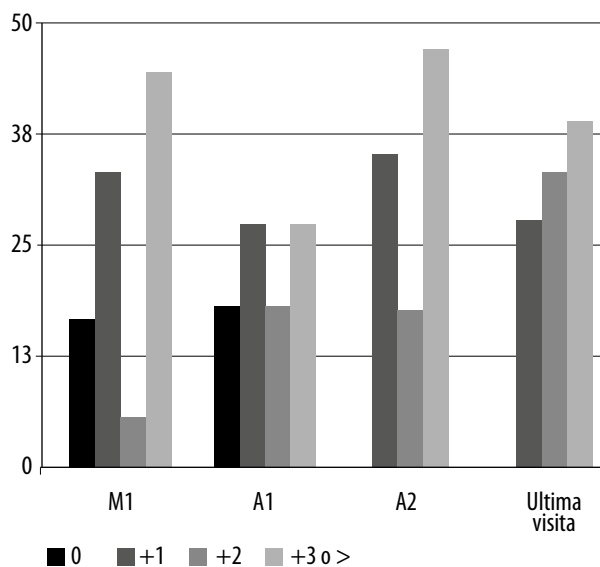


Figura 5. Distribución de líneas de AV ganadas y perdidas en los distintos periodos postoperatorios. M1: mes uno. A2: año 2. UV: última visita.

± 14 meses (rango 1- 41 meses)²⁰. El índice de eficacia (AVSC postop/AVCC preop) fue 0.96. El índice de seguridad (AVCC postop/AVCC preop) fue 1.27. En el presente estudio se han incluido casos con mayor seguimiento (28.4 ± 11.6 meses), demostrando los beneficios del implante de ICL tórica para corregir los errores esféricos y cilíndricos en casos con queratocono en mediano plazo con estabilidad refractiva, con lo que se obtuvieron resultados predecibles, eficaces y seguros.

Es de destacar que tanto la AVSC como la AVCC mejoraron sustancialmente entre el primer mes y el último control, lo cual se tradujo en un incremento de 31.8% en el índice de eficacia y 14.4% en el de seguridad. Esta mejora en los resultados visuales en función del tiempo no es dependiente de cambios refractivos, ya que la refracción se mantuvo estable durante los controles postoperatorios. Si bien desconocemos la causa de esta mejoría, consideramos que se podría deber a una especie de “neuroaprendizaje” a partir de la mayor definición de las imágenes proyectadas en la retina por la lente implantada cerca del punto nodal del ojo.

El único trabajo que presenta un seguimiento prolongado como éste (3 años) es el de Kamiya y colaboradores²¹. Basado en el análisis de 21 ojos, la refracción durante los 3 años fue muy estable tanto en equivalente esférico como en cilindro, con notable mejora de la AVSC sin evidenciar complicaciones. Sin embargo, los resultados de este estudio son aplicables a una población muy limitada de pacientes con queratocono, ya que incluía solo queratoconos grado I o II, mayores de 30 años, con AVCC de 20/25 o mejor. Por el contrario, los resultados de este trabajo permiten utilizar esta tecnología en casos más frecuentes de la práctica cotidiana del queratocono, ya que nuestra población incluyó pacientes con queratoconos grado III, AVCC a partir de 20/70 y pacientes más jóvenes a los que se les realizó CXL por lo menos 6 meses antes.

Si bien hay reportes que consideran como una opción viable la lensectomía clara con implante de LIO pseudofáquica tórica en casos con queratocono²²⁻²³ creemos que las LIO fáquicas son siempre una mejor alternativa debido a que el procedimiento es reversible y que conserva la acomodación, en especial utilizando ICL tórica,

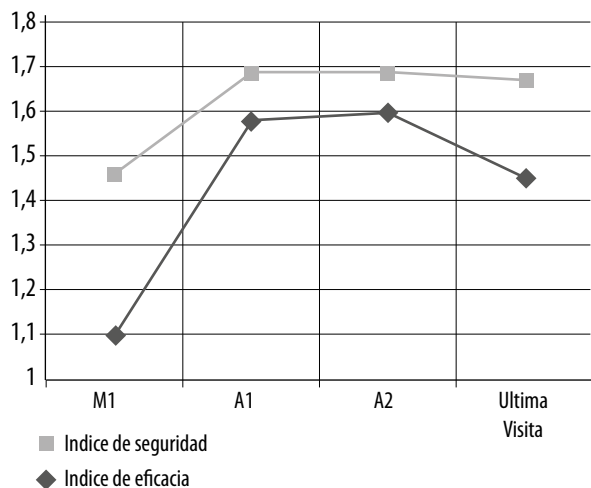


Figura 6. Evolución de los índices de eficacia y de seguridad en los distintos controles postoperatorios.

cuyo explante es sencillo y prácticamente respeta la incisión original. Esto evita el incremento del riesgo de desprendimiento de retina asociado con facoemulsificación.

En casos donde hay signos de progresión o sospechas —basadas en la edad del paciente— de que el queratocono aún no se ha estabilizado, se ha propuesto la utilización de CXL con implante de LIOF luego de comprobarse la presencia de refracción estable, sin cambios topográficos y no antes de los 6 meses luego de haber realizado el CXL. Los resultados fueron muy satisfactorios, aun con una limitada cantidad de casos y con no muy largo seguimiento hasta el momento²⁴⁻²⁶.

Debe subrayarse que el implante de ICL tórica no es aconsejable en queratoconos avanzados, los cuales frecuentemente se acompañan de aberraciones de alto orden debido a la irregularidad en la forma de la córnea y a las opacificaciones corneales. En estos casos la indicación de queratoplastia lamelar o penetrante es la opción terapéutica de elección.

En conclusión, estos resultados clínicos de mediano y largo plazo sugieren que la lente ICL tórica permite corregir adecuadamente el alto astigmatismo miópico en pacientes con quera-

toconos leves y moderados estables, con significativa mejoría de la agudeza visual.

Referencias

1. Rabinowitz YS. Keratoconus. *Surv Ophthalmol* 1998; 42:297-319.
2. Davis LJ, Schechtman KB, Wilson BS *et al.* Collaborative Longitudinal Evaluation of Keratoconus (CLEK) Study Group. Longitudinal changes in visual acuity in keratoconus. *Invest Ophthalmol Vis Sci* 2006; 47: 489-500.
3. Brierly SC, Izquierdo L Jr, Mannis MJ. Penetrating keratoplasty for keratoconus. *Cornea* 2000; 19: 329-332.
4. Suri K, Hammersmith KM, Nagra PK. Corneal collagen cross-linking: ectasia and beyond. *Curr Opin Ophthalmol* 2012; 23: 280-7.
5. Kremer I, Aizenman I, Lichter H, Shayer S, Lvinger S. Simultaneous wavefront-guided photorefractive keratectomy and corneal collagen crosslinking after intrastromal corneal ring segment implantation for keratoconus. *J Cataract Refract Surg* 2012; 38: 1802-7.
6. Tuwairqi WS, Sinjab MM. Safety and efficacy of simultaneous corneal collagen cross-linking with topography-guided PRK in managing low-grade keratoconus: 1-year follow-up. *J Refract Surg* 2012; 28: 341-5.
7. Coskunseven E, Jankov MR 2nd, Grentzelos MA *et al.* Topography-guided transepithelial PRK after intracorneal ring segments implantation and corneal collagen CXL in a three-step procedure for keratoconus. *J Refract Surg* 2013; 29: 54-8.
8. Al-Tuwairqi W, Sinjab MM. Intracorneal ring segments implantation followed by same-day topography-guided PRK and corneal collagen CXL in low to moderate keratoconus. *J Refract Surg* 2013; 29: 59-63.
9. Leccisotti A, Fields SV. Angle-supported phakic intraocular lenses in eyes with keratoconus and myopia. *J Cataract Refract Surg* 2003; 29: 1530-6.
10. Colin J, Velou S. Implantation of Intacs and a refractive intraocular lens to correct keratoconus. *J Cataract Refract Surg* 2003; 29: 832-4.

11. Budo C, Bartels MC, van Rij G. Implantation of Artisan toric phakic intraocular lenses for the correction of astigmatism and spherical errors in patients with keratoconus. *J Refract Surg* 2005; 21: 218-22.
12. Moshirfar M, Grégoire FJ, Mirzaian G *et al.* Use of Verisyse iris-supported phakic intraocular lens for myopia in keratoconic patients. *J Cataract Refract Surg* 2006; 32: 1227-32.
13. El-Raggal TM, Abdel Fattah AA. Sequential Intacs and Verisyse phakic intraocular lens for refractive improvement in keratoconic eyes. *J Cataract Refract Surg* 2007; 33: 966-70.
14. Kamburoglu G, Ertan A, Bahadir M. Implantation of Artisan toric phakic intraocular lens following Intacs in a patient with keratoconus. *J Cataract Refract Surg* 2007; 33: 528-30.
15. Venter J. Artisan phakic intraocular lens in patients with keratoconus. *J Refract Surg* 2009; 25: 759-64.
16. Coskunseven E, Onder M, Kymionis GD *et al.* Combined Intacs and posterior chamber toric implantable Collamer lens implantation for keratoconic patients with extreme myopia. *Am J Ophthalmol* 2007; 144: 387-9.
17. Kamiya K, Shimizu K, Ando K, Asato Y, Fujisawa T. Phakic toric implantable Collamer lens implantation for the correction of high myopic astigmatism in eyes with keratoconus. *J Refract Surg* 2008; 24: 840-2.
18. Alfonso JF, Palacios A, Montés-Micó R. Myopic phakic STAAR collamer posterior chamber intraocular lenses for keratoconus. *J Refract Surg* 2008; 24: 867-74.
19. Alfonso JF, Fernández-Vega L, Lisa C *et al.* Collagen copolymer toric posterior chamber phakic intraocular lens in eyes with keratoconus. *J Cataract Refract Surg* 2010; 36: 906-16.
20. Badoza D, Cosentino MJ, Moreno MM. Implante de ICL para corregir altas ametropías en pacientes con queratocono. *Oftalmol Clin Exp* 2014; 7: 107-14.
21. Kamiya K, Shimiyu K, Kobashi H *et al.* Three-year follow-up of posterior chamber toric phakic intraocular lens implantation for the correction of high myopic astigmatism in eyes with keratoconus. *Br J Ophthalmol* 2015; 99: 177-83.
22. Leccisotti A. Refractive lens exchange in keratoconus. *J Cataract Refract Surg* 2006; 32: 742-6.
23. Jaimes M, Xacur-García F, Alvarez-Melloni D *et al.* Refractive lens exchange with toric intraocular lenses in keratoconus. *J Refract Surg* 2011; 27: 658-64.
24. Fadlallah A, Dirani A, El Rami H, Cherfane G, Jarade E. Safety and visual outcome of Visian toric ICL implantation after corneal collagen cross-linking in keratoconus. *J Refract Surg* 2013; 29: 84-9.
25. Kymionis GD, Grentzelos MA, Karavitaki AE *et al.* Combined corneal collagen cross-linking and posterior chamber toric implantable collamer lens implantation for keratoconus. *Ophthalmic Surg Lasers Imaging* 2011; 42:e22-e25.
26. Izquierdo L Jr, Henriquez MA, McCarthy M. Artiflex phakic intraocular lens implantation after corneal collagen cross-linking in keratoconic eyes. *J Refract Surg* 2011; 27: 482-487.