

---

# Síndrome de párpado laxo

María Sofía Orelle

*Servicio de Oculoplástica, Hospital Santa Lucía, Buenos Aires, Argentina.*

---

**Recibido:** 17 de septiembre de 2018.

**Aprobado:** 8 de enero de 2019.

## Correspondencia

Dra. María Sofía Orelle  
Hospital Santa Lucía  
Av. San Juan 2021,  
(1232) Buenos Aires.  
Tel. (011) 4127-3100  
orellesofia@gmail.com

**Oftalmol Clin Exp** (ISSN 1851-2658)

2019; 12 (3): 96-107.

## Resumen

El síndrome de párpado flácido es una entidad subdiagnosticada que ocasiona un daño progresivo en la estructura palpebral. El aumento de laxitud responde a una disminución de la elastina tarsal. Los estudios apuntan a que la causa fundamental es la actividad aumentada de las metaloproteinasas combinada con factores mecánicos. Parece ser que en la literatura el foco es la resolución quirúrgica, mientras que la fisiopatología que involucran estos cambios permanecen en segundo plano y poco se sabe sobre cómo desactivar esta cascada enzimática anormal. La presente revisión tiene como objetivo un esquema diagnóstico y un tratamiento actualizado. Propone un cambio de perspectiva donde lo primordial es aliviar un sujeto con un metabolismo en estado de inflamación crónica, subclínica, que modifica significativamente su expectativa de vida.

**Palabras clave:** síndrome de párpado flácido, *floppy eyelid syndrome*, obesidad, elastina, superficie ocular.

## Floppy eyelid syndrome

### Abstract

Floppy eyelid syndrome is an underdiagnosed entity causing progressive damage to the palpebral structure. Increased laxity is the consequence of a decrease in tarsal elastin. Studies suggest that its main cause is increased metalloproteinase activity in combination with mechanical factors. The literature focuses on surgical resolution, while the pathophysiology involved in these changes is set

Trabajo realizado mediante la Beca CAO 2018.

aside and little is known about how to deactivate this abnormal enzymatic cascade. The goal of this review is to establish a diagnostic scheme and an updated treatment. We propose a change of perspective with a focus on providing relief to a subject whose metabolism is in a chronic, subclinical inflammation state, with a significantly altered life expectation.

**Key words:** floppy eyelid syndrome, obesity, elastin, ocular surface.

## Síndrome de pálebra flácida

### Resumo

A síndrome de pálebra flácida é uma entidade subdiagnosticada que ocasiona um dano progressivo na estrutura palpebral. O aumento de lassitude responde a uma diminuição da elastina do músculo orbicular pré-tarsal. Os estudos apontam a que sua causa fundamental é a atividade aumentada das metaloproteinasas combinada com fatores mecânicos. Aparentemente na literatura o foco é a resolução cirúrgica, enquanto que a fisiopatologia que involucram estas mudanças, permanecem em segundo plano e pouco se sabe sobre como desativar esta cascata enzimática anormal. Esta revisão tem como objetivo um esquema diagnóstico e um tratamento atualizado. Propõe uma mudança de perspectiva onde o primordial é aliviar um sujeito com um metabolismo em estado de inflamação crônica, subclínica, que modifica significativamente a expectativa de vida do paciente.

**Palavras chave:** síndrome de pálebra flácida, obesidade, elastina, superfície ocular.

## Introducción

### Definición

La hiperlaxitud palpebral es un proceso en el cual los tejidos palpebrales —piel, músculos y tendones— sufren distensión, hiperelasticidad y pérdida de tono secundaria, lo que produce una alteración en su normal funcionamiento: la protección y nutrición de la superficie ocular<sup>1</sup>.

La principal causa es el envejecimiento humano<sup>2</sup>. Existen otros importantes factores

como son los genéticos, los hábitos alimenticios, el abuso de las radiaciones solares y el tabaquismo<sup>1-3</sup>. Todos ellos producen cambios en las estructuras palpebrales suficientes como para alterar de forma irreversible su estructura.

El síndrome de párpado laxo o *floppy eyelid* fue denominado por primera vez en 1981 por los científicos Cubertson y Osler en una investigación de once pacientes de sexo masculino con sobrepeso y síntomas de molestias oculares<sup>3</sup>. Este síndrome se diferencia de la hiperlaxitud palpebral porque la elasticidad de los párpados es máxima y produce importantes alteraciones en la oclusión. Estos párpados se evierten con gran facilidad al elevar la parte superior y se traccionan levemente, en algunos casos simplemente con una oclusión forzada (figs. 1 a 5). El tarso es blando y fácilmente plegable, lo que lo hace especialmente vulnerable con los frotos violentos durante el día o en el sueño, donde el roce con la almohada puede empeorar el plegamiento anormal dejando expuesta la conjuntiva. La patología es claramente más acentuada en el lado en el que los pacientes prefieren dormir y en los casos bilaterales los pacientes duermen hacia abajo<sup>4</sup>. Este síndrome se presenta asociado con mucha frecuencia a: obesidad, hipertensión y apneas del sueño; además puede cursar con diabetes y enfermedades cardíacas<sup>5-7</sup>. Se desconoce su causa pero se observa un incremento en su frecuencia<sup>7</sup>.

La importancia de diferenciar este síndrome respecto de la hiperlaxitud palpebral aislada radica en el hecho de que puede asociarse a glaucoma, enfermedades del nervio óptico (como neuropatía), enfermedades vasculares de la retina y enfermedades corneales por mal posición palpebral<sup>8-15</sup>.

El síndrome de párpado laxo producirá los siguientes signos que dependerán de la gravedad, del tiempo de evolución y de los factores de riesgo asociados:

- Fácil eversión importante del párpado, sobre todo el superior.
- Descenso y verticalización en la posición de las pestañas. Estas no cuentan con un músculo erector del vello propio, por lo tanto dependen de estructuras como la piel y el músculo orbicular para mantener su posición normal.

La tendencia de eversión del párpado obliga al músculo orbicular pretarsal y a la piel adyacente a montarse sobre el margen palpebral, redireccionando la posición de las pestañas hacia la inferior.

- Ptosis palpebral y blefaroptosis por desinserción aponeurótica. Lesiones múltiples de queratosis seborreica. La ptosis también es mecánica por el peso del párpado debido a la inflamación.
- Hernias de grasa orbitaria. Cejas muy pobladas.
- Queratitis punctata con mayor afectación del tercio superior corneal. Pueden llegar a ser muy graves incluso con perforación ocular.
- Alteración del BUT (tiempo de ruptura de la película lagrimal) y de su calidad.
- Ectropión del párpado inferior con lagrimeo, secreción mucosa e irritación ocular permanente.

Otros hallazgos frecuentes, aunque menos constantes, son: queratocono, úlceras con cicatrices corneales, blefarochalasis y dermatochalasis, alteración de la película lagrimal y disfunción de las glándulas de Meibomio, hiperglucemia, hipertextensibilidad cutánea, diabetes, retraso mental, hipertensión arterial<sup>8-12, 15</sup>.

El motivo de consulta generalmente es por enrojecimiento, edema palpebral y conjuntival, *molestias oculares inespecíficas* con dolor y sensación de cuerpo extraño más intensas al levantarse que produce generalmente epífora, secreción mucosa y tendencia a frotarse los párpados. Con frecuencia el relato de los familiares es que se evierte el párpado espontáneamente durante el sueño.

Cabe destacar que normalmente refieren haber sido tratados durante años sin éxito, a pesar del uso de antibióticos, glucocorticoides y lubricantes, con poca respuesta, recurrencias y recidivas<sup>11-12</sup>.

## Epidemiología

El *floppy eyelid syndrome* (FES) se encuentra comúnmente en hombres de mediana edad, obesos (índice de masa corporal mayor o igual 30). Esto no es excluyente ya que hay casos de gente muy joven, incluso niños<sup>7-9, 13</sup>. También se ha visto

en personas de peso normal y en mujeres, aunque en mucha menor medida.

Su prevalencia en la población general — aunque vagamente establecida en los artículos de investigación— es entre 2.3% y 3.8%<sup>3, 14-15</sup>. La falta de precisión en esta cifra se debe entre otras cosas a que los criterios diagnósticos son variables y subjetivos según el autor que los describe y por lo tanto muchas veces, se *subdiagnostica*.

## Etiopatogenia

Si bien existen varias teorías sobre la génesis del FES no se conoce su mecanismo en profundidad. Se sospecha que es multifactorial:

- La meibomitis es la inflamación crónica de las glándulas de Meibomio y puede contribuir a la degeneración del párpado<sup>11</sup>.
- Se observó una importante disminución de elastina en la microestructura del párpado de los pacientes con FES. Estudios anatomopatológicos demuestran un aumento de metaloproteinasas responsables de ese proceso<sup>16-19</sup>.
- El factor mecánico es crucial. La eversión espontánea del párpado durante el sueño en el lado donde el paciente prefiere dormir produce el rozamiento de la conjuntiva tarsal y del globo ocular con la almohada. Se presentan lesiones en los tejidos y cambios metaplásicos como una sucesión inevitable de hechos.
- Existe una relación entre los pacientes con apnea del sueño y el FES<sup>4-8, 11, 13-15</sup>. La hipoxemia de estos pacientes —agravada por la isquemia parcial que se produce al presionar el párpado afectado contra la almohada, seguidos por los episodios de perfusión repetidos a lo largo de la noche por los sucesivos despertares— es la responsable de la producción local de radicales libres y la lesión del tarso, lo que puede tener un efecto quimiotáctico en los PMN y dando lugar a la formación de papilas, estroma corneal y endotelio<sup>17</sup>.

Entre los cambios histopatológicos que se pueden observar, la distribución de colágeno tipo I y III es similar en los tarsos con FES y los controles. No así con la proteína elastina que se vio marcadamente disminuida en el tarso FES. Las cadenas peptídicas de elastina son *mayores y la*

*cantidad total es menor* que en los controles. La presencia de elastina normal en los vasos capilares y adyacentes a las glándulas de Meibomio argumenta en contra de una alteración generalizada de tal proteína.

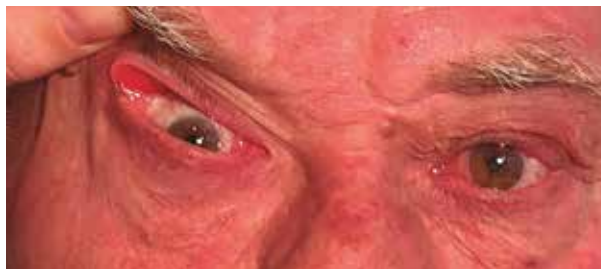Si bien no se observaron cambios inflamatorios en las glándulas de Meibomio, sí hay formación de granulomas, infiltración linfocitaria, conjuntivitis papilar y metaplasia conjuntival.

Hay tres teorías que se deben considerar basadas en estudios recientes<sup>10, 13-15, 17</sup>:

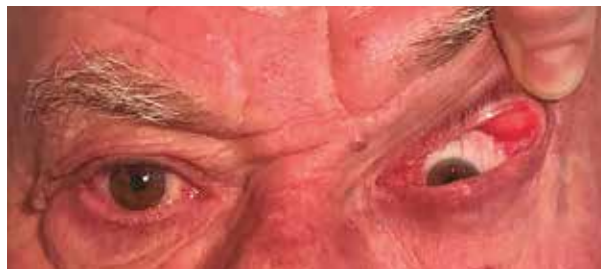1. *Teoría mecánica*: el traumatismo mecánico repetido causado por el frote frecuente de los párpados o por hábitos de sueño que produzcan el roce de los párpados con la almohada estimula la secreción de enzimas elastolíticas, las cuales participan en la degradación de las fibras elásticas y conducen a una reducción de la elasticidad tarsal con alteración de la estabilidad palpebral. Por lo tanto, se genera eversión palpebral nocturna y el mal contacto durante el día del párpado laxo con el globo ocular. Esta teoría se apoya por el hecho de que los síntomas se muestran siempre del lado que prefiere dormir el paciente. También se observó que los síntomas empeoran por la noche y se notan al levantarse.

2. *Teoría de posicionamiento defectuoso del globo ocular*: la degeneración de la estructura palpebral produce hiperlaxitud del párpado superior y consecuentemente se altera la posición de éste sobre el globo ocular, dejándolo con un tiempo de ruptura lagrimal acortada y conjuntivitis papilar. Esta teoría es la que menor aval tiene según los estudios científicos.

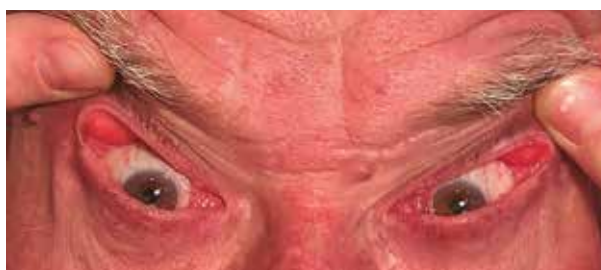3. *Teoría de isquemia-reperfusión*: la relación entre apnea obstructiva del sueño (OSA) y el FES es una influencia poderosa de esta teoría. La OSA se caracteriza por una saturación baja de oxígeno sistémico nocturno, sumada a la preferencia del lado para dormir, hace que sea una doble privación de oxígeno local. Al despertar, el O<sub>2</sub> vuelve a invadir los tejidos súbitamente creando una liberación de radicales libres que daña el tejido y estimula la migración de células inflamatorias, lo cual resulta disparador de la remodelación crónica que sufren estos pacientes en el tarso.



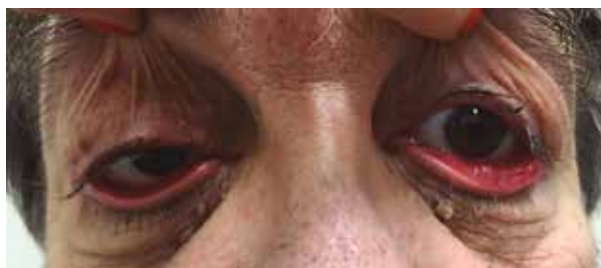**Figura 1.** Incremento de laxitud palpebral superior derecha. El tarso es evertido fácilmente, incluso con una oclusión forzada.



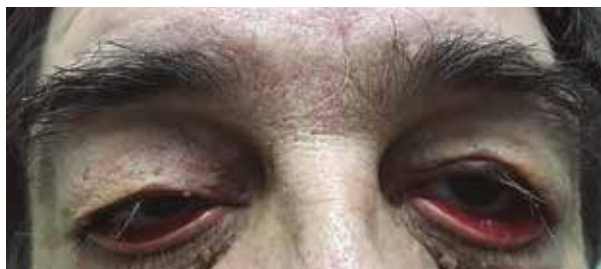**Figura 2.** Aumento de laxitud palpebral superior izquierda. Al traccionar el párpado, se separa del globo ocular fácilmente, superando los 10 mm de distancia.



**Figura 3.** La elasticidad de los párpados es máxima, lo que produce importantes alteraciones en la oclusión.



**Figura 4.** Paciente masculino de IMC mayor de 30 con hiperlaxitud palpebral, ectropión y conjuntivitis papilar crónica.



**Figura 5.** Ptosis de pestañas, ectropión, conjuntivitis papilar crónica, con empeoramiento del lado en que el paciente prefiere dormir (izquierdo).

## El rol de las metaloproteinasas

La órbita, sus partes blandas y el globo ocular podrían compararse con un sistema de poleas. Se trata de un dispositivo mecánico de tracción o elevación formado por una rueda montada en un eje (globo ocular y órbita) con una cuerda que rodea su perímetro (músculos, tendones y piel). Si falla alguna de sus partes, el sistema se desestabiliza y sus partes sufren.

En el síndrome de párpado laxo, el sistema de poleas se ve afectado en su composición. El cemento que asegura su estructura está severamente dañado o ausente. Netland y colaboradores estudiaron muestras histopatológicas de 8 pacientes mediante microscopio, microscopía electrónica e inmunohistoquímica y los compararon con controles<sup>19</sup>. Encontraron signos de inflamación crónica y una marcada disminución de elastina en los tarsos, músculo orbicular y nacimiento de pestañas comparado con muestras controles.

Esta disminución es el resultado de un desbalance entre las fibras de elastina y la expresión de enzimas proteolíticas llamadas metaloproteinasas (MMP). En particular MMP-7, MMP-9, MMP-2<sup>17-19</sup>. Los estudios actuales proponen que el aumento de la MMP-2 sea la respuesta a un mecanismo de irritación crónica, procesos de inflamación local o isquemia seguida de reperfusión, como se ha demostrado en otros tejidos —por ejemplo en el corazón— y es inducida principalmente por neutrófilos<sup>18-19</sup>. El aumento de MMP-7 y MMP-9 se observó en áreas sin infiltrado inflamatorio y por lo tanto parece inducida por trauma mecánico repetido.

Otros autores han reportado una relación bien establecida con otras enfermedades tanto sistémicas como oftalmológicas: obesidad, apnea obstructiva del sueño, glaucoma, corioideopatía central serosa, oclusión de la vena retinal<sup>8-12, 15</sup>. ¿Cuál es la relación entre estas patologías? ¿Tienen una etiología en común? ¿Son diferentes expresiones de una misma patología?

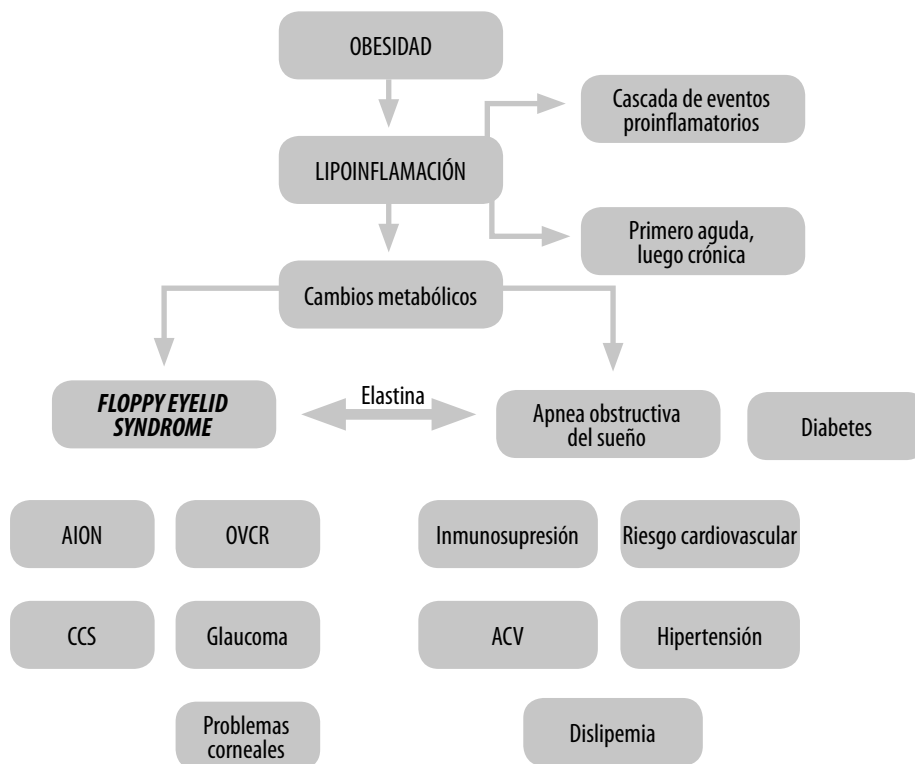
## Relación con la obesidad y otras enfermedades

Se sabe que la obesidad en sí misma es causa de inflamación celular o lipoinflamación<sup>20</sup>. Se la

define como una acumulación anormal o excesiva de tejido adiposo que puede ser perjudicial para la salud (>25% en hombres y >33% en mujeres)<sup>21-22</sup>. El tejido adiposo es un tejido endocrino complejo metabólicamente muy activo entre cuyas funciones se destacan: a) el mantenimiento del balance energético; b) la termorregulación; c) el metabolismo de lípidos y glucosa; d) la modulación de la función hormonal y reproductiva, e) la regulación de la presión arterial y f) de la coagulación sanguínea. Desempeña un papel fundamental sobre las cascadas inflamatorias, procoagulantes, antifibrinolíticas y vasoactivas, lo que sugiere una influencia directa sobre el proceso inflamatorio. En concreto, en la obesidad se ha demostrado que en aproximadamente un 70-80% de los individuos se produce un remodelado del tejido adiposo (*adipose tissue remodeling*) tanto a nivel estructural como funcional que provoca una reacción inflamatoria<sup>22</sup>. Cuando la inflamación aguda no se resuelve correctamente se desencadena un estado inflamatorio crónico de bajo grado a nivel local con repercusiones sistémicas conocida como lipoinflamación (*metabolic-triggered inflammation, meta-inflammation o adipose tissue inflammation*)<sup>20, 23-24</sup>. El resto de los individuos que no presentan evidencia de signos de lipoinflamación se denominan “obesos metabólicamente sanos” para referirse a que no presentan ninguna de las alteraciones metabólicas típicas de los individuos obesos aunque el riesgo de morbi-mortalidad en relación con la diabetes mellitus tipo 2 (DBM 2) y la enfermedad cardiovascular (ACV) es el mismo que en el resto de los obesos<sup>23-24</sup>. De este modo, la inflamación crónica ha surgido como uno de los mecanismos fisiológicos clave que relaciona la obesidad con la resistencia a la insulina<sup>20</sup> y la DBM 2, además de estar íntimamente asociada con el desarrollo de otras patologías graves como la esteatohepatitis no alcohólica y las enfermedades cardiovasculares<sup>25-27</sup>. También cabe destacar que otras patologías muy prevalentes en la población en general, tales como la enfermedad inflamatoria intestinal, el asma, la artritis reumatoide y la enfermedad periodontal, están también asociadas a un estado de inflamación crónica<sup>27-28</sup>.

En condiciones de obesidad el aumento por hiperplasia, y principalmente por hipertrofia de los adipocitos, se ha asociado a la desregulación del tejido adiposo que conlleva un remodelado de su estructura y posterior inflamación con repercusiones a nivel local y sistémico. Cabe destacar que hasta el momento se han descrito varios procesos directamente relacionados con la hipertrofia de los adipocitos. Los estudios en animales y también en humanos han demostrado que en las primeras etapas de expansión del tejido adiposo por hipertrofia aparecen zonas de hipoxia, es decir, tejido adiposo pobremente oxigenado. Se ha observado que en estas zonas de tejido adiposo obeso la secreción de adipocitoquinas pro-inflamatorias, tales como factor inhibidor de la migración de macrófagos (MIF), metaloproteinasas de matriz (MMP2 y MMP9)<sup>20, 25</sup>, IL-6, PAI-1, factor de crecimiento endotelial vascular (VEGF) y leptina están regulados al alza por el incremento de la hipoxia. Paralelamente, la escasez de oxígeno provoca la muerte celular de los adipocitos más periféricos, que se traduce en un aumento de la reacción inflamatoria. Asimismo, aunque el adipocito es el elemento clave de los cambios y remodelado del tejido adiposo, los macrófagos presentes en el tejido adiposo obeso desempeñan también un papel fundamental. Estos muestran una notable heterogeneidad en sus actividades y funciones, que permiten diferenciarlos en dos clases basadas en la expresión de antígenos específicos debido principalmente a los complejos cambios metabólicos e inmunológicos. En estados de sobrealimentación y obesidad se ha descrito el fenómeno de “cambio fenotípico” (*phenotypic switch*) definido como una transformación en el estado de polarización de los macrófagos; es decir, se trata de la transformación de un estado antiinflamatorio M2 —que es la forma predominante durante el balance negativo de energía— a una forma M1, más pro-inflamatoria. Varios estudios demuestran que el tejido adiposo en la obesidad presenta una infiltración masiva de macrófagos M1, secundaria al incremento de la secreción de la proteína quimioatrayente de macrófagos (MCP-1), que juega un papel crucial en la respuesta inflamatoria en obesidad y

es el factor nuclear potenciador de las cadenas ligeras kappa de las células B activadas (NF- $\kappa$ B), uno de los mayores inductores de la expresión de esta adipocina<sup>20, 25-27</sup>. Como consecuencia, la proporción de macrófagos del tejido adiposo aumenta del 10% al 40% del total de las células presentes. A su vez, los macrófagos infiltrados son responsables de la secreción de sustancias pro-inflamatorias y concretamente de más del 50% del TNF- $\alpha$  desde el tejido adiposo. El TNF- $\alpha$  tiene un importante papel en la resistencia a la insulina, ya que inhibe la acción de la insulina en los adipocitos a través de inhibidores en la vía de señalización de esta hormona y también está relacionado con la resistencia insulínica periférica<sup>23</sup>. Por lo tanto, la población de macrófagos M1 domina en el tejido adiposo obeso expresando una serie de factores pro-inflamatorios y demuestra una correlación positiva con la resistencia a la insulina. Si bien estos mecanismos de reclutamiento de macrófagos e infiltración del tejido adiposo pueden actuar de forma independiente, el metabolismo y las vías inflamatorias están íntimamente conectados. Se ha establecido que la intercomunicación entre macrófagos y adipocitos constituye un hecho indiscutible en el desarrollo de la obesidad. En este contexto, se ha observado que los macrófagos contribuyen al desarrollo de resistencia insulínica en pacientes obesos, mientras que una pérdida de peso reduce la infiltración de macrófagos y la expresión de factores relacionados con inflamación en el tejido adiposo<sup>20</sup>. La hipoxia en el tejido adiposo, la muerte celular de los adipocitos periféricos, la infiltración de células inmunes y la transformación de los macrófagos M2 (secretores de adipocitoquinas anti-inflamatorias) a macrófagos M1 (secretores de adipocitoquinas pro-inflamatorias) e infiltración de estos últimos en el tejido adiposo, la angiogénesis y la sobreproducción de matriz extracelular, todas producen una desregulación de la homeostasis debido al aumento de la secreción de adipocitoquinas pro-inflamatorias, principalmente IL-6, IL-10 y TNF- $\alpha$ , así como el descenso de adipocitoquinas antiinflamatorias, tales como la adiponectina que suprime la síntesis de varias citoquinas pro-inflamatorias,



**Figura 6.** Cuadro que explica la lipoinflamación como resultante de la obesidad cronicada y los cambios metabólicos que genera.

como TNF- $\alpha$  e interferón gamma (IFN- $\gamma$ )<sup>20-23</sup>. Esta desregulación se debe a la inhibición que ejerce la adiponectina sobre la activación del NF-kB, principal regulador de la transcripción de citoquinas<sup>20, 23, 25</sup>.

### Cascada de eventos

La etiopatogenia del FES es la misma que subyace en las clásicas enfermedades metabólicas del siglo XXI. Las causas de mortalidad más frecuentes en el mundo son la cardiopatía isquémica y el accidente cerebrovascular, que han sido las principales causas de mortalidad durante los últimos 15 años según la OMS (fig. 6).

### Diagnóstico

El diagnóstico comienza frente a la sospecha clínica y los datos del interrogatorio. Se debe reca-

bar sobre las enfermedades sistémicas relacionadas como: HTA, diabetes, obesidad, trastornos del sueño, trastornos respiratorios, enfermedades dermatológicas; indagar sobre hábitos tabáquicos y alcohólicos; síntomas oculares como sensación de cuerpo extraño, picazón, ojo rojo, etc. Se debe tener presente que a menudo estos pacientes tiene un historial de abundantes consultas por erosiones recidivantes y tratamientos frustrados, con acumulación de gotas terapéuticas y visitas a la guardia que no lograron el diagnóstico preciso.

Si se tiene sospecha clínica se realizarán distintos estudios, entre ellos<sup>21</sup>:

- Pruebas de laxitud palpebral
- Biomicroscopía
- Test de Schirmer
- BUT
- Rosa de bengala
- Test de alteración de la fluoresceína

La laxitud del párpado superior incluye la distracción horizontal y vertical. La primera se mide

en milímetros, distancia entre el ápex corneal y el margen del párpado mientras se realiza un movimiento de tracción en dirección contraria al globo ocular. La laxitud vertical se mide en milímetros mientras se tracciona suavemente con el dedo índice el tercio externo del párpado superior en dirección superior o apical incluyendo la posible eversión espontánea del párpado. La ptosis de las pestañas se cuantifica por observar la posición de las mismas con respecto del globo ocular.

Mediante la biomicroscopía se podrán encontrar alteraciones a nivel corneal y conjuntival. Recordar que la queratopatía más frecuente es la queratitis punctata, pero pueden estar afectadas todas las capas de la córnea, lo que lleva a problemas más graves como lo son la perforación o leucomas residuales que dificulten la agudeza visual. Se deben explorar las pestañas, las glándulas de Meibomio y la conjuntiva. La conjuntivitis papilar crónica característica está siempre presente.

Debido a que el FES se diagnostica erróneamente como alteración de superficie ocular y al saber que en este síndrome hay alteración del film lagrimal, se deben hacer todas las pruebas tendientes a demostrarlo. Recordar que existe disfunción de las glándulas de Meibomio y la conjuntiva.

Se debe tratar a esta entidad de manera multidisciplinaria ya que el FES es solo una de las manifestaciones de una enfermedad común, una inflamación celular crónica con impacto en la vía respiratoria, cardiovascular, metabólica, etc.

A continuación se describirán en detalle los 5 *mandamientos* que deben estar presentes en la mente del profesional al diseñar un plan diagnóstico y terapéutico.

### **Los 5 mandamientos**

El síndrome de hiperlaxitud palpebral es una entidad clínica caracterizada por síntomas irritativos inespecíficos, crónicos y recidivantes.

Es frecuente encontrar este tipo de pacientes en las guardias oftalmológicas, con un arsenal de gotas antibióticas y lubricantes que solo logran calmar temporalmente los síntomas.

Es por eso que hay que saber diagnosticarlos para darles el tratamiento que necesitan y estudiar todas las asociaciones oftalmológicas y sistémicas. Una de las patologías que se debe considerar es la apnea obstructiva del sueño, que genera un empeoramiento del panorama metabólico. Es poco común que un paciente con apnea obstructiva del sueño (AOS) sufra de FES, pero es muy probable que un paciente con FES sufra de AOS.

Se denominan los 5 mandamientos a las cinco patologías que se deben buscar en un paciente con FES en orden de disminuir la morbimortalidad y mejorar la salud pública.

#### **1. Apnea obstructiva del sueño (AOS)**

El colapso de la vía aérea superior puede verse favorecida por una variedad de factores anatómicos, pero en última instancia la pérdida del tono muscular normal orofaríngeo parece ser muy importante. Las apneas pueden durar desde 10 días hasta un mes o más, lo que favorece la hipoxemia e hipercapnia que acaban por provocar un breve despertar, con el que la musculatura orofaríngea recupera su tono de vigilia. Cuando este fenómeno ocurre cíclicamente durante el sueño, el paciente sufre una fragmentación al dormir.

Entre las asociaciones sistémicas FES y AOS es con diferencia la más frecuente. La prevalencia de FES en pacientes con AOS varía entre 2,3% y 32,6% según los estudios. El 90% de FES sufre AOS. Además los pacientes con FES que sufren AOS son más jóvenes y sufren grados más importantes de apneas del sueño.

#### **2. Glaucoma**

Es una neuropatía anterior crónica donde la densidad de fibras nerviosas del disco óptico va adelgazando y resulta en una pérdida de capacidad visual insidiosa e irreversible. Se ha observado una relación con AOS tanto de glaucoma crónico de ángulo abierto como glaucoma normotensivo.

#### **3. Neuropatía óptica isquémica no arterítica (AION)**

La neuropatía óptica isquémica es el resultado de insuficiencia vascular y es el equivalente del



ACV del nervio óptico. El 90% es neuropatía anterior así como AION se presenta como pérdida indolora y súbita de visión. La mayoría de los afectados son pacientes mayores de 50 años caucásicos y frecuentemente asociado con factores de riesgo cardiovasculares como HTA, DBT, ACV, cardiopatías y apnea del sueño. La relación está dada por los cambios súbitos de presión, el aumento de presión intracraneal y la hipoxemia nocturna por episodios de apnea, los que podrían resultar en isquemia y perfusión del nervio óptico y su circulación.

#### 4. Queratocono

Las personas que padecen FES tienen los párpados superiores con una textura parecida a la goma, que pueden abrirse con facilidad durante el sueño, lo que lleva a irritación, sequedad ocular y secreción. Esto produce una sensación de cuerpo extraño y escozor. El paciente se frota y refriega la zona con frecuencia, aumentando la inflamación local. En pacientes predispuestos este mecanismo puede empeorar la evolución del queratocono<sup>25</sup>.

#### 5. Oclusión venosa retinal (OVR)

Es la segunda causa de ceguera por afecciones vasculares luego de la retinopatía diabética. La OVR se clasifica de acuerdo con el grado de isquemia que se observa en el fondo de ojo o retinofluoresceinografía. Está demostrado por numerosos estudios que hay una asociación entre OVR y AOS.

## Tratamiento

Este trabajo considera el síndrome de párpado laxo como una expresión de un estado inflamatorio sistémico de un organismo enfermo cuya respuesta afecta, entre otros sistemas, al ocular. La propuesta de la autora es considerar la obesidad como un factor inflamatorio primordial. Si bien se han detectado individuos de peso normal que padecen la enfermedad, son la excepción a la regla. ¿No debería entonces considerarse la regulación del índice de masa corporal (IMC) como parte del tratamiento médico? No sólo se trataría la hiperlaxitud del párpado sino las asociaciones

patológicas como la apnea obstructiva del sueño, el aumento del riesgo cardiovascular, el glaucoma y otras ya mencionadas en los párrafos anteriores. Las modificaciones en la histoarquitectura del párpado no regresarán a su estado original, pero sí se evitaría que continúen actuando las enzimas inflamatorias que la causaron en primera instancia.

Bien conocido ya es el efecto antiinflamatorio de una correcta alimentación y ejercicio diario<sup>29</sup>. Una opción interesante es considerar una dieta antiinflamatoria basada en frutas y verduras del mismo tipo recomendado como tratamiento coadyuvante para las enfermedades neoplásicas<sup>29-30</sup>.

Es importante tratar la sintomatología del paciente. Si bien es la consecuencia y no la causa, se debe mejorar la calidad de vida de los pacientes y evitar potenciales daños en su calidad visual. El tratamiento sintomático incluye gotas lubricantes artificiales y en pomada durante la noche, oclusión nocturna para evitar la eversión espontánea y modificar la postura del sueño<sup>11</sup>. Hay que tener en cuenta que el tratamiento de la apnea obstructiva del sueño está relacionado con el empeoramiento del ojo seco por el flujo de aire ascendente de la máscara y el incremento significativo de la PIO, ya que aumentan la presión venosa y la presión positiva intratorácica.

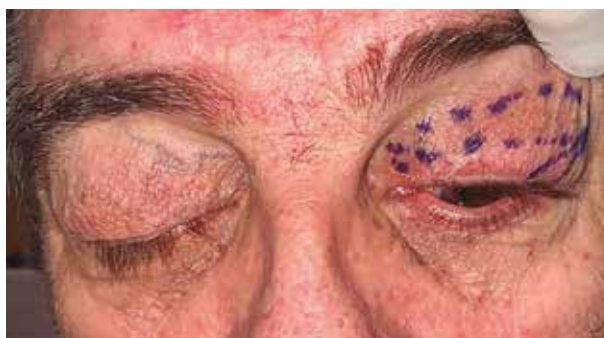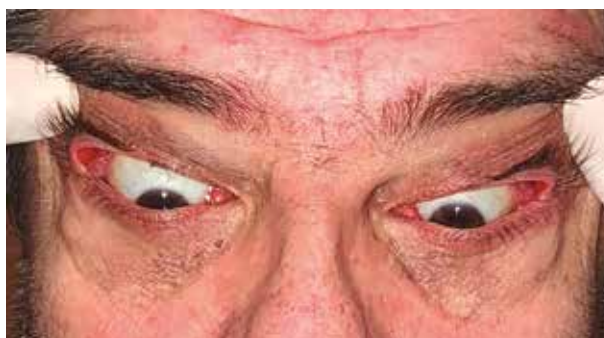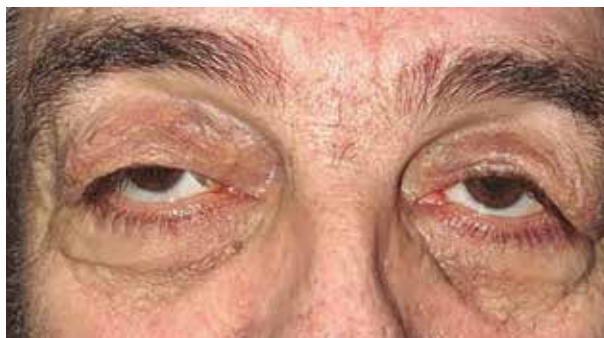Hay numerosas técnicas quirúrgicas, todas ellas con altísimo éxito en el cese de la sintomatología del paciente y con resultados estéticos (figs. 7 a 9). A continuación se detallan algunos de los más utilizados<sup>31-35</sup>.

**Escisión pentagonal:** se inyecta anestesia local a lo largo del borde superior del tarso (lidocaína 2% con adrenalina). Se marca el bloque de escisión pentagonal sobre el párpado. Tal bloque se centra en el tarso subyacente. Se hace la escisión de todo el espesor del párpado siguiendo los bordes perpendiculares del pentágono dibujado. Se palpa el párpado para comprobar que se le extirpará la cantidad necesaria. A menudo hay que extirpar más del 50% del borde palpebral superior para tensar correctamente el párpado. El diseño pentagonal de la incisión garantiza que la altura vertical del tarso en el borde nasal y temporal de la herida quedará alineada al cerrarla. La reparación del

párpado empieza alineando el borde palpebral. Se pasa una sutura de seda 6-0 para garantizar un alineamiento correcto. Una vez que se ha aproximado correctamente el borde palpebral, se cose el tarso con sutura de Dexon de 6-0 y se cierra la piel con puntos de seda 6-0<sup>6</sup>.

**Tira tarsal:** se realiza una cantólisis en el borde del párpado superior y se identifica el reborde orbitario superior. Se realiza una tira tarsal del borde lateral del párpado superior y, si es necesario, se acorta la longitud de la tira. La longitud acortada se mide intraoperatoriamente para lograr la tensión adecuada. La tira se sutura al periostio de la pared lateral de la órbita —en la región del tubérculo de Whitnall— utilizando Prolene 5-0. Luego se sutura el tendón lateral seguido del orbicular y la piel con Vicryl 6-0.

**Escisión lateral de espesor completo:** se realiza un corte de espesor total palpebral en el canto externo de 3 mm de altura. A continuación se toma el párpado superior y se tracciona lateralmente hasta conseguir una tensión moderada; se marca el punto del párpado que coincide con el canto externo y esta será la cantidad de párpado que se va a reseca. En este nivel se hace un nuevo corte perpendicular al borde libre, a unos 3 mm de altura como el anterior y se unen los extremos superiores de ambos cortes mediante dos líneas curvas dirigidas a la parte media, haciéndolas converger en el pliegue del párpado superior. Se reseca el párpado superior que queda entre las dos líneas que se han dibujado. La cicatriz de esta técnica es inapreciable.



**Figuras 7, 8 y 9.** Preparación y marcación del paciente para la cirugía. Se combinan las técnicas de blefaroplastia superior y escisión pentagonal.

## Conclusiones

El síndrome de párpado laxo es una entidad que a menudo pasa inadvertida en las guardias oftalmológicas. La demora en el tratamiento correcto sólo empeora el proceso de remodelación y cicatrización del párpado y de la córnea. Muchas veces los pacientes terminan con úlcera y perforación corneal, y con pérdida de visión significativa.

Tienen que estar presentes en la mente del profesional las múltiples asociaciones patológicas. El diagnóstico de un FES es una oportunidad

para buscar otras patologías que podrían afectar gravemente la morbimortalidad.

El individuo con FES es un organismo con una inflamación crónica insidiosa. La evidencia científica de los efectos tóxicos del exceso de grasa visceral es abrumadora. La hiperlaxitud de tejidos blandos periorbitales son fruto de la actividad aumentada de las metaloproteinasas y sus efectos son acumulativos. Por lo tanto, no se debe subestimar el rol de la obesidad y la pobre alimentación en el plan terapéutico.

El tratamiento debe ser conservador con lubricantes y oclusión nocturna. La permanencia de síntomas debe hacer pensar en una estrategia quirúrgica. La técnica de escisión pentagonal parece ser una técnica sencilla y de muy buen resultado. La mejora luego de la corrección quirúrgica es espectacular y raras veces se observa una reincidencia de la sintomatología.

La etiología permanece elusiva, pero se puede afirmar que hay una condición inflamatoria crónica subyacente relacionada con un fenotipo bien definido. Es indispensable mermar esa inflamación local y sistémicamente para que los pacientes no sigan enfermando.

## Referencias

1. Damasceno RW, Avgitidou G, Belfort R Jr *et al.* Eyelid aging: pathophysiology and clinical management. *Arq Bras Oftalmol* 2015; 78: 328-31.
2. Gerth DJ. Structural and volumetric changes in the aging face. *Facial Plast Surg* 2015; 31: 3-9.
3. Culbertson WW, Ostler HB. The floppy eyelid syndrome. *Am J Ophthalmol* 1981; 92: 568-75.
4. Figueira EC, Chen TS, Agar A *et al.* LESCs: lateralizing eyelid sleep compression study. *Ophthalmic Plast Reconstr Surg* 2014; 30: 473-5.
5. Fox TP, Schwartz JA, Chang AC *et al.* Association between eyelid laxity and obstructive sleep apnea. *JAMA Ophthalmol* 2017; 135: 1055-1061.
6. Beis PG, Brozou CG, Gourgoulanis KI *et al.* The floppy eyelid syndrome: evaluating lid laxity and its correlation to sleep apnea syndrome and body mass index. *ISRN Ophthalmol* 2012; 2012: 650892.
7. Wang P, Yu DJ, Feng G, Long ZH *et al.* Is floppy eyelid syndrome more prevalent in obstructive sleep apnea syndrome patients? *J Ophthalmol* 2016; 2016: 6980281.
8. Muniesa M, Sánchez-de-la-Torre M, Huerva V *et al.* Floppy eyelid syndrome as an indicator of the presence of glaucoma in patients with obstructive sleep apnea. *J Glaucoma* 2014; 23: e81-5.
9. Donnenfeld ED, Perry HD, Gibraltar RP *et al.* Keratoconus associated with floppy eyelid syndrome. *Ophthalmology* 1991; 98: 1674-8.
10. Liu DT, Di Pascuale MA, Sawai J, Gao YY, Tseng SC. Tear film dynamics in floppy eyelid syndrome. *Invest Ophthalmol Vis Sci* 2005; 46: 1188-94.
11. Sward M, Kirk C, Kumar S, Nasir N *et al.* Lax eyelid syndrome (LES), obstructive sleep apnea (OSA), and ocular surface inflammation. *Ocul Surf* 2018; 16: 331-6.
12. Fowler AM, Dutton JJ. Floppy eyelid syndrome as a subset of lax eyelid conditions: relationships and clinical relevance (an ASOPRS thesis). *Ophthalmic Plast Reconstr Surg* 2010; 26: 195-204.
13. Huon LK, Liu SY, Camacho M, Guillemainault C. The association between ophthalmologic diseases and obstructive sleep apnea: a systematic review and meta-analysis. *Sleep Breath* 2016; 20: 1145-54.
14. Cristescu Teodor R, Mihaltan FD. Eyelid laxity and sleep apnea syndrome: a review. *Rom J Ophthalmol* 2019; 63: 2-9.
15. Langford JD, Linberg JV. A new physical finding in floppy eyelid syndrome. *Ophthalmology* 1998; 105: 165-9.
16. Kymionis GD, Tsoulnaras KI. Corneal biomechanical properties in floppy eyelid syndrome. *Cornea* 2015; 34: e29.
17. Ezra DG, Ellis JS, Beaconsfield M, Collin R, Bailly M. Changes in fibroblast mechanostat set point and mechanosensitivity: an adaptive response to mechanical stress in floppy eyelid syndrome. *Invest Ophthalmol Vis Sci* 2010; 51: 3853-63.
18. Schlötzer-Schrehardt U, Stojkovic M, Ho-

- fmann-Rummelt C *et al.* The pathogenesis of floppy eyelid syndrome: involvement of matrix metalloproteinases in elastic fiber degradation. *Ophthalmology* 2005; 112: 694-704.
19. Netland PA, Sugrue SP, Albert DM, Shore JW. Histopathologic features of the floppy eyelid syndrome: involvement of tarsal elastin. *Ophthalmology* 1994; 101: 174-81.
20. Izaola O, de Luis D, Sajoux I, Domingo JC, Vidal M. Inflamación y obesidad (lipoinflamación). *Nutr Hosp* 2015; 31: 2352-8.
21. Allison DB, Fontaine KR, Manson JE *et al.* Annual deaths attributable to obesity in the United States. *JAMA* 1999; 282: 1530-8.
22. Folsom AR, Kaye SA, Sellers TA *et al.* Body fat distribution and 5-year risk of death in older women. *JAMA* 1993; 269: 483-7.
23. Meriño M, Briones L, Palma V *et al.* Role of adenosine receptors in the adipocyte-macrophage interaction during obesity. *Endocrinol Diabetes Nutr* 2017; 64: 317-27.
24. Guh DP, Zhang W, Bansback N *et al.* The incidence of co-morbidities related to obesity and overweight: a systematic review and meta-analysis. *BMC Public Health* 2009; 9: 88.
25. Scarpellini E, Tack J. Obesity and metabolic syndrome: an inflammatory condition. *Dig Dis* 2012; 30: 148-53.
26. Wisse BE. The inflammatory syndrome: the role of adipose tissue cytokines in metabolic disorders linked to obesity. *J Am Soc Nephrol* 2004; 15: 2792-800.
27. Gremese E, Ferraccioli G. The metabolic syndrome: the crossroads between rheumatoid arthritis and cardiovascular risk. *Autoimmun Rev* 2011; 10: 582-9.
28. Strowig T, Henao-Mejia J, Elinav E, Flavell R. Inflammasomes in health and disease. *Nature* 2012; 481: 278-86.
29. Maynard M, Gunnell D, Emmett P *et al.* Fruit, vegetable, and antioxidants in childhood and risk of adult cancer: the Boyd Orr cohort. *J Epidemiol Community Health* 2003; 57: 218-25.
30. Fontana L. The scientific basis of caloric restriction leading to longer life. *Curr Opin Gastroenterol* 2009; 25: 144-50.
31. Shadfar S, Perkins SW. Surgical treatment of the brow and upper eyelid. *Facial Plast Surg Clin North Am* 2015; 23: 167-83.
32. Compton CJ, Melson AT, Clark JD *et al.* Combined medial canthopexy and lateral tarsal strip for floppy eyelid syndrome. *Am J Otolaryngol* 2016; 37: 240-4.
33. Lee CC, Lai HT, Kuo YR, Lee SS, Lai CS. Floppy eyelid syndrome: an unfamiliar entity for plastic surgeons. *Ann Plast Surg* 2018; 80: S40-S47.
34. Valenzuela AA, Sullivan TJ. Medial upper eyelid shortening to correct medial eyelid laxity in floppy eyelid syndrome: a new surgical approach. *Ophthalmic Plast Reconstr Surg* 2005; 21: 259-63.
35. Vahdani K, Ford R, Garrott H, Thaller VT. Lateral tarsal strip versus Bick's procedure in correction of eyelid malposition. *Eye (Lond)* 2018; 32: 1117-1122.