

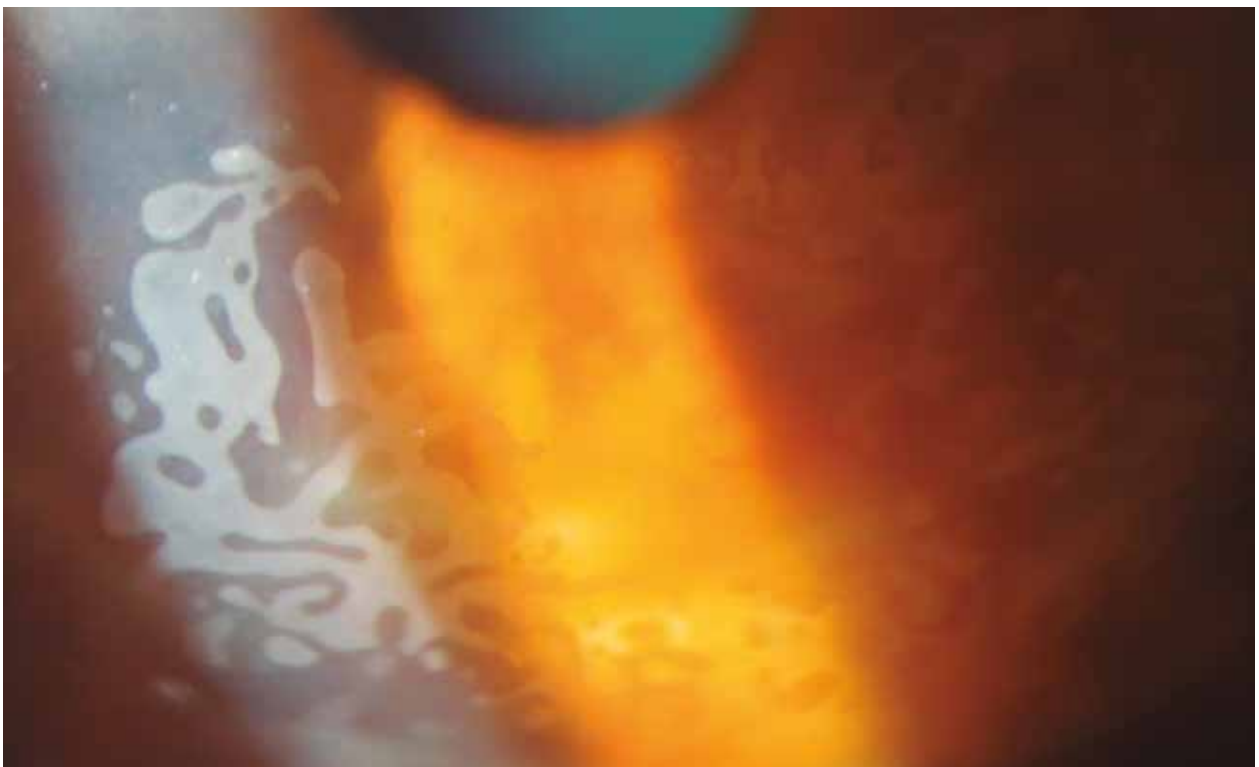
# Cuando veas estas córneas con arte arabesco, piensa en crecimiento epitelial en la entrecara de un LASIK

Daniel Badoza y María José Cosentino

*Instituto de la Visión, Buenos Aires, Argentina*

**Oftalmol Clin Exp** (ISSN 1851-2658) 2018, 11(4): 137.

Marcelo Torcuato de Alvear 2261  
1122 Buenos Aires  
Teléfono: (011) 6091-2900  
dabadoza@fibertel.com.ar



**S**e muestra postoperatorio a seis meses de un crecimiento epitelial de la entrecara de un caso operado con técnica de LASIK y posterior retratamiento

mediante levantamiento del flap, con úlcera residual en el postoperatorio inmediato (todos los comentarios mencionados representan factores de riesgo para el diagnóstico).