

# Cuidado ocular del paciente con diabetes: opiniones y recomendaciones de la Sociedad Argentina de Retina y Vítreo (SARyV)

Carrasco MA, Iribarren G, Zeolite C, Badia JA, Bafalluy J, Bar J, Bastien A, Donato O, Lavaque A, Martínez Cartier M, Nano ME, Paris V, Waisman V, Zas M, Zeolite I, Gallarreta M

## Resumen

Se presenta el siguiente documento que tiene como objetivo brindar a los oftalmólogos recomendaciones prácticas para la atención del paciente diabético y adecuadas a las condiciones socio-sanitarias de nuestro país. Entre los temas destacados se encuentran el diagnóstico y el tratamiento del edema macular diabético, que ha cambiado radicalmente desde el último consenso SAD-SARYV del año 2008. Además del manejo de la retinopatía diabética se brindan recomendaciones sobre condiciones oculares que se asocian con frecuencia en estos pacientes, como las cataratas y el glaucoma. También se incorporan temas de salud pública e información para brindar a la comunidad, ya que involucrar al paciente en el cuidado de su salud es una herramienta importante para evitar las complicaciones de la diabetes.

**Palabras clave:** retinopatía diabética, antiangiogénicos, glaucoma neovascular, diabetes ocular, edema macular, control, pacientes, atención primaria, salud pública, Argentina.

---

## Ocular care in diabetic patients: opinions and recommendations of the Argentine Society of Retina and Vitreous (SARyV)

### Abstract

The purpose of this document is to provide ophthalmologists with practical and adequate recommendations for the management of diabetic patients according to the social and health care conditions of our country. Diagnosis and treatment of diabetic macular edema are some of the main issues, and these have changed dramatically since the latest SAD-SARYV consensus in 2008. In addition to management of diabetic retinopathy, we provide recommendations regarding ocular conditions that are usually associated in these patients, such as cataracts and glaucoma. Public healthcare issues and information directed at the community are also included, since patient involvement in his/her own health care is an important tool to prevent the complications of diabetes.

**Keywords:** diabetic retinopathy, antiangiogenics, neovascular glaucoma, ocular diabetes, macular oedema, control, primary care, public health, Argentina.

---

## Cuidado ocular do paciente com diabetes: opiniões e recomendações da Sociedade Argentina de Retina y Vítreo (SARyV)

### Resumo

Apresenta-se o seguinte documento que tem como objetivo proporcionar aos oftalmologistas recomendações práticas e adequadas para o atendimento do paciente diabético segundo as condições sócio-sanitárias de nosso país. Entre os temas destacados estão o diagnóstico e tratamento do edema macular diabético, que tem mudado radicalmente desde o último consenso SAD-SARYV do ano 2008. Além do manejo da retinopatia diabética são fornecidas recomendações sobre condições oculares que

são associadas com frequência com estes pacientes, como as cataratas e o glaucoma. Também são incorporados temas de saúde pública e informações para oferecer à comunidade, já que um paciente envolvido no cuidado da sua saúde é uma ferramenta importante para evitar as complicações da diabetes.

**Palavras-chave:** retinopatia diabética, antiangiogênicos, glaucoma neovascular, diabetes ocular, edema macular, cuidados de saúde primários, saúde pública, Argentina.

**Recibido:** 15 de noviembre de 2013.

**Aceptado:** 20 de noviembre de 2013.

**Autor responsable:**

Dra. María Alejandra Carrasco  
Hospital Alfredo Perrupato  
Sarmiento 1326  
Luzuriaga, Maipú  
M5516BGH Mendoza  
Tel. (0261) 4979232  
Maipuvision@gmail.com

**Oftalmol Clin Exp** (ISSN 1851-2658)

2013; 6(4): 113-138.

La Organización de las Naciones Unidas considera a la diabetes como pandémica, una verdadera preocupación para la salud pública mundial por las complicaciones devastadoras que provoca, entre las que se destacan las alteraciones oculares. Se estableció la fecha del 14 de noviembre como el Día Mundial de la Diabetes.

Trescientos cuarenta y siete millones de personas en el mundo tenían *Diabetes mellitus* (DM) en 2008, con una prevalencia de 9.8% para los hombres y 9.2% para las mujeres<sup>1</sup>. Para 2030 se estima que el número de personas con diabetes será de 552 millones<sup>2</sup>. Entre las regiones que presentarán mayor incremento de prevalencia se encuentran América Central y del Sur con un 60% de incremento, el cual será más notable en países en desarrollo y en jóvenes y adultos de edad media<sup>3</sup>. Asimismo el aumento del número de casos se evidencia tanto en las ciudades como en las poblaciones rurales, aunque la incidencia de retinopatía diabética y de edema macular es mayor en estas últimas por la menor accesibilidad de sus pobladores a los servicios de salud<sup>4-5</sup>.

La diabetes tipo 2 se ha hecho más frecuente no sólo en adultos jóvenes sino también en adolescentes y ocasionalmente en niños, al igual que los estadios previos a la diabetes. Esta nueva situación representa un desafío al ser los jóvenes un grupo etario donde el control metabólico es más difícil

y por la mayor incidencia de complicaciones esperables dada la duración más larga que tendrá la enfermedad<sup>6-8</sup>. Otro grupo de riesgo son los hispanos, debido a factores genéticos y ambientales<sup>9</sup>.

Según la guía de retinopatía diabética para Latinoamérica, la prevalencia de DM está creciendo a nivel mundial debido a:

- el aumento y envejecimiento de la población: en países ricos la diabetes predomina en pacientes mayores de 60 años y en los países en vías de desarrollo entre los 40 y 60 años.
- la urbanización y la epidemia de obesidad asociada con un estilo de vida más sedentario<sup>10</sup>. La misma guía, con respecto de la retinopatía diabética (RD), afirma que:
  - 20 a 30% de la población diabética tendrá cierto grado de RD.
  - 5% de la población con DM tendrá RD que amenaza su visión ya sea por retinopatía diabética proliferativa (RDP) o por edema macular (EM).
  - 5-8% tendrá retinopatía que requiere de tratamiento con láser.
  - 3-10% de pacientes cursarán con EM; de ellos, el 30% tendrá discapacidad visual.
  - 0.5% de la población con DM requerirá de cirugía de vitrectomía.

La Segunda Encuesta Nacional de Factores de Riesgo del Ministerio de la Salud de la Nación argentina calcula que la prevalencia de diabetes es

**Tabla 1.** Prevalencia global de retinopatía diabética. Incidencia de retinopatía diabética y edema macular y progresión a retinopatía proliferativa en DM1 y DM2.

	Prevalencia global	A los 10 años DM1	A los 25 años DM1	A los 10 años DM2
<b>Algún grado de retinopatía diabética</b>	35%	Incidencia 90%	Incidencia 97%	Incidencia 80% de los que requieren de insulina Incidencia 70% de los pacientes sin insulina
<b>Retinopatía proliferativa</b>	7%	Progresión a RDP 30%	Progresión a RDP 40%	25% DM2 que requieren de insulina 10% DM2 sin insulina
<b>Edema macular</b>	7%	Incidencia 20%	Incidencia 30%	25% pacientes que requieren de insulina 14% en pacientes sin insulina

Datos basados en el Estudio Wisconsin<sup>17-20</sup> y en un meta-análisis de 35 estudios que incluyeron más de 20.000 individuos<sup>14</sup>. Los porcentajes son aproximados, se redondean en números enteros fáciles de recordar.

del 9,6%. La medición de glucemia fue mayor en mujeres, a mayor edad, en región pampeana y Gran Buenos Aires, a mayor ingreso y educación, y con cobertura de obras sociales y prepagas<sup>11</sup>.

Al momento de la redacción de este documento, se calcula que en Argentina hay 2.600.000 diabéticos, de los cuales 700 mil tienen algún grado de retinopatía y 135 mil pacientes tienen su visión amenazada ya sea por RD proliferativa o EM. Una situación preocupante es que más del 50% no sabe que padece diabetes<sup>12</sup> y sólo un 23% de los que cuentan con diagnóstico se realiza un fondo de ojo una vez al año (encuestas del Consejo Argentino de Oftalmología, dato sin publicar).

Tanto los numerosos avances realizados los últimos años como las particularidades socio-económicas, las políticas de salud y la organización sanitaria en nuestro país hacen necesaria una adecuación local de las normas y recomendaciones para el cuidado del paciente diabético. Por estas razones la Sociedad Argentina de Retina y Vítreo (SARYV) elaboró este documento con opiniones y recomendaciones para que el equipo de salud —principalmente oftalmólogos y clínicos— lo utilice como guía en la asistencia de las personas con diabetes, documento que se revisa para su actualización a cinco años de su redacción<sup>13</sup>.

## DIABETES Y COMPLICACIONES CRÓNICAS

La aparición y/o evolución de las complicaciones crónicas, principalmente de la retinopatía diabética (RD), se relaciona con<sup>14</sup>:

1. La antigüedad o tiempo de evolución de la DM (tabla 1);
2. El grado de control de la glucemia que se evalúa por la hemoglobina glicosilada (A1c);
3. La presión arterial;
4. El nivel de lípidos séricos;
5. El embarazo en diabéticas tipo 1.

El desconocimiento de la enfermedad es otro factor importante<sup>10</sup>. El nivel socioeconómico menor, con peor acceso a la información y al cuidado de la salud, aparecen en todos los estudios como importantes factores de riesgo de ceguera por diabetes<sup>15-16</sup>.

A partir de los resultados del *Diabetes Control and Complication Trial* (DCCT) en los que se estudió a diabéticos tipo 1 con una media de 6,5 años de seguimiento (tabla 2), se pudo comprobar que<sup>21</sup>:

1. Se logró una A1c significativamente menor en los individuos que recibieron tratamiento intensificado con respecto de aquellos que tuvieron

**Tabla 2.** Reducción del riesgo de complicaciones oculares con tratamiento intensificado en DM1 y DM2.

Complicación	DCCT DM1 (6,5 años) %	EDIC DM1 (4,5 años pos DCCT) %	UKPDS DM2 %
Aparición de retinopatía	76	66	
Progresión de retinopatía	54	75	21
Necesidad de láser	56	77	29
Edema de mácula	46	77	
Extracción de cataratas			24
Ceguera legal			16

tratamiento convencional con insulina (A1c 7.1% vs. 9.2%,  $p < 0.001$ ).

## 2. Con terapéutica intensificada

### a. Se redujo

1. Un 76% el riesgo de aparición de retinopatía
2. Un 54% la progresión de la retinopatía (prevención secundaria)
3. Un 56% la necesidad de tratamiento con láser.

### b. Se obtuvo mayor beneficio sobre la retinopatía cuando:

1. La antigüedad de la DM fue menor;
2. La terapéutica intensificada se inició en forma temprana;
3. La glucemia estuvo más cerca de los valores normales.

### c. Se duplicó la posibilidad de recuperación aún en presencia de retinopatía.

En el estudio denominado *Epidemiology of Diabetes Intervention and Complications* (EDIC), que fue la extensión del DCCT, se alentó a continuar al cohorte en tratamiento intensificado y al grupo convencional a iniciar la intensificación terapéutica para lograr y mantener un nivel similar de compensación metabólica<sup>22-23</sup>. A pesar de que lograron una media de A1c semejante, el efecto sobre las complicaciones fue mejor en aquellos que habían constituido el grupo intensificado en el DCCT

(tabla 2), por lo que entre las principales observaciones se concluyó que:

1. Si la terapéutica logra una glucemia cercana al nivel de no diabético, se reducen las complicaciones de la diabetes en alrededor del 76%;

2. El tratamiento intensificado es más efectivo cuando se implementa en forma temprana en el curso de la DM. Si la intervención se posterga, el “momentum” de las complicaciones es más difícil de retardar;

3. El efecto benéfico de terapéutica intensificada de media de 6.5 años persiste por lo menos 10 años después de que han desaparecido las diferencias en glucemias entre los grupos originales de intensificada y de convencional (fenómeno de “impronta” por “memoria metabólica”).

Los resultados del estudio de Prevención en la Diabetes del Reino Unido (UKPDS, por sus siglas en inglés, una investigación multicéntrica, prospectiva, randomizada, de intervención de 20 años de duración) mostraron que el tratamiento intensificado (tal como se estableció en cada ensayo) logró reducir la A1c<sup>24</sup>,

En el UKPDS, la terapéutica intensificada descendió (tabla 2):

1. 21% de progresión de retinopatía
2. 29% de necesidad de tratamiento mediante láser
3. 24% de extracción cataratas
4. 23% de desarrollo de hemorragia de vítreo
5. 16% de ceguera legal

---

*La terapéutica intensificada de inicio temprano en la diabetes reduce el riesgo del desarrollo y la progresión a largo plazo de las complicaciones crónicas, aunque su costo económico de aplicación excede el de la terapia convencional. Sin embargo, siempre es menos oneroso tratar la diabetes. El costo humano y los gastos monetarios por las complicaciones de la enfermedad son invariablemente mayores.*

---

## Diagnóstico oftalmológico en la persona con diabetes

El examen inicial del paciente con *Diabetes mellitus* incluye una evaluación oftalmológica completa, con particular atención en los aspectos que se relacionan con la retinopatía diabética<sup>25</sup>.

### Indicación del primer examen y seguimiento posterior

**Diabetes tipo 1.** Numerosos estudios establecen una relación directa entre la duración de la enfermedad y la prevalencia y severidad de la RD. Se debe considerar el examen oftalmológico completo en el momento del diagnóstico a la edad de 11 años si tiene una antigüedad de la diabetes de dos años o a la edad de 9 años si tienen una antigüedad de la diabetes de cinco años<sup>26</sup>.

**Diabetes tipo 2.** El período del inicio de la DM2 es usualmente difícil de determinar y puede preceder en años al momento del diagnóstico. Aproximadamente el 30% de los diabéticos tipo 2 presentan algún grado de RD cuando se diagnostica la enfermedad<sup>27</sup>. Por ello *es imprescindible* indicar el examen por el oftalmólogo en forma inmediata al hallazgo de la DM2.

**Seguimiento.** En ambos tipos de DM y en ausencia de lesiones compatibles con RD, se recomienda realizar un completo examen oftalmológico cada 12 meses. Se pueden requerir controles más frecuentes si se constata una RD activa o que progresa.

### Consulta oftalmológica

El médico clínico deberá solicitar la consulta oftalmológica con un mínimo de datos indispensables de cada paciente, que faciliten la comunicación y que contribuyan en la interpretación apropiada del examen ocular (fig. 1).

Nombre: NN    Fecha: 01.01.2014	Ojo derecho	Ojo izquierdo
Edad: 69		
Antigüedad diabetes: 8 años		
Sin retinopatía diabética		
Retinopatía no proliferativa leve	x	
Retinopatía no proliferativa moderada		x
Retinopatía no proliferativa severa		
Edema macular clínicamente significativo		
Próximo control: 6 meses		
Tratamiento propuesto: control metabólico		
Hemoglobina glicosilada: 7.5		
Tensión arterial: 160/100		
Lípidos: colesterol 250 mg/dl		Triglicéridos 150 mg/dl

**Figura 1.** Ejemplo de solicitud de interconsulta. Constan los datos personales, antigüedad de la diabetes, estadio de la retinopatía, frecuencia de controles y factores de riesgo de progresión.

### Anamnesis

Una historia clínica completa debe considerar los siguientes elementos:

- Duración de la diabetes<sup>19-20</sup>.
- Control de la glucemia en el tiempo – hemoglobina glicosilada A1c<sup>28</sup>.
- Medicamentos
- Historial médico: obesidad, enfermedad renal, hipertensión arterial sistémica, niveles de lípidos en sangre y embarazo<sup>19-20, 29-31</sup>
- Antecedentes oculares: inyecciones intraoculares, cirugía, tratamiento láser.

### Examen oftalmológico

El examen ocular debe incluir:

1. La determinación de la *agudeza visual (AV) mejor corregida*: se puede usar el cartel de Snellen, pero es preferible el cartel ETDRS (fig. 2).

2. Una *biomicroscopía*: para evaluar el estado de la córnea, del cristalino y del reborde pupilar. La neovascularización del iris debe ser reconocida previa la dilatación de la pupila. La gonioscopia es





**Figura 2.** El cartel ETDRS usa una escala logarítmica para medir la agudeza visual.

obligatoria en los pacientes con RD proliferativa o si la presión intraocular está elevada.

3. La medición de la *presión intraocular*.

4. El *examen estereoscópico del fondo de ojo bajo midriasis farmacológica*: la biomicroscopía con lámpara de hendidura con lentes accesorios, ya sea aéreo (78 o 90 diotrías) o de contacto (Goldmann), es el método recomendado para evaluar el polo posterior y el ecuador retinal. La periferia retinal puede ser evaluada con lente panfundoscópica, lente de tres espejos y/u oftalmoscopia binocular indirecta.

La dilatación pupilar es necesaria para asegurar un óptimo examen de la retina, porque sólo un 50% de los ojos son correctamente clasificados cuando el examen se realiza sin dilatación pupilar<sup>32</sup>.

5. Examen del ojo externo, motilidad y reflejos pupilares.

*El examen detallado debe centrarse en los hallazgos que indican la necesidad de instaurar un tratamiento y evitar la pérdida visual severa:*

- *Presencia de edema macular.*

- *Neovascularización del iris, nervio óptico y/o en cualquier lugar de la retina.*
- *Signos de retinopatía diabética no proliferativa severa (ver clasificación).*
- *Hemorragias prerretinales-vítreas.*

### Exámenes complementarios de diagnóstico oftalmológico

En muchos casos los estudios complementarios pueden aportar hallazgos que no son evidentes con el examen clínico. Los más utilizados son:

**1. Fotografía color del fondo de ojo.** La fotografía color es una técnica útil para documentar los hallazgos del fondo de ojo, los signos de progresión respecto de exámenes previos o la respuesta al tratamiento. Es comparable con el examen biomicroscópico del fondo de ojo para la detección y la clasificación de la RD.

**2. Angiografía digital de retina con fluoresceína sódica 10% (RFG).** No se la utiliza como herramienta de *screening* o en casos de retinopatía diabética leve. Sus indicaciones:

- Para la clasificación del *edema macular diabético* (EMD) y como guía en su tratamiento.
- Cuando no existe correlación entre la agudeza visual y el examen clínico, sobre todo cuando se sospecha isquemia macular o edema macular no detectable por el fondo de ojo.

El consentimiento informado para la realización de este estudio se puede obtener en la siguiente dirección web: [http://www oftalmologos.org.ar/media/files/pdfs/angiografia\\_fluoresceinica.pdf](http://www oftalmologos.org.ar/media/files/pdfs/angiografia_fluoresceinica.pdf)

**3. Tomografía de coherencia óptica de la retina (OCT).** La OCT aporta imágenes de alta resolución de la retina y de la interfase vitreoretinal. Es útil para localizar el EM, cuantificarlo, detectar su progresión, monitorear la respuesta al tratamiento, diagnosticar atrofia e identificar anomalías de la interfase<sup>33</sup>. La RFG y la OCT se complementan a la hora de diagnosticar y clasificar el edema macular.

**4. Ecografía ocular.** La ecografía es útil para detectar la presencia de desprendimiento de retina en presencia de opacidad de medios. Puede identificar

**Tabla 3.** Escala Internacional de severidad clínica de la RD.

Severidad de la enfermedad	Hallazgos observables con oftalmoscopia	Conducta a seguir
<b>RD no aparente</b>	Sin anomalías	Control anual
<b>RD no proliferativa leve</b>	Sólo microaneurismas	Control a los 6 meses para evaluar ritmo evolutivo. Luego anual.
<b>RD no proliferativa moderada</b>	Más que leve pero menos que severa	Control a los 6 meses para evaluar ritmo evolutivo. Luego anual.
<b>RD no proliferativa severa</b>	Algunos de los siguientes: 20 o más hemorragias intrarretinales en cada uno de los 4 cuadrantes. Arrosamiento venoso en dos o más cuadrantes. IRMA prominentes en uno o más cuadrantes.	Actuar*
<b>RD proliferativa</b>	Uno o más de los siguientes: Neovascularización Hemorragia prerretinal Hemorragia vítrea	Actuar*

RD: retinopatía diabética; RDNP: retinopatía diabética no proliferativa, RDP: retinopatía diabética proliferativa; IRMA: anomalías microvasculares intrarretinales.  
\*Instaurar el tratamiento correspondiente y continuar con los controles regulares.

tracciones a nivel del polo posterior cuando no es posible mostrar imágenes de calidad con la OCT.

## Importancia de la telemedicina

La retinopatía diabética reúne todas las características exigidas por la Organización Mundial de la Salud para establecer un programa de detección<sup>34</sup>:

- es un problema de salud pública importante,
- hay procedimientos diagnósticos adecuados que pueden identificarla,
- existe un tratamiento efectivo.

El programa de detección consiste en un centro de adquisición cercano al domicilio del paciente, donde con una cámara no midriática se obtienen fotos digitales del fondo de ojo que se envían por internet a un centro de lectura donde un oftalmólogo entrenado realiza la evaluación correspondiente, diagnosticando el estadio de la retinopatía. Este sistema permite el diagnóstico precoz de la RD, de tal manera que se podría instaurar una vigilancia periódica, manteniendo a los pacientes bajo observación hasta que alcance el estadio clínico que requiera algún tipo de tratamiento.

**Tabla 4.** Escala internacional de severidad clínica del edema macular diabético (EMD)<sup>35</sup>.

Severidad de la enfermedad	Hallazgos observables con oftalmoscopia	Conducta a seguir
<b>EMD ausente</b>	Sin engrosamiento retinal o exudados duros en el polo posterior	Control según el grado de retinopatía
<b>EMD presente</b>	Engrosamiento retinal o exudados duros en el polo posterior	Actuar*
<b>leve</b>	Distante del centro de la mácula	
<b>moderado</b>	Cerca del centro de la mácula	
<b>grave</b>	Afecta el centro de la mácula	

\*Instaurar el tratamiento correspondiente y continuar con los controles regulares.

Hay dos puntos a considerar con respecto de esta tecnología: la efectividad y el costo-efectividad. En general, la retinografía con cámara no midriática constituye un procedimiento válido para la detección de RD, proporcionando una sensibilidad y especificidad superior al 80% y 90% respectivamente. También ha demostrado ser

costo-efectivo, demostrando un ahorro sobre el sistema convencional cuando se tienen en cuenta todos los costos (costos directos para los servicios sanitarios, costos directos para el paciente y pérdida de productividad).

Cuando se establece un programa de telemedicina es importante:

- que la población seleccionada pueda acceder al chequeo con una mínima molestia para el paciente.
- que las evidencias obtenidas sean evaluadas en forma efectiva.

Siendo la Argentina un país extenso y con asimetrías en el acceso a la salud, la SARYV recomienda la utilización de estos sistemas de detección.

## Conducta a seguir luego del diagnóstico de retinopatía diabética

Se recomienda:

1. Estadificar a la RD y al EMD de acuerdo con la clasificación internacional basada en los hallazgos clínicos propuesta por Wilkinson y colaboradores (tablas 3 y 4)<sup>35</sup>.

2. Fomentar el diálogo con el paciente con la intención de:

- Explicar la evolución y las posibles complicaciones relacionadas con su enfermedad;
- Remarcar la importancia del estricto control de la diabetes y estimular el logro de los objetivos de glucemia (automonitoreo y A1c) y de no glucemia (índice de masa corporal, tensión arterial y lípidos);
- Evaluar la presencia de otras complicaciones (nefropatía, cardiopatía, etc.);
- Establecer un esquema de seguimiento según la conveniencia y la estadificación de la RD.

## Esquema de seguimiento según la estadificación

### Fondo de ojo normal (sin evidencia de RD)

Se tiene que efectuar un control anual sin realización de estudios complementarios ni tratamien-

to. Entre un 5-10% de estos pacientes desarrollará algún grado de RD en el término de un año<sup>36</sup>.

### Retinopatía diabética no proliferativa (RDNP) leve

Se debe citar para control anual sin realización de estudios complementarios ni tratamiento. En un 16% de los pacientes con DM1, la RDNP leve puede progresar en los cuatro años siguientes a estadios proliferativos de la enfermedad y un 12% a EMD<sup>37</sup>.

### RDNP moderada

Hay que efectuar un control cada 6 meses. La posibilidad de desarrollar EMD a los 4 años es del 23%<sup>38</sup>. En este grupo no está indicada la realización de estudios angiográficos o tratamiento láser. La documentación con fotos color del fondo de ojo (retinografía) puede ser de utilidad para establecer evolución en controles futuros.

### RDNP severa

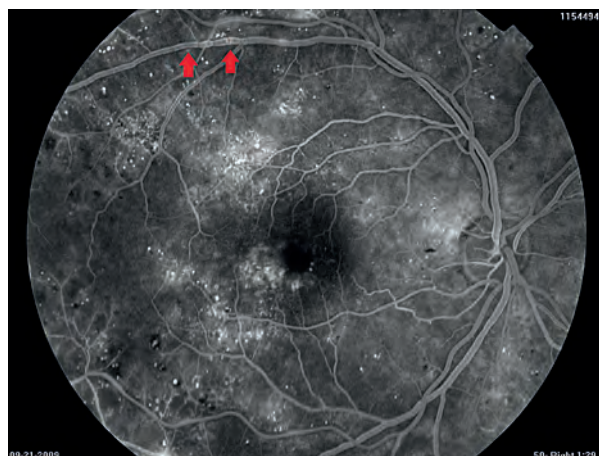
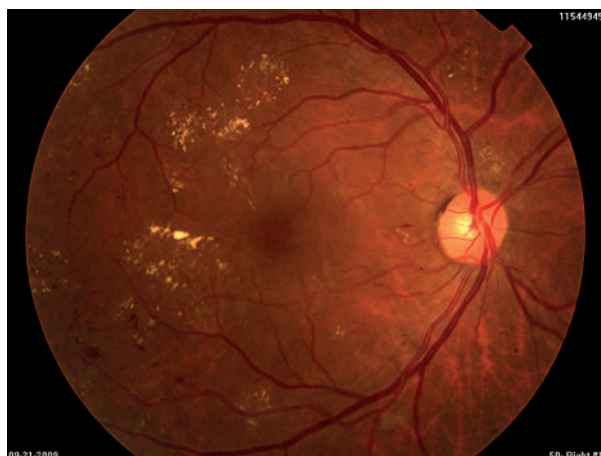
Habrá que programar para *panfotocoagulación* retinal (fig. 3). Se debe vigilar de cerca a estos pacientes debido a la alta tendencia a sufrir complicaciones. La evolución a RDP suele ocurrir en el 50% de los casos dentro de los próximos 12 meses. La panfotocoagulación reduce en un 50% el riesgo de pérdida visual severa y/o la necesidad de una *vitrectomía*<sup>38</sup>.

La RFG resulta útil en la detección y la delimitación de áreas sin perfusión en la retina y focos de neovascularización que pudieran haber pasado inadvertidos durante el examen biomicroscópico directo.

### Retinopatía diabética proliferativa (RDP)

Se debe programar la *panfotocoagulación inmediata* o la *vitrectomía por pars plana* según el caso (fig. 4)<sup>39</sup>. El tratamiento láser correctamente realizado ha demostrado que es efectivo para detener y reducir los focos de neovascularización. Si las áreas de neovascularización se asocian con un EMD, es imprescindible que éste se trate en primer lugar.





**Figura 3.** Retinopatía no proliferativa: se observan hemorragias intrarretinales y arrosariamiento venoso con edema macular focal.

### Edema macular diabético (EMD)

Antes de iniciar cualquier tipo de tratamiento local del EMD es indispensable el estricto control clínico y metabólico.

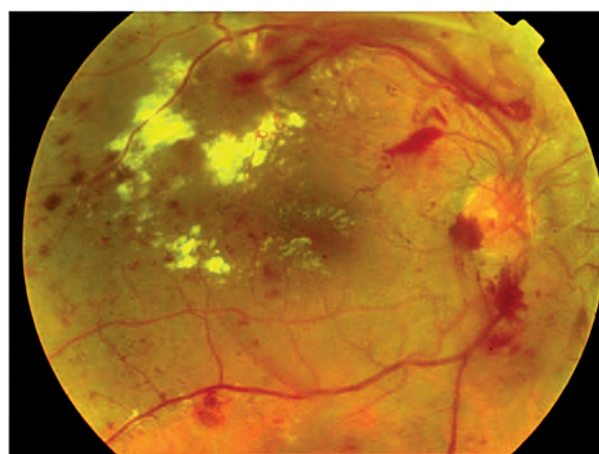
El *EMD focal* es un área de filtración localizada procedente de microaneurismas retinales cuya imagen fundoscópica corresponde a exudados duros en una disposición circular “en circinada”. Puede tener una variante multifocal.

El *EMD difuso* es ocasionado por una alteración de la barrera hematorretinal que se traduce en una hiperfluorescencia de difusión tardía. Se traduce en una imagen de engrosamiento retinal con escasos exudados duros dispersos.

El *EMD traccional* es una variante de esta enfermedad caracterizada por la presencia de tracción vítrea en la interfase vitreorretinal, lo cual ocasiona el edema macular por tracción vascular.

### Isquemia macular

Se caracteriza por un agrandamiento de la zona avascular foveal (ZAF) producida por las



**Figura 4.** RD proliferativa: se observan neovasos que se extienden desde el nervio óptico. Además hay exudados duros, hemorragias y EMCS.

oclusiones microvasculares de los capilares del área foveal.

### Recomendaciones sobre el tratamiento oftalmológico

Resulta importante informar y discutir con el paciente los riesgos y los beneficios de los tratamientos disponibles. Se debe realizar periódicamente el seguimiento y el control de los resultados.

**Isquemia macular:** no tiene tratamiento por el momento.

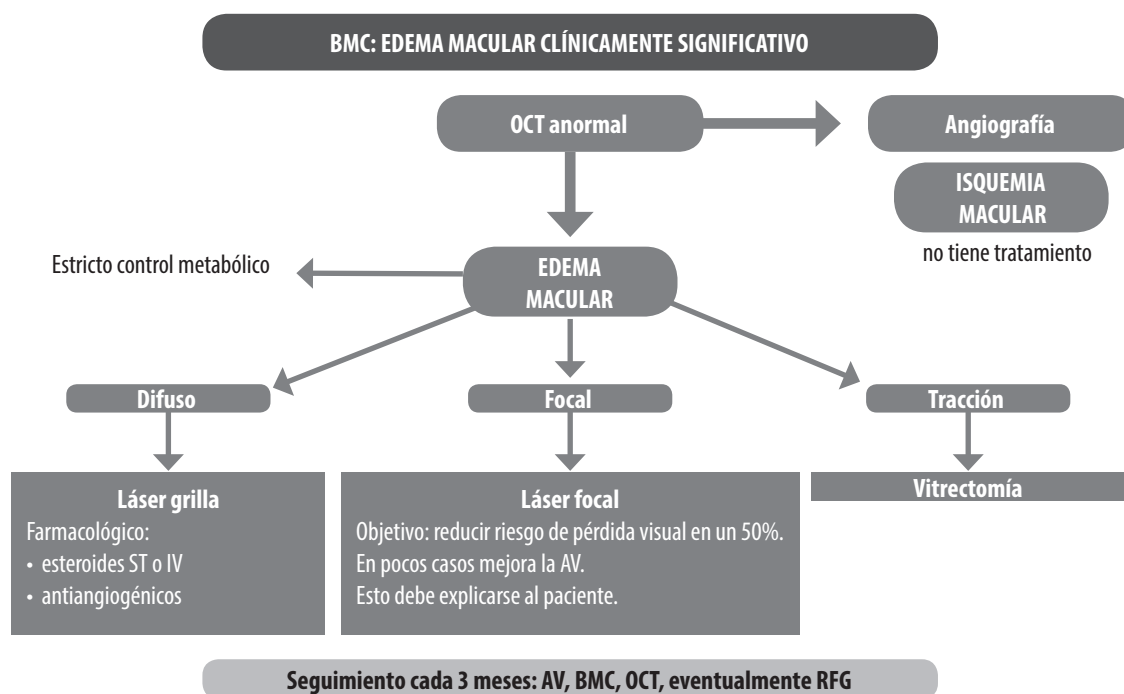


Figura 5. Esquema de tratamiento para el EMCS.

### Edema macular (fig. 5):

1. *El EMD asociado con el síndrome de tracciones vitreomaculares* tiene indicación de *vitreotomía por pars plana*<sup>40</sup>.

2. *EMD focal*. Se indica la fotocoagulación láser en las áreas donde la RFG muestra difusión del medio de contraste. Se recomienda identificar las áreas de filtración (microaneurismas) comparando los tiempos arteriovenosos medios con los tardíos. *El tratamiento con láser reduce el riesgo de pérdida de agudeza visual en el 50% de estos pacientes*<sup>41</sup>. El objetivo del tratamiento es *estabilizar* la visión ya que sólo un pequeño porcentaje de casos mejora la agudeza visual. Se debería tratar tempranamente a los pacientes con diagnóstico de EMD y buena agudeza visual para evitar pérdidas de visión. La mayoría de los pacientes requieren de más de una sesión de tratamiento (promedio: 3 o 4). La mejoría suele tardar varios meses en evidenciarse.

3. *EMD difuso*. El tratamiento con láser en grilla

ha resultado poco efectivo en este tipo de edema. El tratamiento recomendado actualmente es el *farmacológico*, que incluye el uso de drogas antiangiogénicas inhibidoras del factor de crecimiento del endotelio vascular<sup>42-47</sup> y esteroides aplicados en la cavidad vítrea.

## Nuevas terapias

### Antiangiogénicos

Los estudios prospectivos randomizados demostraron eficacia y seguridad a largo plazo en el tratamiento del edema macular diabético con anti-VEGF (tabla 5). Como efecto adicional se observó una disminución de la necesidad de panfotocoagulación retinal en pacientes con retinopatía de base. El costo de estos tratamientos es muy superior al tratamiento láser y debe considerarse en la economía del paciente y en forma general por el impacto en los costos de salud.

**Tabla 5.** Estudios prospectivos randomizados con agentes antiangiogénicos.

Estudio	Ganancia de letras	% de pacientes que ganaron 15 o más letras	Número de tratamientos	Seguimiento
<b>BOLT</b> <b>Bevacizumab</b> <b>Láser</b>	8.6 -0.5 (pérdida)	32% 4%	(mediana) 13 inyecciones 4 láser	24 meses
<b>DRCR net</b> <b>Ranibizumab más láser</b> <b>Triamcinolona más láser</b> <b>Láser</b>	9 4 3	28-30% 21% 15%	(mediana) 8-9 inyecciones + 2 láser 3 inyecciones + 2 láser 3 láser	12 meses
<b>RESTORE</b> <b>Ranibizumab solo</b> <b>Ranibizumab más laser</b> <b>Láser</b>	6.1 5.9 0.8	23% 23% 8%	(mediana) 7 inyecciones 7 inyecciones 1.7 láser 2.1 láser	12 meses
<b>Ranibizumab solo</b> <b>Ranibizumab más láser</b> <b>Láser (rescate ranibizumab)</b>	7.9 6.7 5.4	29% 23% 19%	10 inyecciones 10 inyecciones 3.5 inyecciones	24 meses
<b>READ-2</b> <b>Ranibizumab solo</b> <b>Ranibizumab más láser</b> <b>Láser</b>	7.4 3.8 -0.5	21% 6% 0%	(promedio) 4 inyecciones 2 inyecciones 1-2 láser	6 meses
<b>Ranibizumab solo</b> <b>Ranibizumab más láser</b> <b>Láser (rescate ranibizumab)</b>	7.7 6.8 5.1	24% 26% 18%	4 + 5.3 inyecciones 2 + 0.9 inyecciones 4.4 inyecciones	24 meses
<b>RESOLVE</b> <b>Ranibizumab</b> <b>Control sin tratamiento</b>	10.3 -1.4	32% 10%	(promedio) 10	12 meses
<b>RISE</b> <b>Ranibizumab</b> <b>Control</b>	11.9 a 12.5 2.6	39 a 45% 18%	(mediana) 24 1.8 láser	24 meses
<b>RIDE</b> <b>Ranibizumab</b> <b>Control</b>	10.9 a 12 2.3	34 a 46 % 12 %	(mediana) 24 1.6 láser	24 meses
<b>DA VINCI</b> <b>Aflibercept</b> <b>Láser</b>	9.7 a 13.1 -1.3	24 % a 45.5% 11%	(promedio) 7.2 A 11.7 2.5	12 meses

### 1. Bevacizumab (Avastin)

Es un anticuerpo contra el VEGF que se utiliza para el tratamiento de las metástasis del cáncer de colon. Se usa *off-label* en forma intraocular.

El estudio BOLT comparó las inyecciones intravítreas de bevacizumab (1.25 µg/50 µL) vs. el tratamiento láser a dos años. Con una mediana de 13 inyecciones vs. cuatro tratamientos láser se observó con bevacizumab AV 20/50, 8.6 letras ganadas, ganancia de al menos 15 letras en un 32%, mientras que con el tratamiento láser se obtuvo AV 20/80, pérdida de 0.5 letras y ganancia de al menos 15 letras en un 4%<sup>42</sup>.

### 2. Ranibizumab (Lucentis)

El estudio Diabetic Retinopathy Clinical Research Network comparó la AV a un año en tres grupos de tratamientos: ranibizumab más laser (temprano o diferido), triamcinolona más láser y láser solo. Con el uso del ranibizumab se obtuvo una ganancia de 9 letras, comparada con 3 del grupo láser. En pacientes pseudofáquicos, la triamcinolona tuvo un efecto similar al del ranibizumab<sup>43</sup>. Este estudio cuenta actualmente con un seguimiento a 3 años, evidenciando un menor requerimiento de inyecciones a partir del primer año en el grupo ranibizumab y una mejor AV en los pacientes que reciben laser en forma diferida comparado con los que reciben láser temprano.

El estudio RESTORE también comparó 3 grupos de tratamientos a un año: ranibizumab solo, ranibizumab más láser y láser solo: observándose una ganancia de letras de 6.1, 5.9 vs 0.8 con una mediana de 7 inyecciones<sup>44, 48</sup>. Un estudio similar es el READ-2 que comparó 3 grupos de tratamientos a dos años: ranibizumab, ranibizumab más laser y láser solo. Luego de los 6 meses iniciales, los pacientes del grupo láser podrían ser tratados con ranibizumab. El porcentaje de pacientes que ganaron 15 o más letras fue de 21%, 6% y 0% a los 6 meses. Luego de los 6 meses los pacientes con láser que fueron rescatados con ranibizumab lograron una notable mejoría<sup>49</sup>.

El estudio RESOLVE comparó dos dosis diferentes de ranibizumab vs. inyecciones simuladas, obteniendo una ganancia de letras de 10 vs. una pérdida de 1.4 en el grupo sin tratamiento<sup>45</sup>.

En el estudio RISE, a los 24 meses, el 18% de los pacientes con inyecciones intravítreas simuladas ganó ≥15 letras vs. 45% de los que recibieron 0.3-mg de ranibizumab y 39% de los que recibieron 0.5-mg de ranibizumab. El rescate con láser en los pacientes con inyecciones simuladas se requirió en el 74% de los pacientes. En el estudio RIDE, a los 24 meses, los pacientes tratados con ranibizumab que ganaron ≥15 letras (34% con un dosis de 0.3 mg y 46% con una dosis de 0.5 mg) fueron mucho mayor que los que recibieron la inyección simulada (12%)<sup>46</sup>.

Un estudio comparativo entre ranibizumab y bevacizumab para degeneración macular demostró la misma eficacia y seguridad entre ambas drogas, tanto al año como a los dos años de seguimiento<sup>50-51</sup>. Este dato es importante a la hora de calcular los costos de los tratamientos.

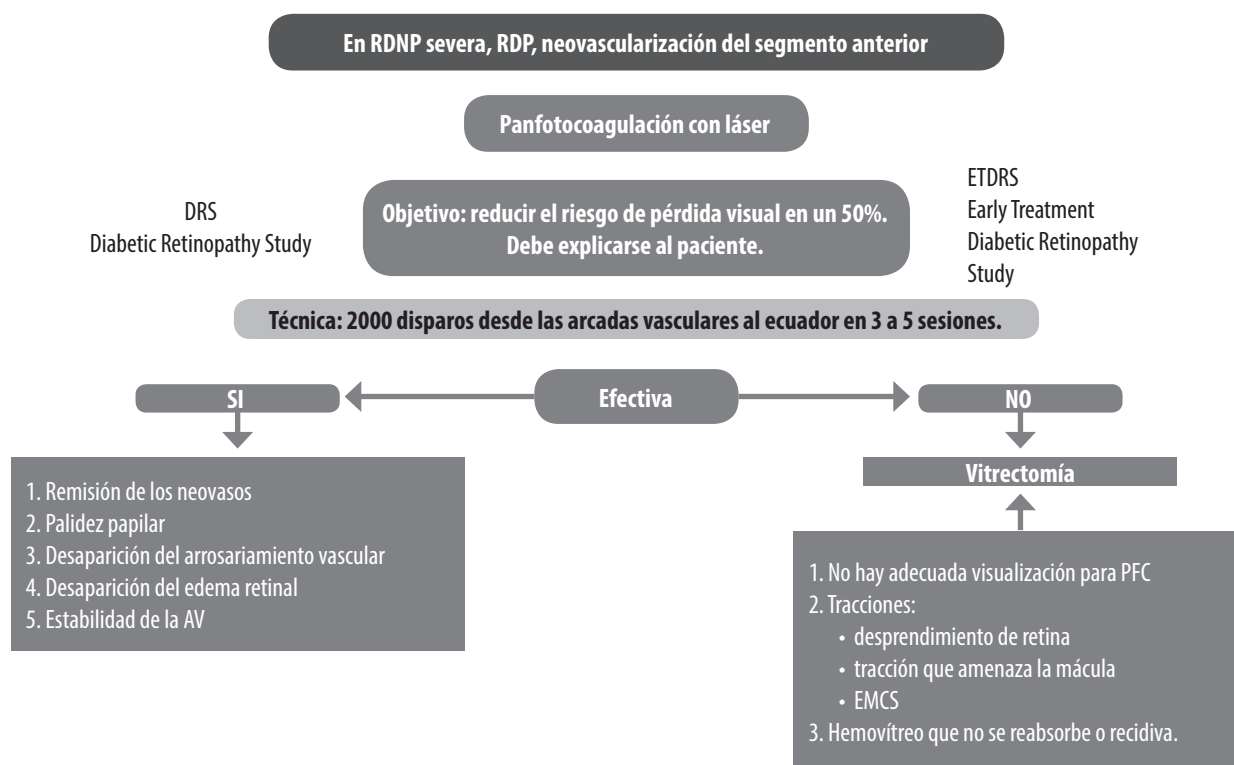
### 3. VEGF trap-Eye. Aflibercept

El estudio DA VINCI comparó la eficacia de esta droga a diferentes dosis y regímenes vs. el láser macular en forma prospectiva. Se observó a la semana 52 del tratamiento que la proporción de pacientes que ganaron 15 letras o más del ETDRS rondó el 40% en los grupos tratados con VEGF trap-eye vs el 11% en el grupo tratado con láser<sup>47</sup>.

### Esteroides

Son utilizados en el tratamiento del edema macular debido a sus propiedades antiinflamatorias y antiangiogénicas<sup>52</sup>.

La triamcinolona ha demostrado ser útil en los edemas maculares refractarios, siendo más efectiva cuando se la administra por vía intravítrea que por vía subtenoniana. La mejoría de la AV se observa en el corto plazo (3 meses). Como efectos adversos se encuentran la aparición de catarata y el au-



**Figura 6.** Indicaciones de la panfotocoagulación y vitrectomía.

mento de la presión intraocular, por lo que se la recomienda más cuando el paciente es pseudofáquico. También se la utiliza como adjuvante en la vitrectomía, ya que permite la visualización de la hialoides posterior, membrana limitante interna y membranas prerretinales<sup>53</sup>. Otra forma de aplicación que se encuentra en fase de estudio son los dispositivos de liberación prolongada de esteroides: fluocinolona y dexametasona. La fluocinolona ha demostrado eficacia a largo plazo (3 años)<sup>54</sup>.

## **Recomendaciones generales**

### **Fotocoagulación láser**

Las principales indicaciones son la presencia de áreas de neovascularización en la retina y/o en el nervio óptico, EMD focal que afecte o amenace la visión y la neovascularización del segmento anterior<sup>38</sup>. Los pacientes con diagnóstico de RDNP severa también tendrían indicación de panfoto-

coagulación cuando no es posible cumplir con un estricto esquema de seguimiento.

Las modalidades de fotocoagulación son:

### *Panfotocoagulación*

La panfotocoagulación tiene como principal objetivo lograr la remisión de los focos de neovascularización en la retina y en el segmento anterior para evitar la pérdida de visión relacionada con esta complicación<sup>39</sup>. Se puede realizar bajo anestesia tópica, peri o retrobulbar. Se recomienda la aplicación de unos 2.000 disparos aproximadamente, divididos en 2 a 3 sesiones, en el área de la retina comprendida entre las arcadas vasculares y el ecuador<sup>55</sup>. El tratamiento se puede completar según necesidad con una o dos sesiones más. Es importante destacar que la panfotocoagulación, realizada en el momento adecuado y con la técnica correcta, permite disminuir la necesidad de intervenciones de mayor complejidad (fig. 6).

**Recomendaciones:**

1. En casos de RDP sin edema macular se puede realizar directamente la fotocoagulación.
2. La coexistencia de RDNP severa o RDP con EMD obliga a tratar este último primero.
3. Cuando la RDP se considere de alto riesgo se puede realizar la fotocoagulación y el tratamiento del EMD en forma simultánea. En estos pacientes puede ser útil el uso de inhibidores del factor de crecimiento del endotelio vascular o esteroides intravítreos.

Los signos clínicos que indican efectividad del tratamiento son:

1. La remisión de la neovascularización (papila, retina o segmento anterior);
2. Palidez papilar;
3. La desaparición de la dilatación venosa;
4. La disminución del edema retinal;
5. La estabilización de la agudeza visual.

*Fotocoagulación localizada*

Se propone para el tratamiento del EMD focal. Se recomiendan disparos de pequeño tamaño y de baja intensidad sobre las áreas de escape del medio de contraste que se evidencian por la RFG<sup>55</sup>.

*Fotocoagulación en grilla*

En esta técnica se utilizan disparos de pequeño tamaño y baja intensidad dentro de las arcadas vasculares con una separación homogénea entre disparo y disparo. Actualmente se usa en tratamientos combinados con antiangiogénicos<sup>47, 49</sup>.

*Inyecciones intravítreas*

Se realizan en el consultorio o en el quirófano dependiendo de la preferencia del profesional interviniente. Se recomienda el uso de blefarostato y de la iodopovidona como antiséptico local previo a realizar el procedimiento.

Es tema de controversia el uso de antibióticos tópicos tanto en el pre como en el postoperatorio. El tipo de anestesia a utilizar puede ser tópica (en gotas o gel) o subconjuntival.

Las complicaciones descritas incluyen la endoftalmitis, 0.05%. (1 cada 2000 inyecciones)<sup>56</sup>, hemorragia vítrea, desgarros de retina, desprendimiento de retina y catarata.

*Vitrectomía por pars plana*

El paciente con indicación de vitrectomía por pars plana suele presentar otras complicaciones asociadas con la DM, las cuales se tienen que valorar cuando se considera este tipo de cirugía.

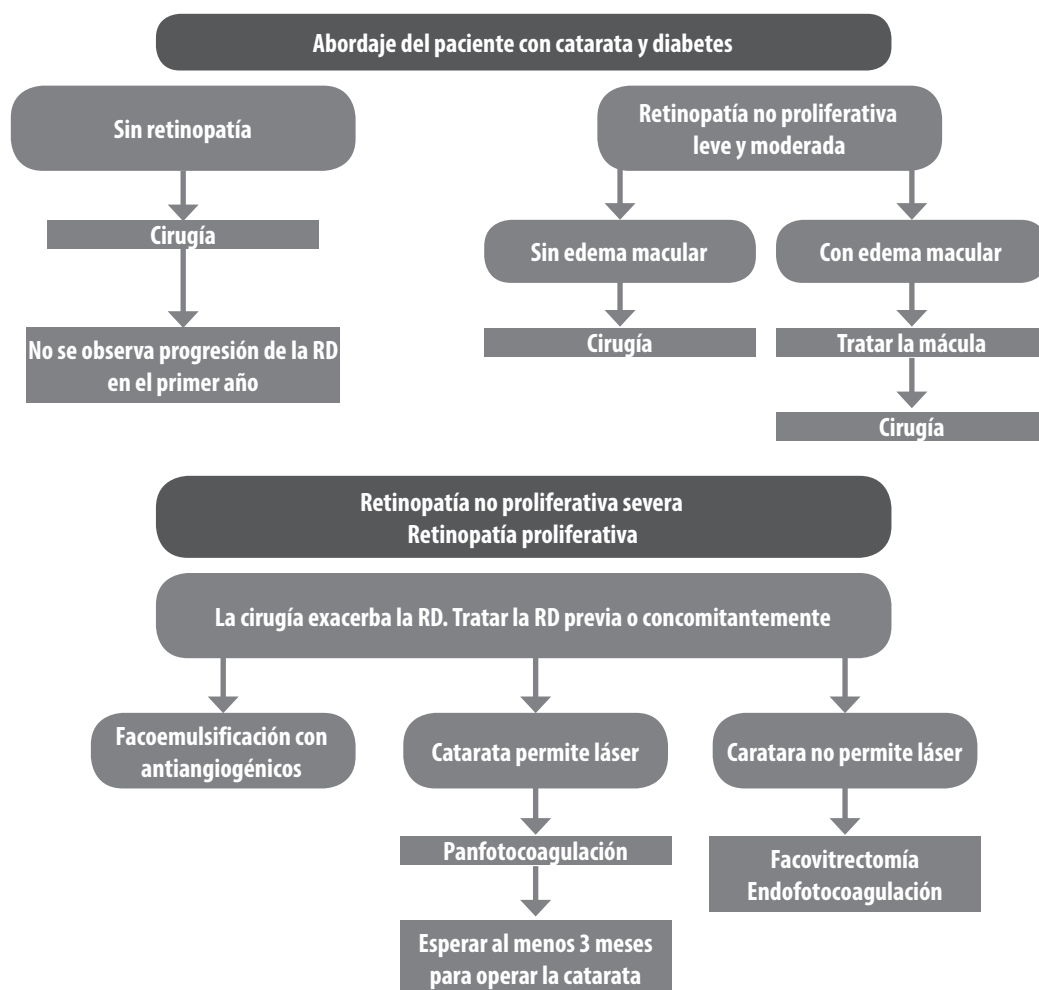
Las principales indicaciones para la vitrectomía por pars plana son (fig. 6)<sup>57-58</sup>:

1. RDP activa y progresiva luego de panfotocoagulación adecuada;
2. Imposibilidad de realizar panfotocoagulación por opacidad de medios (hemorragia vítrea o catarata);
3. EMD asociado a tracciones vitreomaculares;
4. Desprendimiento traccional del polo posterior o distorsión macular;
5. Desprendimiento de retina mixto (traccional y regmatógeno);
6. Hemorragias vítreas crónicas o recidivantes.

En los pacientes con DM1 y hemorragia vítrea se recomienda intervenir dentro de los 30 días de ocurrida la complicación. Los pacientes con DM2 se pueden observar por un plazo mayor (90 a 180 días) a la espera de una resolución espontánea de la hemorragia. En estos casos se recomienda el seguimiento ecográfico para vigilar la evolución. En la decisión terapéutica se debe considerar el estado del ojo contralateral y si se realizó previamente una panfotocoagulación en el ojo afectado.

El tratamiento de la retinopatía diabética se ha visto beneficiado de los avances en la técnica e instrumental que se han producido en los últimos años<sup>59</sup>. También se ha observado que los antiangiogénicos aplicados en el preoperatorio disminuyen en sangrado intra y postoperatorio de la vitrectomía<sup>60</sup>. En pacientes que presentan fibrosis marcada se recomienda realizar la vitrectomía dentro de los 4 a 7 días de aplicado el antiangiogénico por el riesgo de producir un desprendimiento de retina traccional<sup>61</sup>.





**Figura 7.** Recomendaciones para realizar cirugía de catarata según el estadio de la retinopatía diabética.

## EL SEGMENTO ANTERIOR DEL PACIENTE DIABÉTICO

### Catarata y diabetes

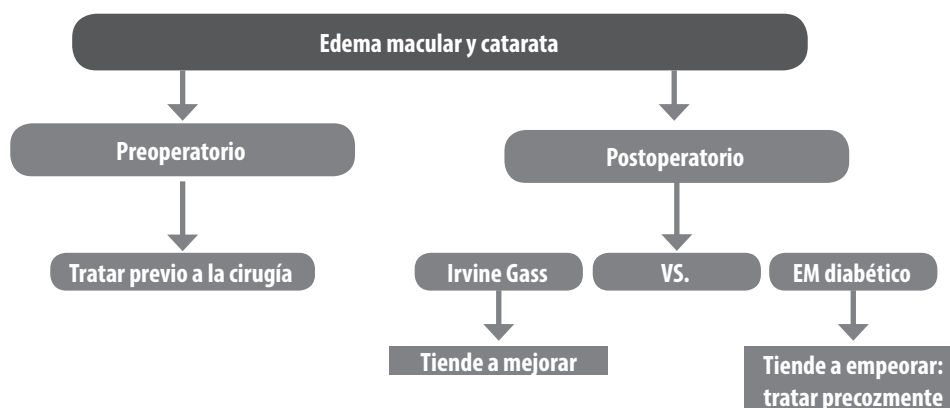
Los pacientes con diabetes tienen de 2 a 5 veces más posibilidades de padecer catarata que los no diabéticos<sup>62</sup>. La evolución de la cirugía de catarata y del manejo de la retinopatía diabética han resultado en un mejor pronóstico de los pacientes que se someten a cirugía.

La posibilidad de requerir cirugía de catarata disminuye 19% por cada 1% de reducción de la HbA1c<sup>28</sup>.

### *Relación entre cirugía de catarata y la progresión de la RD* (fig. 7)

1. En pacientes que no presentan RD, el resultado visual de la cirugía de catarata es similar a los que se obtienen en individuos no diabéticos<sup>63-64</sup>.

2. En pacientes con diagnóstico de RDNP leve o moderada es imprescindible evaluar el estado de la mácula, que definirá la conducta a seguir. Después de la cirugía no se ha observado mayor progresión de la RDNP que la esperada por la evolución natural de la enfermedad (uno de cada 4 pacientes puede progresar, sean operados o no)<sup>65-67</sup>.



**Figura 8.** Recomendaciones para realizar cirugía de catarata según el estado de la mácula.

3. En pacientes con RDNP severa o con RDP se ha demostrado la progresión de la RD luego de la cirugía de catarata. Se debe advertir sobre este riesgo al paciente<sup>68</sup>. El uso de antiangiogénicos al final de la cirugía de catarata ha resultado en un mejor pronóstico visual<sup>69-70</sup>. Dependiendo del estado de la catarata se puede requerir láser o vitrectomía<sup>71</sup>.

Existen condiciones que se vinculan con la progresión de la RD luego de la cirugía<sup>64-66</sup>:

1. El mal control metabólico (A1c elevada);
2. La severidad de la retinopatía;
3. Tratamiento con insulina
4. La duración de la DM;
5. La presencia de EMD previo;
6. Una cirugía complicada;
7. Un control excesivamente rápido de la glucemia en el preoperatorio.

### ***Desarrollo o progresión del EMD luego de cirugía de catarata***

Para optimizar la recuperación de la agudeza visual luego de la cirugía de catarata es imprescindible la cuidadosa evaluación del área macular en el preoperatorio (fig. 8)<sup>72</sup>.

Se debe tener en cuenta que:

1. La presencia de EMD empobrece el pronós-

tico visual en el postoperatorio;

2. Uno de cada 4 pacientes puede experimentar progresión del EMD;

3. La presencia de alteraciones maculares asociadas con DM es indicación de facoemulsificación temprana cuando la opacidad de medios impide el seguimiento y el tratamiento adecuado.

Si se diagnostica un edema de mácula en el postoperatorio resulta importante que se distinga entre el edema macular cistoideo (síndrome de Irvine Gass) y el EMD. El edema macular cistoideo tiene un patrón angiográfico que se caracteriza por hiperfluorescencia de aspecto petaloide que puede comprometer el nervio óptico. Tiende a desaparecer espontáneamente con el paso de los meses. Si se observa un edema de mácula inmediatamente después de la cirugía es muy probable que se trate de un EMD que no se diagnosticó previamente y *se debe tratar*. También hay que sospechar de un EMD cuando se acompaña de exudados lipídicos y microaneurismas. Si no se puede distinguir entre ambos tipos de edema, es conveniente esperar algunos meses para tratar.

### ***Recomendaciones y precauciones***

Se recomienda intentar siempre la técnica de facoemulsificación con capsulorrexis grande (5.5

o 6 mm) para implantar una lente intraocular de óptica amplia, preferiblemente de material acrílico (evitar el uso de lentes de silicona). Durante el postoperatorio, hay que prever la posibilidad de una mayor respuesta inflamatoria (debido a la alteración de la barrera hematoocular existente) y de la aparición de neovascularización del segmento anterior, pues se trata de una complicación grave.

## Glaucoma y diabetes

### *DM y glaucoma primario de ángulo abierto*

Las evidencias científicas sobre la asociación de estas dos entidades son contradictorias o débiles<sup>73</sup>. Se ha comprobado que en la diabetes hay una alteración la microcirculación, de la actividad neuronal y de las células gliales que pueden hacer más susceptible al daño inducido por el glaucoma<sup>74</sup>. Los pacientes diabéticos con glaucoma primario de ángulo abierto tienen mayor riesgo de sufrir trombosis venosa en la retina<sup>75</sup>.

### *Glaucoma neovascular*

Se define como la elevación de la presión intraocular secundaria al cierre progresivo de las estructuras angulares ocasionada por la proliferación fibrovascular sobre el iris y el ángulo camerular. La neovascularización del segmento anterior ocurre en respuesta a la isquemia retinal y es mediada por la concentración elevada de factores proangiogénicos<sup>76</sup>.

Se estima que:

1. De cada tres glaucomas neovasculares, uno es secundario a RD;
2. El 20% de los pacientes con RDP no tratada padece de glaucoma neovascular;
3. El glaucoma neovascular secundario a RDP, de comienzo unilateral, evoluciona naturalmente a la bilateralidad;
4. A la limitación visual que aparece por la RD

suele agregarse un glaucoma agresivo y de difícil tratamiento<sup>77</sup>.

El diagnóstico temprano es fundamental para preservar la visión del paciente. Es necesario:

1. Sospechar siempre la presencia de glaucoma neovascular en pacientes con RDP en quienes se eleva la presión intraocular;
2. Realizar en todo paciente con evidencia de RD proliferativa:
  - a. Examen con biomicroscopía del borde pupilar sin dilatar y con un aumento suficiente;
  - b. Gonioscopía dinámica;
  - c. Medición de la presión intraocular;

El tratamiento en estos pacientes tiene dos objetivos principales (fig. 9):

1. Tratar la enfermedad de base (isquemia retinal secundaria a la RD);
2. Disminuir la presión intraocular elevada

### **Tratamiento de la isquemia retinal**

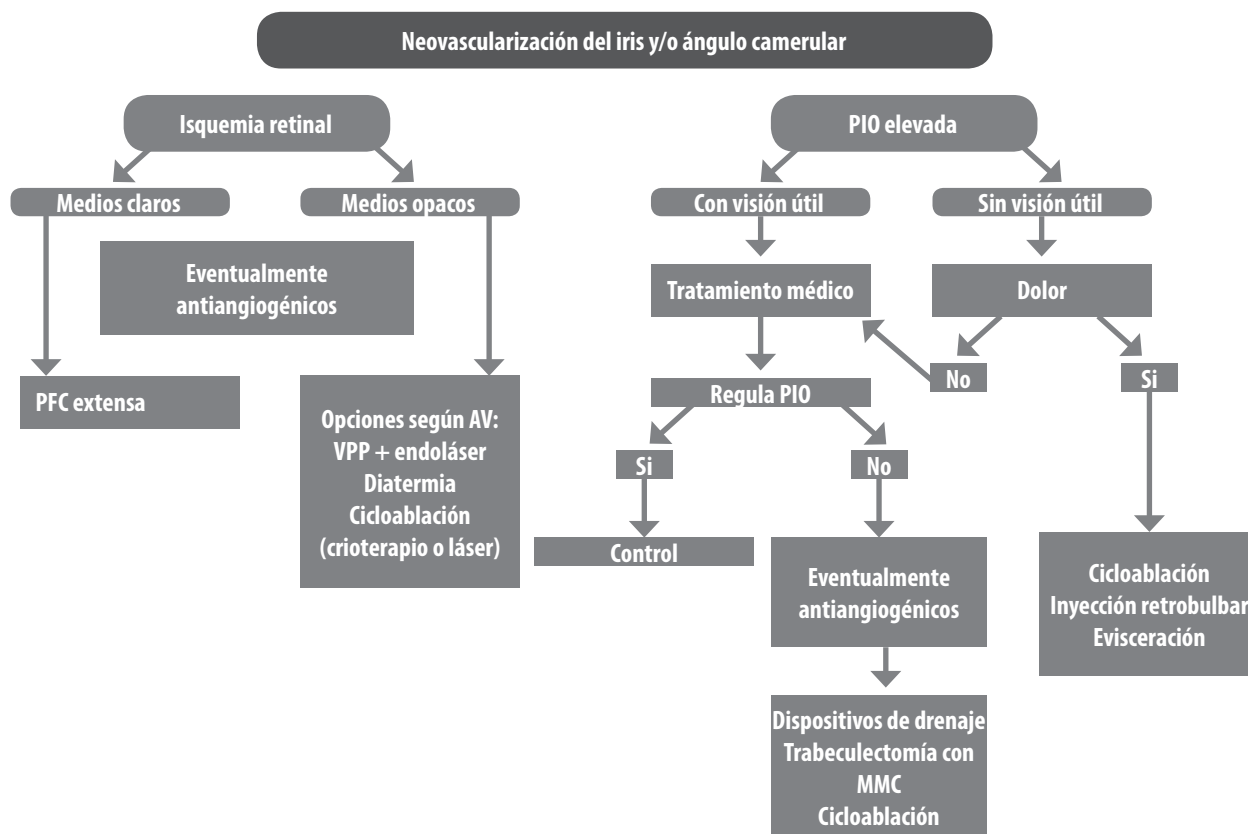
Cuando se detecta la neovascularización del segmento anterior, independientemente de los valores de presión, el tratamiento de elección es la panfotocoagulación. Luego de este procedimiento se suele observar la regresión de los neovasos. Si los medios no son transparentes, las opciones terapéuticas son:

1. En ojos con potencial de visión útil, la vitrectomía por pars plana (VPP) con endoláser.
2. En ojos con potencial limitado de visión, la diatermia transescleral o la ablación del cuerpo ciliar con láser o crioterapia.

### **Tratamiento de la presión intraocular elevada por métodos médicos o quirúrgicos**

El tratamiento médico consiste en el uso combinado de hipotensores oculares, antiinflamatorios y ciclopléjicos de acción prolongada (atropina). En general se utilizan por vía tópica los mismos fármacos hipotensores que se indican para el tratamiento del glaucoma primario de ángulo abierto.

La pilocarpina y los análogos de las prostaglandinas tienen una contraindicación relativa ya que pueden estimular la respuesta inflamatoria. Los



**Figura 9.** Tratamiento de la isquemia retinal y de la presión intraocular elevada en el glaucoma neovascular.

inhibidores de la anhidrasa carbónica por vía oral se deben utilizar con precaución debido a sus efectos adversos. Los esteroides, además de su potencia antiinflamatoria, poseen efectos inhibitorios sobre el factor de crecimiento del endotelio vascular.

Las alternativas quirúrgicas para este grupo de pacientes son:

1. Con visión útil:

a. Dispositivos de drenaje: el éxito a los 5 años ronda entre un 20% a un 30%<sup>78-79</sup>.

b. Trabeculectomía con antimetabolitos: cuando se usa MMC el éxito es del 50% a los cinco años. El pronóstico es peor en pacientes jóvenes, con diabetes tipo 1 o que han requerido de vitrectomía<sup>80</sup>.

c. Cicloablación con diodo láser: el éxito a los dos años alcanza el 60%<sup>81</sup>.

2. Sin visión útil y con dolor:

a. Cicloablación con diodo láser o crioterapia.

b. Inyección retrobulbar de clorpromazina. La inyección retrobulbar de alcohol puede agravar la pérdida de sensibilidad de la córnea y provocar una úlcera neurotrófica.

c. Evisceración.

**Avances terapéuticos**

El uso de la terapia antiangiogénica ha ganado aceptación para lograr una rápida regresión de los neovasos. Puede ser particularmente útil:

- Cuando la rubeosis es reciente y no se han formado sinequias anteriores periféricas<sup>82</sup>. En la rubeosis que no retrograda luego de la ablación retinal.

- Como uso prequirúrgico para aumentar la seguridad y el pronóstico de la cirugía<sup>83</sup>.

Es importante remarcar que la reducción de la neovascularización es temporaria y puede recurrir, mientras que la PFC tiene efecto a largo plazo.

## ***Glaucoma secundario a corticoides***

### **1. Inyección intravítrea o subtenoniana de triamcinolona**

Las inyecciones de corticoides pueden desencadenar glaucoma secundario en pacientes predispuestos. Esto generalmente ocurre luego de 1 a 2 meses luego de la inyección. La frecuencia de aumento de la presión intraocular varía del 25% al 65% de los pacientes; de éstos un tercio necesita tratamiento y hasta un 5% puede requerir de cirugía para controlar la PIO<sup>84-85</sup>.

Entre los factores de riesgo para esta complicación se pueden mencionar:

- Condiciones generales: edad mayor, enfermedades del tejido conectivo, familiar de primer grado con glaucoma, diabetes tipo 1
- Condiciones oculares: glaucoma primario de ángulo abierto o sospechosos de glaucoma, alta miopía, pseudofaquia, vitrectomía previa, mayor número de inyecciones.

### **2. Implantes**

Con los implantes de esteroides a los 4 años de seguimiento, el 60% de los pacientes puede presentar PIO mayor de 30 mmHg y un tercio requiere de tratamiento quirúrgico<sup>86</sup>.

## **SALUD PÚBLICA Y PREVENCIÓN DE LA CEGUERA**

Según la *Guía práctica clínica de retinopatía diabética para Latinoamérica* de la Asociación Panamericana de Oftalmología<sup>10</sup> y lo acordado en esta reunión, se requieren acciones de salud pública que tengan como ejes fundamentales la información a la comunidad, el gerenciamiento

de los servicios de salud y la prevención en sus tres niveles.

## **Información**

### **1. Se recomienda difundir a la población la siguiente información:**

- Uno de cada 10 argentinos puede padecer diabetes y no saberlo.
- La diabetes puede afectar al ojo, causando retinopatía diabética y catarata. Ambas se detectan con el examen oftalmológico anual que debe incluir un fondo de ojo con pupila dilatada. Este examen hay que realizarlo aunque el paciente note que ve bien, ya que en muchos casos la retinopatía no da síntomas hasta estadios avanzados.
- “Todo paciente diabético debe realizarse un fondo de ojo una vez al año” es un mensaje corto, claro y fácil de entender para difundir en los medios masivos de comunicación y redes sociales.
- La retinopatía diabética se puede prevenir y tratar exitosamente. Pero si no se diagnostica a tiempo puede ocasionar ceguera.
- El médico oftalmólogo debe evaluar, clasificar y tratar al paciente con retinopatía diabética. El tratamiento ayuda a preservar la visión útil.
- El control metabólico (glucemia, hemoglobina glicosilada y lípidos) y de tensión arterial son esenciales para evitar el desarrollo y progresión de la retinopatía diabética.
- Es imprescindible la adecuada comunicación entre el médico oftalmólogo y los otros médicos tratantes.
- La familia del paciente juega un rol central y debe estar adecuadamente informada de la enfermedad general y ocular y de sus complicaciones potenciales.

### **2. Las sociedades científicas y los líderes de opinión deben servir de intermediarios para llevar el siguiente mensaje a las personas que toman decisiones en salud:**

- La diabetes afecta al 10% de la población mayor de 20 años. En 20 años se espera un aumento del 60% en el número de afectados en nuestra región.
- Necesidad de detección: el 30% de la población diabética tendrá cierto grado de RD.
- Necesidad de tratamiento: el 6% de la población diabética tiene amenazada su visión por RDP o edema macular.
- Relacionar el costo de la diabetes con NO HACER NADA es aproximadamente: 50 veces más caro tratar a un paciente con retinopatía diabética que prevenir el daño y 20 veces más barato tratarlo en forma temprana que tardía.
- Las políticas públicas deben impulsar programas nacionales para la atención temprana de la retinopatía diabética capacitando al oftalmólogo de práctica general, diabetólogos, médicos de otras especialidades y agentes de salud en la detección de pacientes en riesgo.

## Prevención

La prevención en un paciente con diabetes tiene tres niveles:

**a. Primaria:** consiste en evitar la retinopatía en un paciente con diabetes, lo cual se logra controlando la glucemia con tratamiento y dieta, el nivel de presión arterial y los lípidos. Hay otras medidas como el ejercicio físico y el abandono del tabaco, que también son recomendados. La EDUCACIÓN es prioritaria en la prevención y debe contener mensajes claros para el paciente y su familia, promoviendo el AUTOCUIDADO del paciente y la población en riesgo.

**b. Secundaria:** es detectar la retinopatía y, en aquellos casos que se requiera, realizar el tratamiento adecuado en forma precoz. Se recomienda la educación y el entrenamiento de todo el personal médico, el equipo de salud involucrado en la atención del paciente diabético y los líderes comunitarios para insistir en revisiones oftalmológicas periódicas.

**c. Terciaria:** consiste en rehabilitar al paciente que ha perdido la visión. El 10% de las personas con diabetes tiene una limitación visual severa y el 2% de ellos llega a la ceguera. Se ha estimado la prevalencia de ceguera por diabetes (DBT) en 500 por millón de habitantes.

Es función de los médicos tratantes:

- Informar al paciente que la rehabilitación mejora la calidad de vida en pacientes con pérdida de agudeza visual y derivar a los pacientes a un servicio de baja visión.
- Informar sobre los lugares que realizan tratamientos de rehabilitación en su zona de residencia así como brindarle la posibilidad al equipo rehabilitador de contactarse con el oftalmólogo que realiza la derivación ([http://www.bajavision.org.ar/buscador/RedBajaVision\\_05\\_12.xls](http://www.bajavision.org.ar/buscador/RedBajaVision_05_12.xls)).
- Guiar a los pacientes que presentan discapacidad para que puedan obtener los beneficios de la Ley de Discapacidad. Prover información de contacto de la dirección de discapacidad en cada provincia.
- Informarse acerca de los datos con que debe realizar la derivación a tratamientos de rehabilitación ([http://www.bajavision.org.ar/buscador/planilla\\_disc\\_visual.pdf](http://www.bajavision.org.ar/buscador/planilla_disc_visual.pdf))

## Gerenciamiento

Para confeccionar un programa de detección de retinopatía diabética se debe considerar lo siguiente:

a. Tener una guía clínica con un sistema de clasificación simple como base del programa.

b. Elegir una estrategia de detección considerando equipamiento y recursos humanos disponibles.

c. Crear centros de tratamiento láser y de vitrectomía o hacer convenios con los centros privados establecidos.

- se requiere contar con un *centro de fotocoagulación* por cada 250.000 a 500.000 habitantes.



- se requiere contar con un *centro de cirugía para vitrectomía* en una población de un millón de habitantes.

d. Plan de sustentabilidad a largo plazo mediante un de copago o programas de subsidios.

Además deben formarse equipos multidisciplinarios considerando:

1. Formación de equipos de detección, condicionado a poder tratar al paciente afectado.

2. Incluir el manejo integral de la DM en programas de residencia en oftalmología.

3. Incluir a médicos generales, internistas, endocrinólogos, paciente y familia en los programas para la detección y en el manejo.

En 2012 se realizó en Lima, Perú, la reunión para elaborar el plan estratégico Visión 2020 — un programa de la Organización Mundial de la Salud (OMS)— para los siguientes 5 años en América Latina. Visión 2020 es una iniciativa mundial para la eliminación de la ceguera evitable, una iniciativa conjunta de la OMS y la Agencia Internacional para la Prevención de la Ceguera (IAPB, por sus siglas en inglés). La retinopatía diabética se señaló como una prioridad para la región.

## Referencias

1. Danaei G, Finucane MM, Lu Y *et al.*; Global Burden of Metabolic Risk Factors of Chronic Diseases Collaborating Group (Blood Glucose). National, regional, and global trends in fasting plasma glucose and diabetes prevalence since 1980: systematic analysis of health examination surveys and epidemiological studies with 370 country-years and 2.7 million participants. *Lancet* 2011; 378: 31-40.
2. Whiting DR, Guariguata L, Weil C, Shaw J. DF diabetes atlas: global estimates of the prevalence of diabetes for 2011 and 2030. *Diabetes Res Clin Pract* 2011; 94: 311-321.
3. International Diabetes Federation (IDF). *Diabetes atlas*. 5th ed. Brussels: IDF, 2011. Disponible en internet: <http://www.idf.org/diabetesatlas> (consulta: nov. 2013).
4. Escobedo J, Buitron LV, Velasco MF *et al.* High prevalence of diabetes and impaired fasting glucose in urban Latin America: the CARMELA Study. *Diabet Med* 2009; 26: 864-871.
5. Xie XW, Xu L, Jonas JB, Wang YX. Prevalence of diabetic retinopathy among subjects with known diabetes in China: the Beijing Eye Study. *Eur J Ophthalmol* 2009; 19: 91-99.
6. Pinhas-Hamiel O, Zeitler P. The global spread of type 2 diabetes mellitus in children and adolescents. *J Pediatr* 2005; 146: 693-700.
7. Goran MI, Bergman RN, Avila Q *et al.* Impaired glucose tolerance and reduced beta-cell function in overweight Latino children with a positive family history for type 2 diabetes. *J Clin Endocrinol Metab* 2004; 89: 207-212.
8. Li C, Ford ES, Zhao G, Mokdad AH. Prevalence of pre-diabetes and its association with clustering of cardiometabolic risk factors and hyperinsulinemia among U.S. adolescents: National Health and Nutrition Examination Survey 2005-2006. *Diabetes Care* 2009; 32: 342-347.
9. Umpierrez GE, Gonzalez A, Umpierrez D, Pimentel D. Diabetes mellitus in the Hispanic/Latino population: an increasing health care challenge in the United States. *Am J Med Sci* 2007; 334: 274-282.
10. Barría von-Bischhoffshausen F, Martínez Castro F. *Guía práctica clínica de retinopatía diabética para Latinoamérica*. San Francisco: International Council of Ophthalmology, 2011. Disponible en internet: [http://www.icoph.org/dynamic/attachments/taskforce\\_documents/panamericandiabeticretinopathyguide2011-spanish.pdf](http://www.icoph.org/dynamic/attachments/taskforce_documents/panamericandiabeticretinopathyguide2011-spanish.pdf) (consulta: nov. 2013).
11. Encuesta nacional de factores de riesgo 2009: evolución de la epidemia de enfermedades crónicas no transmisibles en Argentina : estudio de corte transversal. *Rev Argent Salud Pública* 2011; 2: 34-41. Disponible en internet: <http://www.saludinvestiga.org.ar/rasp/articulos/volumen6/encuesta-nacional.pdf> (consulta: nov. 2011).
12. de Sereday MS, Gonzalez C, Giorgini D *et al.* Prevalence of diabetes, obesity, hypertension

and hyperlipidemia in the central area of Argentina. *Diabetes Metab* 2004; 30: 335-339.

13. Costa Gil JE, Carrasco MA, Saravia M *et al*. Cuidados oculares en las personas con diabetes: opiniones y recomendaciones SAD-SARYV. *Rev Soc Arg Diab* 2008; 42: 17-43.

14. Yau JW, Rogers SL, Kawasaki R *et al*; Meta-Analysis for Eye Disease (META-EYE) Study Group. Global prevalence and major risk factors of diabetic retinopathy. *Diabetes Care* 2012; 35: 556-564.

15. Kocur I, Resnikoff S. Visual impairment and blindness in Europe and their prevention. *Br J Ophthalmol* 2002; 86: 716-722.

16. Furtado JM, Lansingh VC, Carter MJ *et al*. Causes of blindness and visual impairment in Latin America. *Surv Ophthalmol* 2012; 57: 149-177.

17. Klein R, Klein BE, Moss SE, Cruickshanks KJ. The Wisconsin Epidemiologic Study of Diabetic Retinopathy XIV: ten-year incidence and progression of diabetic retinopathy. *Arch Ophthalmol* 1994; 112: 1217-1228.

18. Klein R, Klein BE, Moss SE, Cruickshanks KJ. The Wisconsin Epidemiologic Study of Diabetic Retinopathy XV: the long-term incidence of macular edema. *Ophthalmology* 1995; 102: 7-16.

19. Klein R, Knudtson MD, Lee KE, Gangnon R, Klein BE. The Wisconsin Epidemiologic Study of Diabetic Retinopathy XXII: the twenty-five-year progression of retinopathy in persons with type 1 diabetes. *Ophthalmology* 2008; 115: 1859-1868.

20. Klein R, Knudtson MD, Lee KE, Gangnon R, Klein BE. The Wisconsin Epidemiologic Study of Diabetic Retinopathy XXIII: the twenty-five-year incidence of macular edema in persons with type 1 diabetes. *Ophthalmology* 2009; 116: 497-503.

21. The effect of intensive treatment of diabetes on the development and progression of long-term complications in insulin-dependent diabetes mellitus. The Diabetes Control and Complications Trial Research Group. *N Engl J Med* 1993; 329: 977-986.

22. Epidemiology of Diabetes Interventions and Complications (EDIC). Design, implementation, and preliminary results of a long-term follow-up of the Diabetes Control and Complications Trial cohort. *Diabetes Care* 1999; 22: 99-111.

23. Effect of intensive therapy on the microvascular complications of type 1 diabetes mellitus. *JAMA* 2002; 287: 2563-2569.

24. UK Prospective Diabetes Study (UKPDS) Group. Intensive blood-glucose control with sulphonylureas or insulin compared with conventional treatment and risk of complications in patients with type 2 diabetes (UKPDS 33). *Lancet* 1998; 352: 837-853.

25. American Academy of Ophthalmology. Retina-Vitreous Panel. *Diabetic retinopathy*. San Francisco, Ca.: American Academy of Ophthalmology, 2008 (Preferred practice pattern). Disponible en internet: <http://one.aaof.org/asset.axd?id=99d84214-4366-4acd-97ad-2a073c1a6be8> (consulta: nov. 2013).

26. Donaghue KC, Chiarelli F, Trotta D, Allgrove J, Dahl-Jorgensen K. Microvascular and macrovascular complications associated with diabetes in children and adolescents. *Pediatr Diabetes* 2009; 10 Suppl 12: 195-203.

27. Klein R, Klein BE, Moss SE, Davis MD, DeMets DL. The Wisconsin Epidemiologic Study of Diabetic Retinopathy III: prevalence and risk of diabetic retinopathy when age at diagnosis is 30 or more years. *Arch Ophthalmol* 1984; 102: 527-532.

28. Stratton IM, Adler AI, Neil HA *et al*. Association of glycaemia with macrovascular and microvascular complications of type 2 diabetes (UKPDS 35): prospective observational study. *BMJ* 2000; 321: 405-412.

29. UK Prospective Diabetes Study Group. Tight blood pressure control and risk of macrovascular and microvascular complications in type 2 diabetes: UKPDS 38. *BMJ* 1998; 317: 703-713.

30. Chew EY, Klein ML, Ferris FL 3rd *et al.* Association of elevated serum lipid levels with retinal hard exudate in diabetic retinopathy. Early Treatment Diabetic Retinopathy Study (ETDRS): report 22. *Arch Ophthalmol* 1996; 114: 1079-1084.
31. Sheth BP. Does pregnancy accelerate the rate of progression of diabetic retinopathy?: an update. *Curr Diab Rep* 2008; 8: 270-273.
32. Klein R, Klein BE, Neider MW, Hubbard LD, Meuer SM, Brothers RJ. Diabetic retinopathy as detected using ophthalmoscopy, a non-mydiatic camera and a standard fundus camera. *Ophthalmology* 1985; 92: 485-491.
33. Al-latayfeh MM, Sun JK, Aiello LP. Ocular coherence tomography and diabetic eye disease. *Semin Ophthalmol* 2010; 25: 192-197.
34. López Bastida J, Soto Pedre E, Cabrera López FA. *Revisión sistemática y análisis coste-efectividad del cribado de retinopatía diabética con retinógrafo no midriático de 45° mediante imágenes interpretadas por oftalmólogos frente a médicos de familia.* Santa Cruz de Tenerife, España: Servicio Canario de Salud, 2008. 104 p. (Colección: Informes, estudios e investigación [del] Ministerio de Sanidad y Consumo. Serie: Informes de Evaluación de Tecnologías Sanitarias. SESCS ; 2006/11). Disponible en internet: [http://www2.gobierno-decanarias.org/sanidad/scs/content/b1a7c451-1f33-11e0-964e-f5f3323ccc4d/2006\\_11.pdf](http://www2.gobierno-decanarias.org/sanidad/scs/content/b1a7c451-1f33-11e0-964e-f5f3323ccc4d/2006_11.pdf) (consulta: nov. 2013).
35. Wilkinson CP, Ferris FL 3rd, Klein RE *et al.*; Global Diabetic Retinopathy Project Group. Proposed international clinical diabetic retinopathy and diabetic macular edema disease severity scales. *Ophthalmology* 2003; 110: 1677-1682.
36. Klein R, Klein BE, Moss SE, Davis MD, DeMets DL. The Wisconsin Epidemiologic Study of Diabetic Retinopathy II: prevalence and risk of diabetic retinopathy when age at diagnosis is less than 30 years. *Arch Ophthalmol* 1984; 102: 520-526.
37. Klein R, Klein BE, Moss SE, Davis MD, DeMets DL. The Wisconsin Epidemiologic Study of Diabetic Retinopathy IX: four-year incidence and progression of diabetic retinopathy when age at diagnosis is less than 30 years. *Arch Ophthalmol* 1989; 107: 237-243.
38. Early Treatment Diabetic Retinopathy Study Research Group. Early photocoagulation for diabetic retinopathy: ETDRS report number 9. *Ophthalmology* 1991; 98 (5 Suppl):766-85.
39. The Diabetic Retinopathy Study Research Group. Photocoagulation treatment of proliferative diabetic retinopathy: clinical application of Diabetic Retinopathy Study (DRS) findings: DRS report number 8. *Ophthalmology* 1981; 88: 583-600.
40. Haller JA, Qin H, Apte RS *et al.*; Diabetic Retinopathy Clinical Research Network Writing Committee. Vitrectomy outcomes in eyes with diabetic macular edema and vitreomacular traction. *Ophthalmology* 2010; 117: 1087-1093.
41. Early Treatment Diabetic Retinopathy Study Research Group. Photocoagulation for diabetic macular edema: Early Treatment Diabetic Retinopathy Study report no. 4. *Int Ophthalmol Clin* 1987; 27: 265-272.
42. Rajendram R, Fraser-Bell S, Kaines A *et al.* A 2-year prospective randomized controlled trial of intravitreal bevacizumab or laser therapy (BOLT) in the management of diabetic macular edema: 24-month data: report 3. *Arch Ophthalmol* 2012; 130: 972-979.
43. Elman MJ, Bressler NM, Qin H *et al.* Expanded 2-year follow-up of ranibizumab plus prompt or deferred laser or triamcinolone plus prompt laser for diabetic macular edema. *Ophthalmology* 2011; 118: 609-614.
44. Mitchell P, Bandello F, Schmidt-Erfurth U *et al.* The RESTORE study: ranibizumab monotherapy or combined with laser versus laser monotherapy for diabetic macular edema. *Ophthalmology* 2011; 118: 615-625.
45. Massin P, Bandello F, Garweg JG *et al.* Safety and efficacy of ranibizumab in diabetic macular edema (RESOLVE study): a 12-month, randomized, controlled, double-masked, multicenter

- phase II study. *Diabetes Care* 2010; 33: 2399-2405.
46. Nguyen QD, Brown DM, Marcus DM *et al.* Ranibizumab for diabetic macular edema: results from 2 phase III randomized trials: RISE and RIDE. *Ophthalmology* 2012; 119: 789-801.
47. Do DV, Nguyen QD, Boyer D *et al.* One-year outcomes of the da Vinci Study of VEGF Trap-Eye in eyes with diabetic macular edema. *Ophthalmology* 2012; 119: 1658-1665.
48. Lang GE, Berta A, Eldem BM *et al.* Two-year safety and efficacy of ranibizumab 0.5 mg in diabetic macular edema: interim analysis of the RESTORE extension study. *Ophthalmology* 2013; 120: 2004-2012.
49. Nguyen QD, Shah SM, Khwaja AA *et al.* Two-year outcomes of the ranibizumab for edema of the mAcula in diabetes (READ-2) study. *Ophthalmology* 2010; 117: 2146-2151.
50. Martin DF, Maguire MG, Ying GS, Grunwald JE, Fine SL, Jaffe GJ. Ranibizumab and bevacizumab for neovascular age-related macular degeneration. *N Engl J Med* 2011; 364: 1897-1908.
51. Martin DF, Maguire MG, Fine SL *et al.*; Comparison of Age-related Macular Degeneration Treatments Trials (CATT) Research Group. Ranibizumab and bevacizumab for treatment of neovascular age-related macular degeneration: two-year results. *Ophthalmology* 2012; 119: 1388-1398.
52. Yilmaz T, Cordero-Coma M, Lavaque AJ, Gallagher MJ, Padula WV. Triamcinolone and intraocular sustained-release delivery systems in diabetic retinopathy. *Curr Pharm Biotechnol* 2011; 12: 337-346.
53. Yilmaz T, Weaver CD, Gallagher MJ *et al.* Intravitreal triamcinolone acetonide injection for treatment of refractory diabetic macular edema: a systematic review. *Ophthalmology* 2009; 116: 902-911.
54. Campochiaro PA, Brown DM, Pearson A *et al.*; FAME Study Group. Sustained delivery fluocinolone acetonide vitreous inserts provide benefit for at least 3 years in patients with diabetic macular edema. *Ophthalmology* 2012; 119: 2125-2132.
55. Early Treatment Diabetic Retinopathy Study Research Group. Techniques for scatter and local photocoagulation treatment of diabetic retinopathy: Early Treatment Diabetic Retinopathy Study report no. 3. *Int Ophthalmol Clin* 1987; 27: 254-264.
56. McCannel CA. Meta-analysis of endophthalmitis after intravitreal injection of anti-vascular endothelial growth factor agents: causative organisms and possible prevention strategies. *Retina* 2011; 31: 654-661.
57. Diabetic Retinopathy Vitrectomy Study Research Group. Early vitrectomy for severe proliferative diabetic retinopathy in eyes with useful vision. Clinical application of results of a randomized trial: Diabetic Retinopathy Vitrectomy Study report 4. *Ophthalmology* 1988; 95: 1321-1334.
58. Early vitrectomy for severe vitreous hemorrhage in diabetic retinopathy: four-year results of a randomized trial: Diabetic Retinopathy Vitrectomy Study report 5. *Arch Ophthalmol* 1990; 108: 958-964.
59. Newman DK. Surgical management of the late complications of proliferative diabetic retinopathy. *Eye (Lond)* 2010; 24: 441-449.
60. Smith JM, Steel DH. Anti-vascular endothelial growth factor for prevention of postoperative vitreous cavity haemorrhage after vitrectomy for proliferative diabetic retinopathy. *Cochrane Database Syst Rev* 2011 (5): CD008214.
61. Arévalo JF, Sánchez JG, Saldarriaga L *et al.*; Pan American Collaborative Retina Study Group. Retinal detachment after bevacizumab. *Ophthalmology* 2011; 118: 2304-2307.
62. Murtha T, Cavallerano J. The management of diabetic eye disease in the setting of cataract surgery. *Curr Opin Ophthalmol* 2007; 18: 13-18.
63. Wagner T, Knaflic D, Rauber M, Mester U. Influence of cataract surgery on the diabetic eye: a prospective study. *Ger J Ophthalmol* 1996; 5: 79-83.



64. Flesner P, Sander B, Henning V, Parving HH, Dornonville de la Cour M, Lund-Andersen H. Cataract surgery on diabetic patients: a prospective evaluation of risk factors and complications. *Acta Ophthalmol Scand* 2002; 80: 19-24.
65. Squirrell D, Bhola R, Bush J, Winder S, Talbot JF. A prospective, case controlled study of the natural history of diabetic retinopathy and maculopathy after uncomplicated phacoemulsification cataract surgery in patients with type 2 diabetes. *Br J Ophthalmol* 2002; 86: 565-571.
66. Romero-Aroca P, Fernández-Ballart J, Almena-García M, Méndez-Marín I, Salvat-Serra M, Buil-Calvo JA. Nonproliferative diabetic retinopathy and macular edema progression after phacoemulsification: prospective study. *J Cataract Refract Surg* 2006; 32: 1438-1444.
67. Krepler K, Biowski R, Schrey S, Jandrasits K, Wedrich A. Cataract surgery in patients with diabetic retinopathy: visual outcome, progression of diabetic retinopathy, and incidence of diabetic macular oedema. *Graefes Arch Clin Exp Ophthalmol* 2002; 240: 735-738.
68. Chew EY, Benson WE, Remaley NA *et al*. Results after lens extraction in patients with diabetic retinopathy: Early Treatment Diabetic Retinopathy Study report number 25. *Arch Ophthalmol* 1999; 117: 1600-1606.
69. Takamura Y, Kubo E, Akagi Y. Analysis of the effect of intravitreal bevacizumab injection on diabetic macular edema after cataract surgery. *Ophthalmology* 2009; 116: 1151-1157.
70. Cheema RA, Al-Mubarak MM, Amin YM, Cheema MA. Role of combined cataract surgery and intravitreal bevacizumab injection in preventing progression of diabetic retinopathy: prospective randomized study. *J Cataract Refract Surg* 2009; 35: 18-25.
71. Lahey JM, Francis RR, Kearney JJ. Combining phacoemulsification with pars plana vitrectomy in patients with proliferative diabetic retinopathy: a series of 223 cases. *Ophthalmology* 2003; 110: 1335-1339.
72. Funatsu H, Yamashita H, Noma H, Shimizu E, Mimura T, Hori S. Prediction of macular edema exacerbation after phacoemulsification in patients with nonproliferative diabetic retinopathy. *J Cataract Refract Surg* 2002; 28: 1355.
73. Friedman DS, Wilson MR, Liebmann JM, Fechtner RD, Weinreb RN. An evidence-based assessment of risk factors for the progression of ocular hypertension and glaucoma. *Am J Ophthalmol* 2004; 138 (3 Suppl): S19-31.
74. Nakamura M, Kanamori A, Negi A. Diabetes mellitus as a risk factor for glaucomatous optic neuropathy. *Ophthalmologica* 2005; 219: 1-10.
75. Hayreh SS, Zimmerman MB, Beri M, Podhajsky P. Intraocular pressure abnormalities associated with central and hemicentral retinal vein occlusion. *Ophthalmology* 2004; 111: 133-141.
76. Tripathi RC, Li J, Tripathi BJ, Chalam KV, Adamis AP. Increased level of vascular endothelial growth factor in aqueous humor of patients with neovascular glaucoma. *Ophthalmology* 1998; 105: 232-237.
77. Brown GC, Magargal LE, Schachat A, Shah H. Neovascular glaucoma. Etiologic considerations. *Ophthalmology* 1984; 91: 315-320.
78. Netland PA. The Ahmed glaucoma valve in neovascular glaucoma (an AOS thesis). *Trans Am Ophthalmol Soc* 2009; 107: 325-342.
79. Yalvac IS, Eksioglu U, Satana B, Duman S. Long-term results of Ahmed glaucoma valve and Molteno implant in neovascular glaucoma. *Eye (Lond)* 2007; 21: 65-70.
80. Takihara Y, Inatani M, Fukushima M, Iwao K, Iwao M, Tanihara H. Trabeculectomy with mitomycin C for neovascular glaucoma: prognostic factors for surgical failure. *Am J Ophthalmol* 2009; 147: 912-8.
81. Yildirim N, Yalvac IS, Sahin A, Ozer A, Bozca T. A comparative study between diode laser cyclophotocoagulation and the Ahmed glaucoma valve implant in neovascular glaucoma: a long-term follow-up. *J Glaucoma* 2009; 18: 192-196.

82. Wakabayashi T, Oshima Y, Sakaguchi H *et al.* Intravitreal bevacizumab to treat iris neovascularization and neovascular glaucoma secondary to ischemic retinal diseases in 41 consecutive cases. *Ophthalmology* 2008; 115: 1571-80.
83. Marey HM, Ellakwa AF. Intravitreal bevacizumab with or without mitomycin C trabeculectomy in the treatment of neovascular glaucoma. *Clin Ophthalmol* 2011; 5: 841-845.
84. Razeghinejad MR, Katz LJ. Steroid-induced iatrogenic glaucoma. *Ophthalmic Res* 2012; 47: 66-80.
85. Grover D, Li TJ, Chong CC. Intravitreal steroids for macular edema in diabetes. *Cochrane Database Syst Rev* 2008; (1): CD005656.
86. Pearson PA, Comstock TL, Ip M *et al.* Fluocinolone acetonide intravitreal implant for diabetic macular edema: a 3-year multicenter, randomized, controlled clinical trial. *Ophthalmology* 2011; 118: 1580-1587.