

# Carcinoma transicional del saco lagrimal

Ivana E. Dubokovic, Ximena F. Carrera, María L. Taverna, Gustavo Letizia, María G. Gallino, María A. B. Camacho, Graciela Carabajal

*Servicio de Oftalmología, Complejo Médico de la Policía Federal Argentina Churrucá-Visca, Buenos Aires*

---

**Recibido:** 4 de febrero de 2015.

**Aceptado:** 28 de abril de 2015.

**Correspondencia:**

Dra. María Taverna  
Uspallata 3400, 2º piso, Oftalmología  
1437 Buenos Aires  
lauri\_taverna@hotmail.com

**Oftalmol Clin Exp** (ISSN 1851-2658)  
2015; 8(2): 63-72.

## Resumen

**Objetivo:** Informe, manejo y seguimiento de un caso de un paciente con un tumor del saco lagrimal de variedad transicional.

**Métodos:** Presentación de paciente masculino de 53 años de edad con cuadro de masa tumoral y dacriocistitis crónica. Fue estudiado con dacriocistografía, tomografía computada y resonancia magnética de órbita. Se le realizó biopsia mediante una dacriocistectomía parcial y cirugía radical con radioterapia adyuvante.

**Conclusión:** Debe sospecharse en pacientes con una masa tumoral localizada por encima del tendón cantal interno, dacrioestenosis y dacriocistitis crónica. Se deberá instaurar una conducta quirúrgica radical y radioterapia adyuvante más seguimiento del paciente a largo plazo con el fin de detectar presencia de recurrencias y/o metástasis.

**Palabras clave:** saco lagrimal, tumor maligno, carcinoma transicional.

---

## Transitional cell carcinoma of the lacrimal sac

### Abstract

**Objective:** To report on the case of a patient with a transitional cell-type lacrimal sac tumor, its management and follow-up.

**Methods:** Case report on a 53-year-old male patient presenting with a tumoral mass and chronic dacryocystitis who was examined with dacryocystography, computerized tomography and MRI of the orbit. He underwent a biopsy by means of

a partial dacryocystectomy procedure, and radical surgery with adjuvant radiotherapy.

**Conclusion:** Dacryostenosis and chronic dacryocystitis should be suspected in patients with a tumoral mass located above the internal canthal tendon. Radical surgical intervention and adjuvant radiotherapy should be implemented, with long-term follow-up of the patient to detect the presence of recurrences and/or metastases.

**Keywords:** lacrimal sac, malignant tumor, transitional carcinoma.

## Carcinoma transicional do saco lagrimal

### Resumo

**Objetivo:** Informe, manipulação e acompanhamento de um caso de um paciente com um tumor do saco lagrimal de variedade transicional.

**Métodos:** Apresentação de paciente masculino de 53 anos de idade com quadro de massa tumoral e dacriocistite crônica. Foi estudado com dacriocistografia, tomografia computada e ressonância magnética de órbita. Realizou-se biópsia mediante uma dacriocistectomia parcial e cirurgia radical com radioterapia adjuvante.

**Conclusões:** Deve se suspeitar de pacientes com uma massa tumoral localizada sobre o tendão cantal interno, dacriostenose e dacriocistite crônica. Devera-se instaurar uma conduta cirúrgica radical e radioterapia adjuvante mais seguimento do paciente no longo prazo com o fim de detectar presença de recorrências e/ou metástase.

**Palavras chave:** saco lagrimal, tumor maligno, carcinoma transicional.

### Introducción

El carcinoma de células transicionales de saco lagrimal es una entidad infrecuente ya que en la literatura se han comunicado alrededor de 300 casos solamente<sup>1-2</sup>. Según su origen, pueden ser tumores primarios si se originan en el saco lagrimal o secundarios, si se originan a partir de estructuras adyacentes (senos paranasales

y órbita), metástasis o lesiones inflamatorias (pseudotumor y enfermedades granulomatosas).

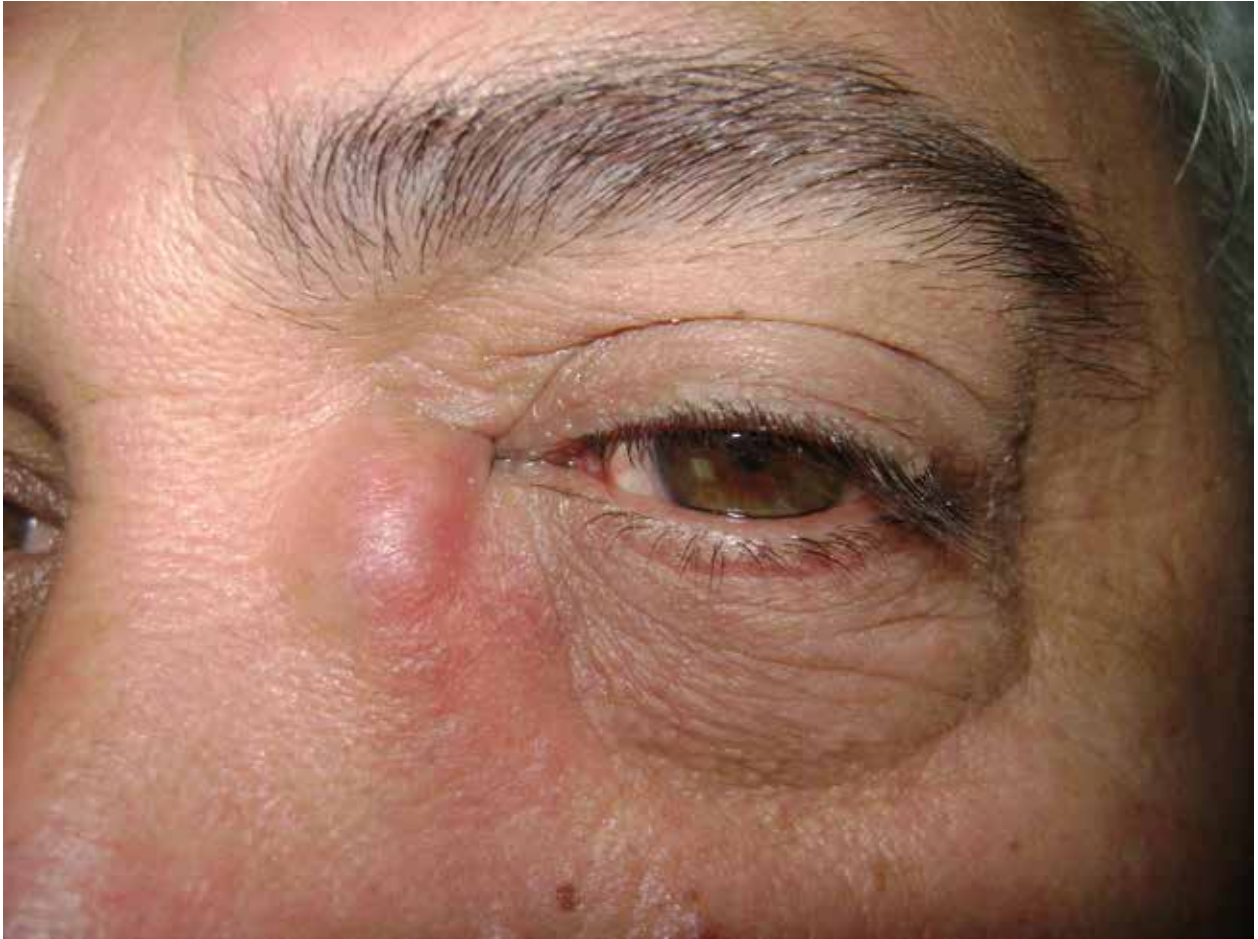La evolución clínica de los tumores del saco lagrimal es la siguiente: se inician con epífora o lagrimeo (53%) seguido por brotes recurrentes de dacriocistitis aguda, que se transformará en una dacriocistitis crónica (38%) y formación de una masa por encima del tendón cantal medial (36%). La aparición de sangre a la expresión del saco, epistaxis, úlceras, abolición de la sensibilidad termoalgésica, adenopatías cervicales, preauriculares y submandibulares, adherencias a estructuras adyacentes, formación de fístulas, proptosis y disminución de la movilidad ocular son signos de mayor tiempo de evolución del tumor. Pueden metastizar a pulmón, hueso, ganglios linfáticos, intracráneo, etc.<sup>3</sup>. Es importante destacar que un 43% se diagnostica inadvertidamente durante una dacriocistorrinostomía<sup>4</sup>.

Se presenta un caso de carcinoma transicional de saco lagrimal, cuyo diagnóstico se realizó por anatomía patológica. Se documentan los hallazgos de dacriocistografía, tomografía computarizada, resonancia magnética y anatomía patológica. Se describe el diagnóstico y el tratamiento.

### Presentación del caso

Paciente varón de 53 años de edad que consulta al servicio de oftalmología por tumoración a nivel del canto medial izquierdo de 6 meses de evolución, con diagnóstico previo de dacriocistitis.

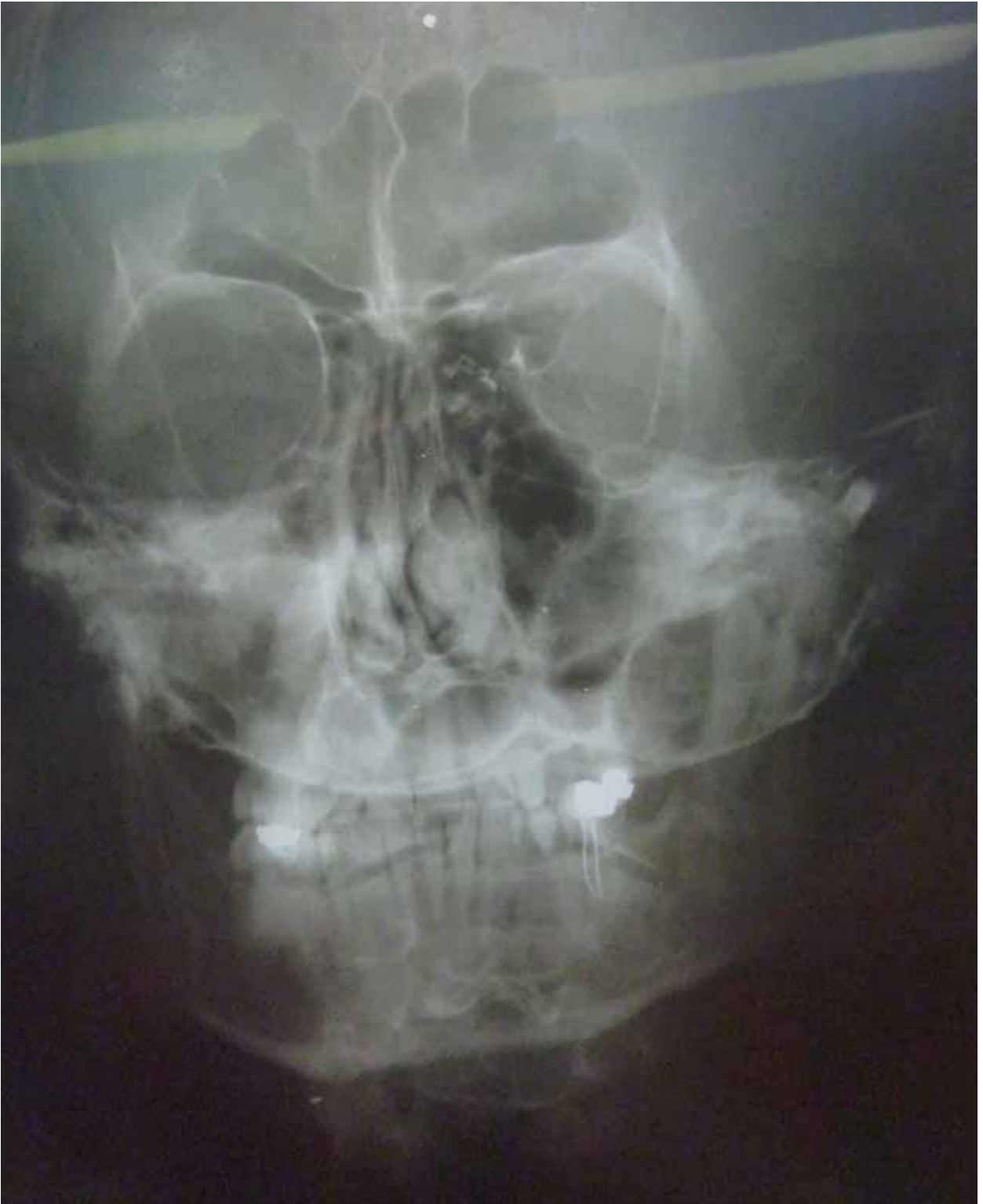Al examen oftalmológico presentaba: agudeza visual sin corrección: ojo derecho (OD): 80/200 con corrección 20/20; ojo izquierdo (OI): movimiento de manos a dos metros con corrección no corrige (ambliopía OI). A la inspección se observó: una masa palpable a nivel del canto medial izquierdo, con desplazamiento del globo ocular hacia temporal superior (fig. 1); biomicroscopía: sin particularidades ambos ojos (AO); presión intraocular: 15 mmHg (AO); fondo de ojos: sin particularidades AO. Se realizó una dacriocistografía donde se observó: distensión



**Figura 1.** Se observó una masa palpable grande a nivel del canto medial izquierdo, con desplazamiento del globo ocular hacia temporal superior.

y falta de lleno del saco lagrimal sin eliminación del contraste (fig. 2). Se realizó tomografía computada cortes axiales y coronales, sin contraste y resonancia magnética (figs. y 4) respectivamente, donde se puede apreciar una masa de partes blandas y densidad homogénea, morfología ovoidea, bordes bien definidos y contornos regulares. Dicha lesión mide 23 mm en sentido céfalo-caudal, 16 mm en sentido transversal y 24 mm en sentido antero-posterior, situada en la región inferomedial orbitaria, en contacto con

el músculo recto interno con compromiso de la pared etmoidal, asociado a remodelación de las celdillas etmoidales anteriores, sin afección de estructuras vecinas. Se llevó a cabo una dacriocistectomía parcial (fig. 5) con fines diagnósticos y el material se envió al servicio de anatomía patológica, donde se informó el diagnóstico de carcinoma transicional (no queratinizante) de conducto lagrimal con invasión focal del estroma adyacente (figs. 6 y 7). Ante el diagnóstico de tumor maligno del saco lagrimal se



**Figura 2.** Se observó distensión y falta de lleno del saco lagrimal sin eliminación del contraste.

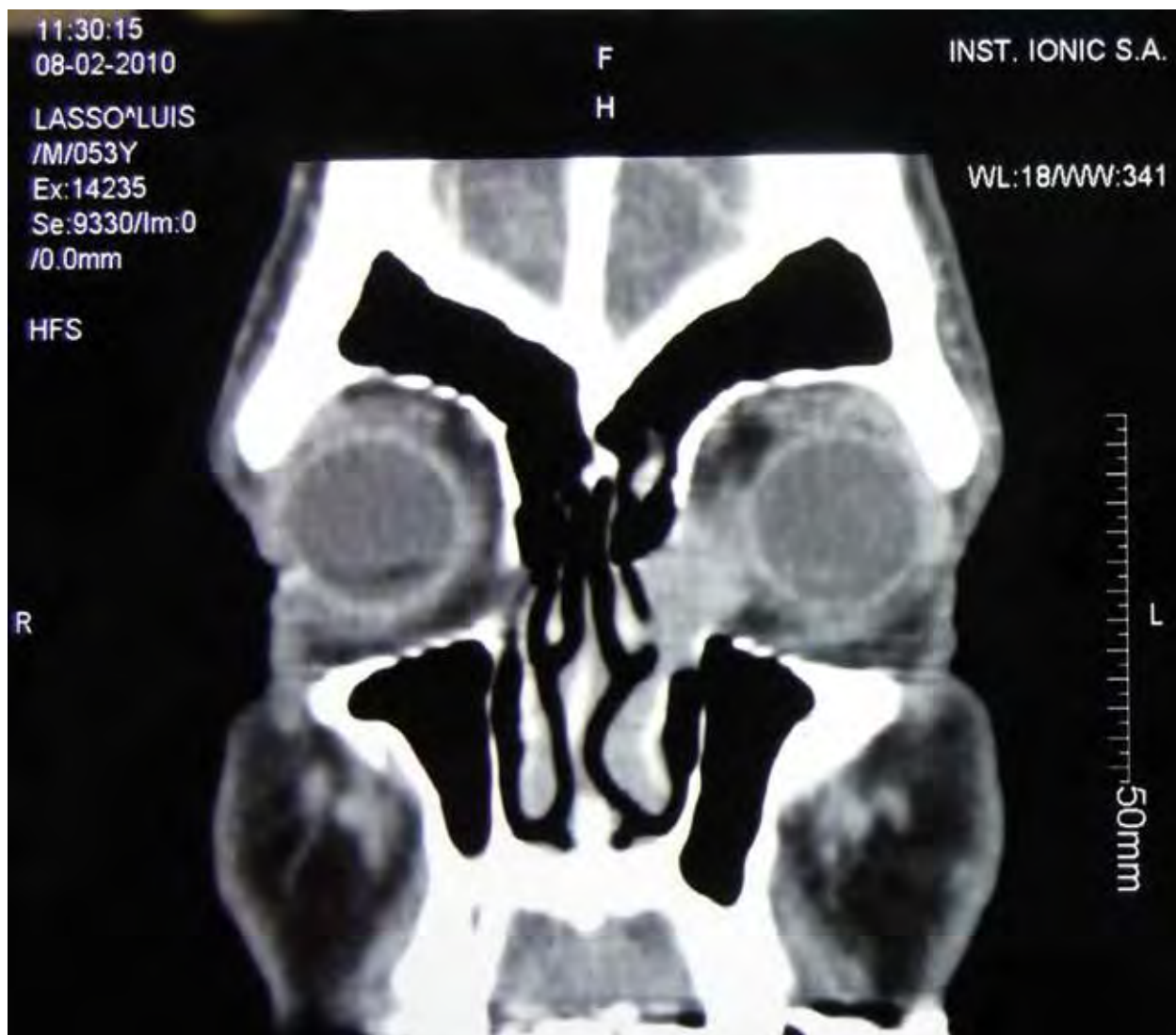

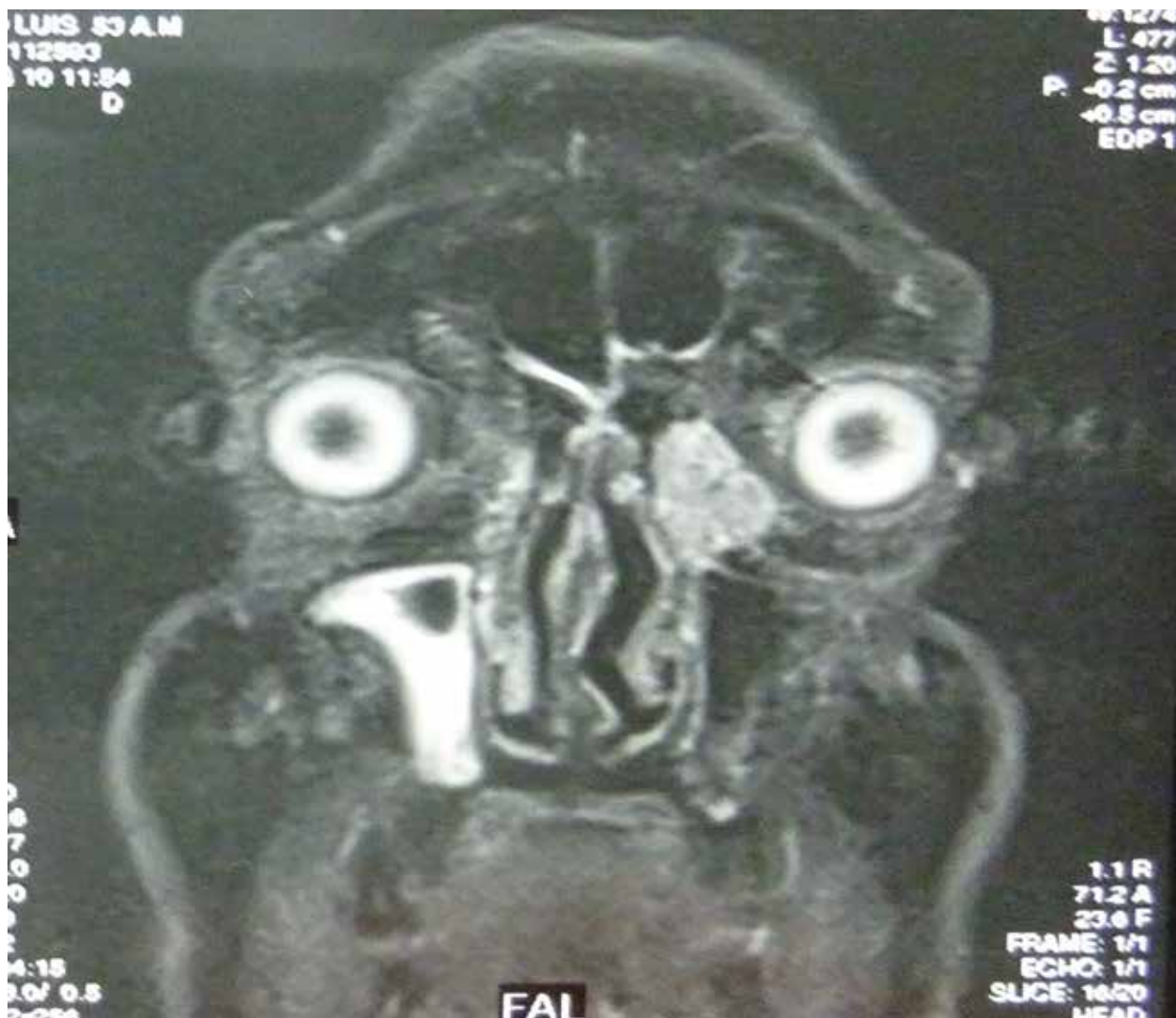Figura 3.

realizó estudio de extensión mediante TC torácico-abdominal y el rastreo óseo fue negativo para metástasis.

Se decidió realizar dacriocistectomía, remoción del conducto lacrimonasal y canaliculos superior e inferior, maxilectomía media, remoción de pared nasal lateral con excenteración orbitaria parcial (con criterio oncológico de bordes libres) y reconstrucción con colgajo microquirúrgico. Se realizó radioterapia posquirúrgica 6000 cGy (en 30 fracciones de 200 cGy).

## Discusión

Los tumores primarios pueden clasificarse en epiteliales (73%) y no epiteliales —a este grupo pertenecen los tumores mesenquimales (histiocitoma fibroso, fibroma, hemangioma, hemangiopericitoma, angiosarcoma, lipoma, etc.— (14%), linfoma (8%), melanomas (4%) y tumores neurales (1%)<sup>2</sup>. Ryan y Fost dividen a los tumores epiteliales en tumores benignos: papilomas, oncocitomas y tumores mixtos

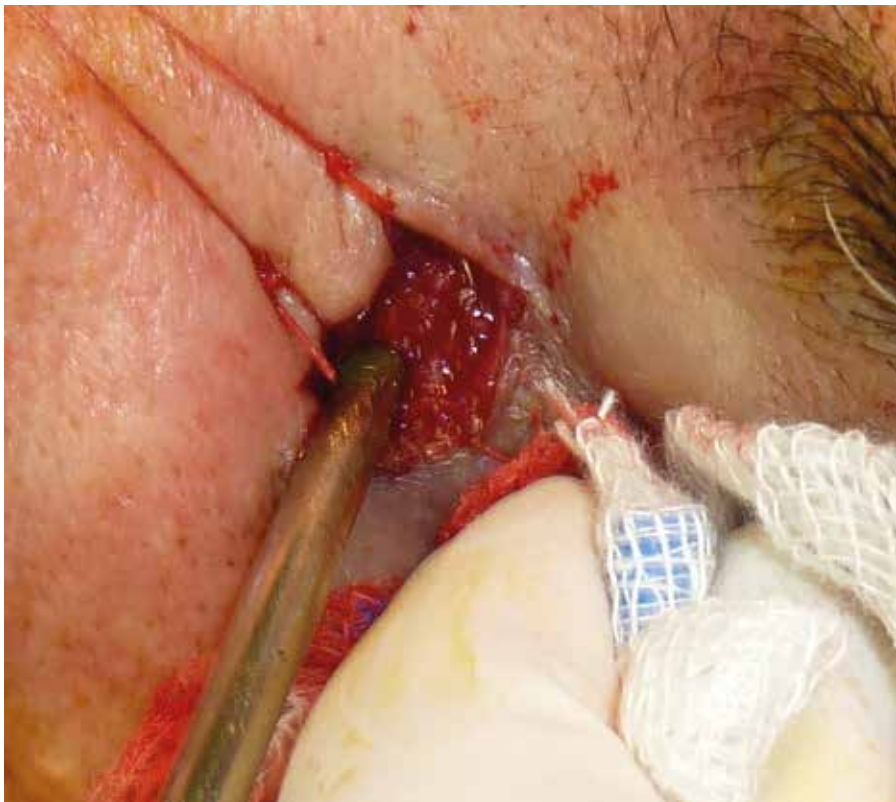
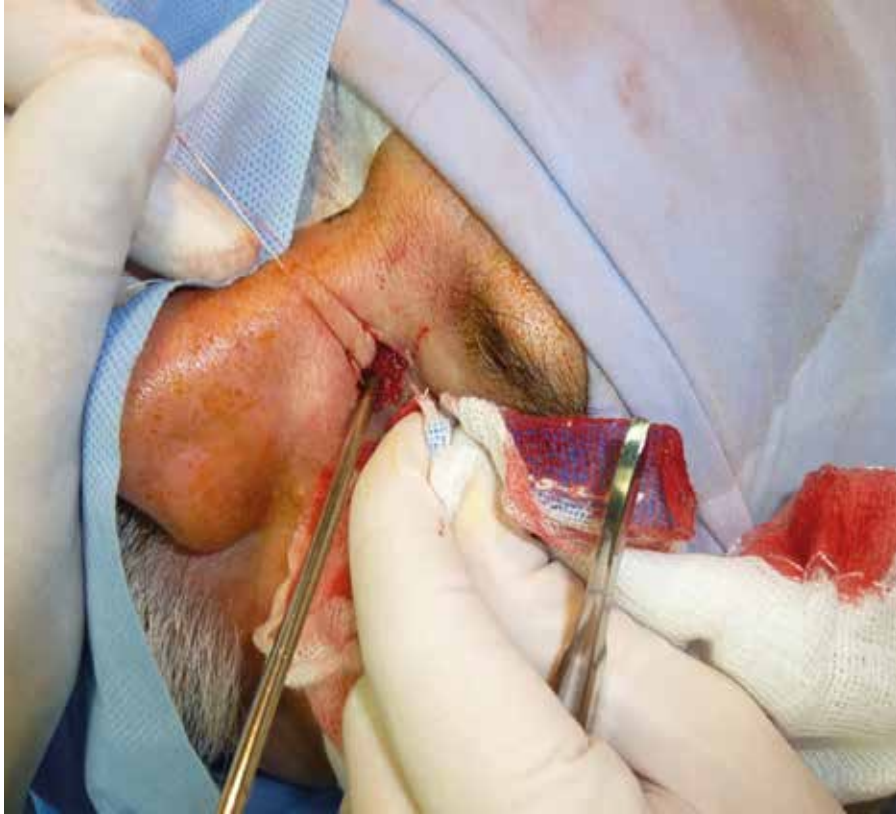
**Figura 4.** Se realizó tomografía computada, cortes axiales y coronales, sin contraste y resonancia magnética. Se observa masa de partes blandas y densidad homogénea, morfología ovoide, bordes bien definidos y contornos regulares. Dicha lesión mide 23 mm en sentido céfalo-caudal, 16 mm en sentido transversal y 24 mm en sentido antero-posterior, situada en la región inferomedial orbitaria, en contacto con el músculo recto interno con compromiso de la pared etmoidal, asociado a remodelación de las celdillas etmoidales anteriores, sin afección de estructuras vecinas.

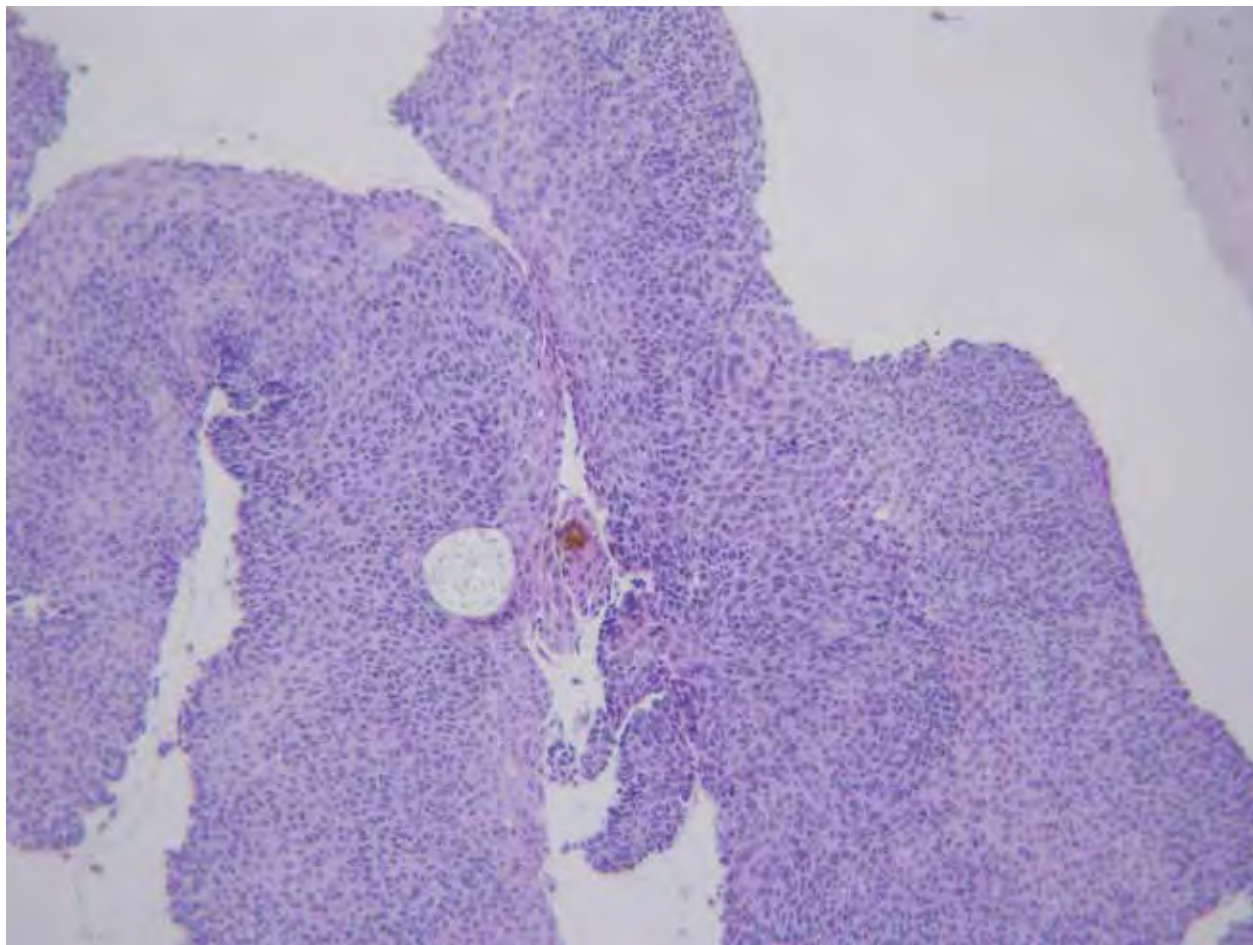
benignos; y malignos (75%): de novo o a partir de un papiloma benigno. Dentro de los malignos encontramos por orden de frecuencia: carcinoma epidermoide (células escamosas) mal diferenciado, su variedad más frecuente) y transicionales, adenocarcinomas, adenocarcinomas oncocíticos, carcinomas quísticos mucoepidermoides y adenoides, carcinomas

poco diferenciados y papilomas con carcinoma<sup>3</sup>. El paciente del caso presentaba un tumor epitelial maligno del conducto lacrimonasal de la variedad transicional, con invasión del saco lagrimal, variedad histológica muy poco frecuente.

La edad media de presentación es de 48 años, sin predominio según el sexo ni factores predisponentes conocidos<sup>3</sup>.



**Figura 5.** Se realizó una dacriocistectomía parcial con fines diagnósticos.



**Figura 6.** Proliferación epitelial focalmente queratinizada (H-E. 4X).

Al momento del examen el paciente tenía 53 años y no presentaba ningún factor de riesgo. La sospecha clínica surgió a partir de la visualización de una masa por encima del tendón cantal medial e historia de dacriocistitis.

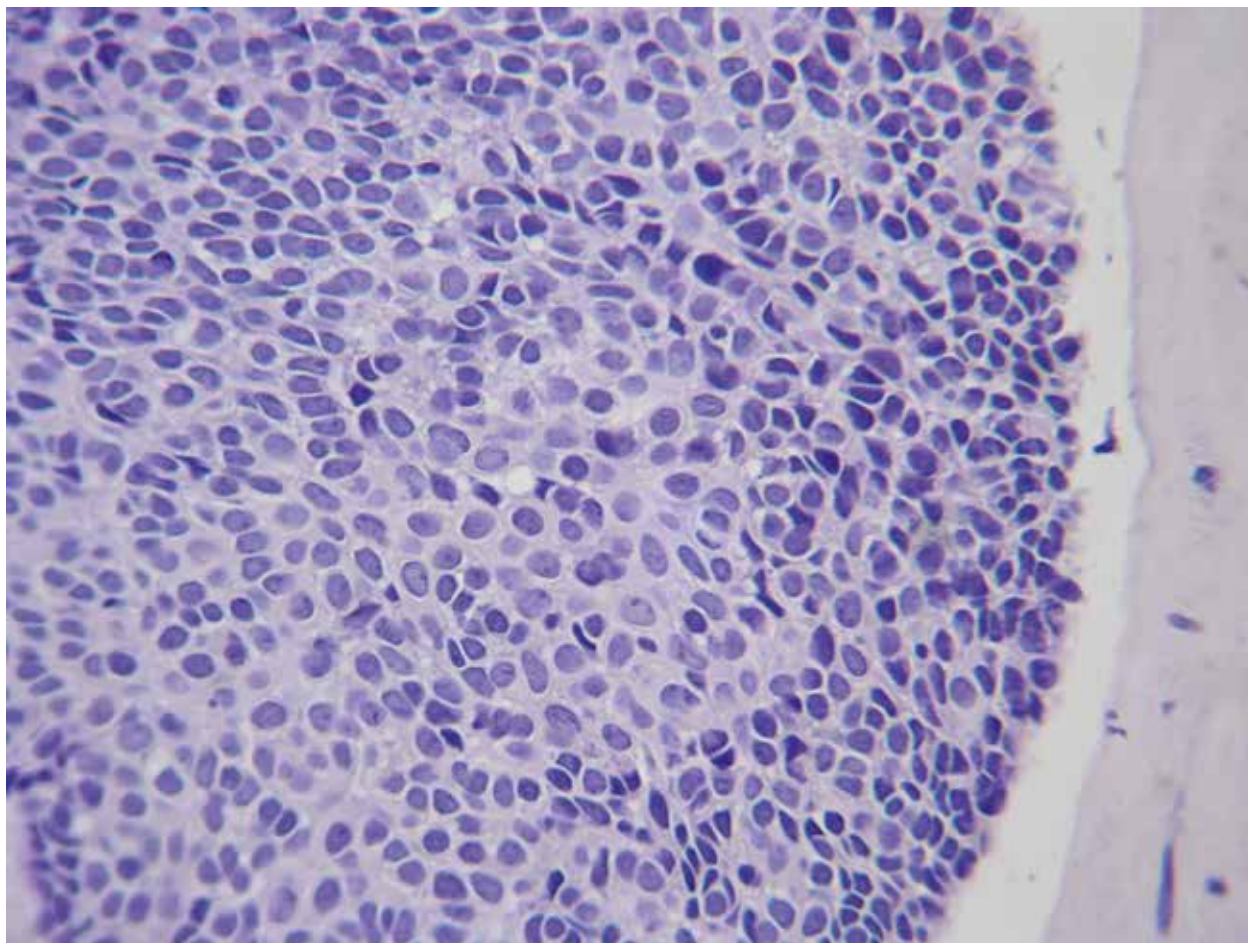
Los diagnósticos diferenciales más importantes incluyen dacriocistitis, mucocele y piomucocele, tumores orbitarios malignos, pseudotumor orbitario, etc.<sup>3</sup>.

Se utilizaron los siguientes estudios de imágenes: como técnica inicial se eligió dacriocistografía: donde se pudo observar distensión y falta de lleno del saco lagrimal y conducto lacri-

monasal proximal, con retraso en la eliminación del contraste<sup>3</sup> e imagen moteada sacular (imagen típica de tumores de saco lagrimal). Tomografía computada y resonancia magnética de órbita y macizo cráneo facial: donde se observaron las características, la localización y la extensión del tumor a fosa nasal, órbita, etc. Se deben realizar estudios de extensión: rastreo óseo, TC torácico abdominal y craneal<sup>3-4</sup> que determinaron la conducta terapéutica.

El diagnóstico de certeza se estableció a través de la biopsia del saco lagrimal (dacriocistectomía parcial)<sup>2,5</sup>.





**Figura 7.** Células con moderado pleomorfismo nuclear, citoplasmas débilmente eosinofílicos, escasas mitosis (H-E. 10X).

El tratamiento dependerá de la extensión del tumor, afectación de estructuras adyacentes y/o metástasis a distancia: para tumores confinados al saco lagrimal se recomienda la remoción del saco lagrimal, conducto lacrimonasal y canalículos superior e inferior con maxilectomía media. Se debe considerar la extensión del tumor para su remoción con criterio oncológico de bordes libres. Por ello se realizan dacriocistectomías asociadas a etmoidectomías, remoción de pared nasal lateral, maxilectomías y exenteración orbitaria parcial o total, con radioterapia pre y/o poscirugía, según extensión tumoral<sup>2,4-5</sup>.

La supervivencia de los pacientes a los 5 años es del 45 por ciento<sup>3</sup>. El pronóstico depende del tamaño, la extensión local del tumor y la presencia o ausencia de metástasis<sup>6</sup>. El carcinoma transicional y escamoso se asocia a un mal pronóstico<sup>7</sup>. Cuando el tumor se extiende más allá del área del saco lagrimal la mortalidad es alta incluso con cirugía radical, incluyendo exenteración con rinostomía lateral o con resección de los senos<sup>8</sup>. En base a la bibliografía consultada y al pronóstico de esta clase de tumores tan infrecuentes se decidió realizar exenteración parcial orbitaria con el fin de realizar una cirugía con criterio oncológico.

## Conclusión

En conclusión se puede decir que se trata de una enfermedad infrecuente y potencialmente letal, especialmente por la falta de diagnóstico precoz y retraso en el tratamiento debido a la pobre sintomatología en estadios precoces. Debe sospecharse en pacientes con una masa tumoral localizada por encima del tendón cantal interno, dacriostenosis y dacriocistitis crónica. Se deberá instaurar una conducta quirúrgica radical y radioterapia adyuvante con seguimiento del paciente a largo plazo con el fin de detectar presencia de recurrencias y/o metástasis.

## Referencias

1. Climent F, Romagosa V, Pericot J, Carrera M. Carcinoma de células transicionales del saco lagrimal. *Ann d'Oftalmología* 1998; 8: 1.
2. Parmar DN, Rose GE. Management of lacrimal sac tumours. *Eye (Lond)* 2003; 17: 599-606.
3. Sanchis García JM, Dualde Beltrán D, Ramírez Sabio JB, Vera González A, Palmero da Cruz J. Adenocarcinoma de células basales del saco lacrimal bien diferenciado: a propósito de un caso. *Radiología* 2006; 49: 201-204.
4. Karim R, Ghabrial R, Lin B. Transitional cell carcinoma of the nasolacrimal sac. *Clin Ophthalmology* 2009; 3: 587-91.
5. Stefanyszyn MA, Hidayat AA, Pe'er JJ, Flanagan JC. Lacrimal sac tumors. *Ophthalmic Plast Reconstr Surg* 1994; 10: 169-84.
6. Anderson K, Lessner AM, Hood I, Mendenhall W, Stringer S, Warren R. Invasive transitional cell carcinoma of the lacrimal sac arising in an inverted papilloma. *Arch Ophthalmol* 1994; 112: 306-7.
7. Pang CS, Brown JD, Ganote CE, Youngberg GA. A mass of the right lacrimal sac in a 53-year-old man. *Arch Pathol Lab Med* 2005; 129: 1493-4.
8. Ni C, D'Amico DJ, Fan CQ, Kuo PK. Tumors of the lacrimal sac: a clinicopathological analysis of 82 cases. *Int Ophthalmol Clin* 1982; 22: 121-40.