

# Hemorragia macular secundaria al uso de citrato de sildenafil

Heinelly Ogando Adames, Betzy Alcántara Lapaix

*Hospital Central de las Fuerzas Armadas, Santo Domingo, República Dominicana.*

**Recibido:** 3 de abril de 2019.

**Aceptado:** 28 de junio de 2019.

## Correspondencia

Dra. Heinelly Ogando Adames

Calle Dr. Heriberto Pieter esquina Ortega y Gasset 1

Santo Domingo, República Dominicana

Tel. (809) 217-9037

heinellyogandoadames@gmail.com

**Oftalmol Clin Exp** (ISSN 1851-2658)

2019; 12 (4): 189-193.

## Resumen

**Objetivo:** El citrato de sildenafil es una droga popular en el tratamiento de la disfunción eréctil. Ejerce su efecto mediante la inhibición específica de la fosfodiesterasa-5 (PDE-5), enzima que actúa sobre el monofosfato de guanosina cíclico (GMP-c) en el músculo liso vascular y la fosfodiesterasa-6 (PDE-6) en las células retinales. Se presenta un caso con afectación ocular.

**Caso clínico:** Paciente masculino de 23 años de edad que acude a consulta oftalmológica refiriendo disminución de agudeza visual súbita no dolorosa de ojo izquierdo de 3 días de evolución, secundaria al uso de citrato de sildenafil. Presenta hemorragia macular en ojo izquierdo y correlación de los hallazgos en la tomografía de coherencia óptica.

**Conclusiones:** El citrato de sildenafil puede afectar el flujo sanguíneo ocular y el volumen coroideo debido a sus efectos sobre el músculo liso vascular, hecho que puede conllevar a una hemorragia retinal.

**Palabras clave:** sildenafil, toxicidad retinal, hemorragia retinal, efectos adversos.

## Macular hemorrhage secondary to sildenafil citrate use

### Abstract

**Objective:** Sildenafil citrate is a popular drug for the treatment of erectile dysfunction. It exerts its effect by specifically inhibiting phosphodiesterase-5 (PDE-5), and enzyme that acts on cyclic guanosine monophosphate (cGMP) in the vascular

smooth muscle and phosphodiesterase-6 (PDE-6) in the retinal cells. We present a case with ocular involvement.

**Clinical case:** 23-year-old-male patient presenting with left eye sudden painless visual acuity loss of 3 days of evolution, secondary to sildenafil citrate use. Examination reveals macular hemorrhage in the left eye correlating with optical coherence tomography findings.

**Conclusions:** Sildenafil citrate can affect ocular blood flow and choroidal volume due to its effects on the vascular smooth muscle, which may lead to retinal hemorrhage.

**Key words:** sildenafil, retinal toxicity, retinal hemorrhage, adverse events.

## Hemorragia macular secundária ao uso de citrato de sildenafil

### Resumo

**Objetivo:** O citrato de sildenafil é uma droga popular no tratamento da disfunção erétil. Exerce seu efeito através da inibição específica da fosfodiesterase-5 (PDE-5), enzima que atua sobre o monofosfato de guanosina cíclico (c-GMP) no músculo liso vascular e a fosfodiesterase-6 (PDE-6) nas células retinianas. Apresenta-se um caso com afetação ocular.

**Caso clínico:** Paciente masculino de 23 anos de idade que chega a consulta oftalmológica referindo diminuição de acuidade visual súbita não dolorosa de olho esquerdo de 3 dias de evolução, secundária ao uso de citrato de sildenafil. Apresenta hemorragia macular no olho esquerdo e correlação dos achados na tomografia de coerência óptica.

**Conclusões:** O citrato de sildenafil pode afetar o fluxo sanguíneo ocular e o volume coroide devido a seus efeitos sobre o músculo liso vascular, fato que pode conduzir a uma hemorragia retiniana.

**Palavras chave:** sildenafil, toxicidade retiniana, hemorragia retiniana, efeitos adversos.

### Introducción

Las hemorragias maculares pueden aparecer en el contexto de múltiples afecciones oculares y

sistémicas: retinopatía por maniobras de Valsalva, macroaneurisma arterial de la retina, traumatismos, síndrome de Terson, enfermedad de Eales, obstrucción venosa retinal, retinopatía diabética, retinopatía hipertensiva, discrasias sanguíneas y también en el síndrome del niño maltratado<sup>1</sup>. Los mecanismos de hemorragia se dividen en tres categorías principales: vasos anormales propensos al sangrado, vasos normales que se rompen bajo estrés, y extensión de sangre de una fuente adyacente<sup>1</sup>.

En la actualidad, hay varios medicamentos disponibles para administración oral del tratamiento de la disfunción erétil: el citrato de sildenafil es el primero de este tipo. Su efecto se produce por inhibición específica del guanósil monofosfato cíclico (GMP-c) fosfodiesterasa-5 dependiente (PDE-5) en el músculo liso de los vasos sanguíneos. Eso mejora el efecto vasodilatador del óxido nítrico (NO) en el recipiente sinusoidal del músculo liso del cuerpo cavernoso y aumenta el flujo sanguíneo arterial en los sinusoides<sup>2</sup>.

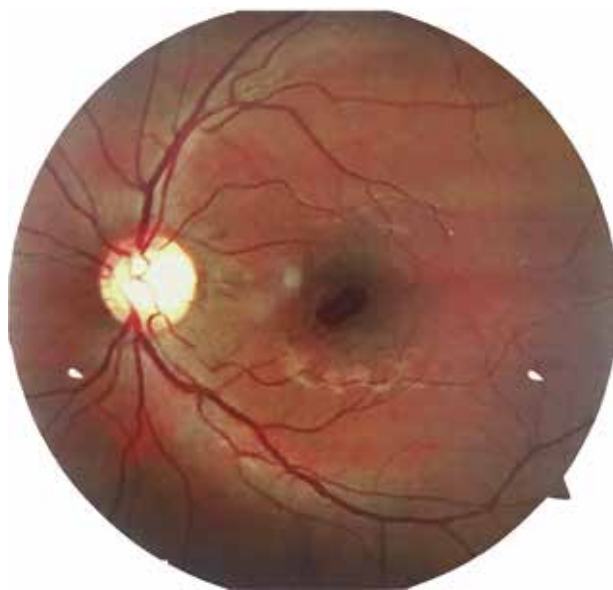
Pero el sildenafil puede afectar el flujo sanguíneo ocular y el volumen coroideo debido a sus efectos sobre los músculos lisos vasculares. Esto también puede tener efectos vasodilatadores en la coroides y los vasos retinales similares a la vasodilatación del cuerpo cavernoso<sup>3-7</sup>.

Asimismo, el efecto del sildenafil en la fosfodiesterasa-6 (PDE-6) es solo 10 veces más débil que su efecto en PDE-5. La fosfodiesterasa-6 está intensamente localizada en los conos y bastones y tiene un papel importante en la cascada de fototransducción<sup>1</sup>.

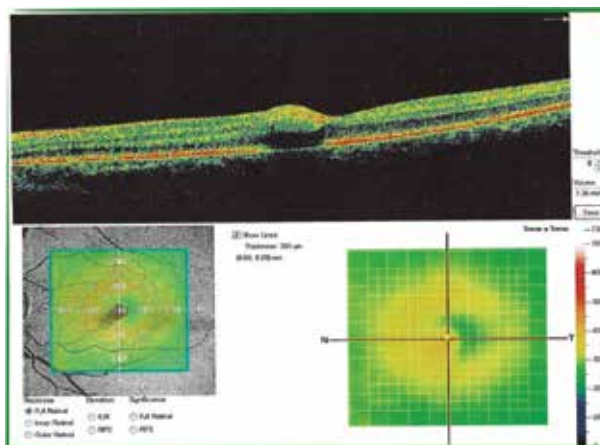
Por lo tanto, el objetivo de este trabajo es presentar un caso con afectación ocular secundaria al uso del sildenafil y recordar este efecto secundario, su fisiopatología y su implicancia en la visión.

### Caso clínico

Se trata de paciente masculino de 23 años de edad quien refirió disminución de la agudeza visual súbita no dolorosa de ojo izquierdo (OI) de tres días de evolución. Sobre sus antecedentes personales solo se destacó el uso de citrato de sildenafil en dos ocasiones previo a la disminución



**Figura 1.** Retinografía con evidencia de hemorragia macular de bordes definidos.



**Figura 2.** OCT convexidad hiperreflectante, ausencia de continuidad, banda elipsoide y EPR por efecto de sombra.

de la agudeza visual. Sin antecedentes familiares de relevancia, refirió también hábitos de consumo de bebidas alcohólicas y energizantes de forma ocasional, así como ser fumador de pipa de agua ocasional.

En la exploración ocular presentó agudeza visual mejor corregida (AV c/c) de 1.0 en ojo derecho (OD) y 0.4 en OI. El resultado de la rejilla de Amsler estaba sin alteraciones, test de Ishihara 14/14, pupilas de 3 mm de diámetro con reflejo fotomotor 4/4 sin defecto pupilar aferente. A la biomicroscopía no presentaba alteraciones y su presión intraocular era normal (12 mmHg por tonometría de aplanación de Goldmann) para ambos ojos. Pero en la exploración del fondo de ojo se evidenció hemorragia subretinal, densa, de bordes definidos, sin niveles gravitacionales, con 1.5 diámetro de disco que abarca región macular del ojo izquierdo (fig. 1).

Se realizó tomografía de coherencia óptica (OCT) macular en cortes axiales la cual mostró para OI: interfaz vitreorretinal sin alteraciones, pérdida de depresión foveal, espesor foveal central de 330 micras, engrosamiento foveal sugestivo de edema, pérdida de continuidad de la

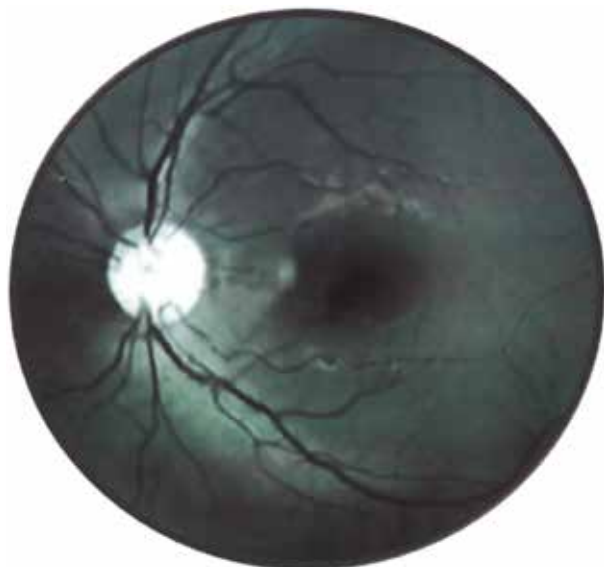banda elipsoide y del epitelio pigmentario de la retina (fig. 2).

Se realizó una angiografía fluoresceínica en la cual no se obtuvieron tiempos tempranos, pero que mostró un defecto de pantalla en OI por hemorragia prerretinal foveal sin hiperfluorescencias ni escapes (fig. 3).

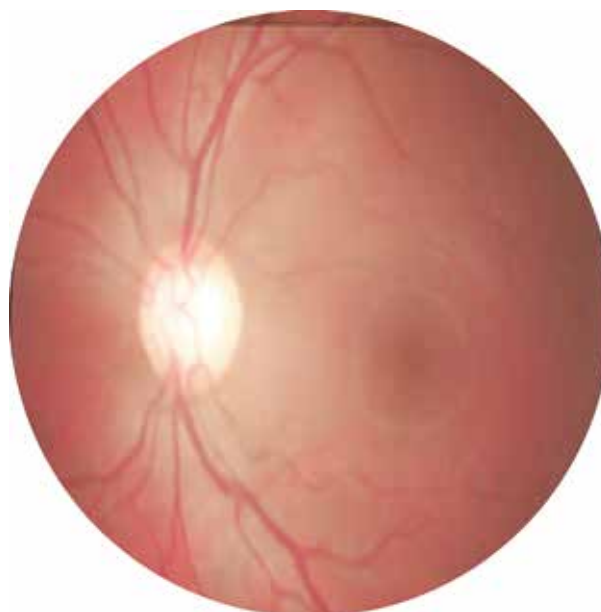
En presencia de una hemorragia poco densa —menor de 4 diámetros de papila— se decidió instaurar un manejo conservador con nepafenaco tópico cada 8 horas y controles periódicos. A la segunda semana de seguimiento el paciente presentó una mejoría de 2 líneas (AV c/c: 20/50) y a la tercera, AVc/c de 20/30, con una reabsorción casi completa de la hemorragia al mes (fig. 4).

## Discusión

En el contexto de un paciente sano, sin antecedentes mórbidos conocidos con el dato congruente de haber ingerido citrato de sildenafil la noche previa a que se desencadenara el evento, se consultaron referencias bibliográficas que sustentaran la causa.



**Figura 3.** RFG con defecto de pantalla por hemorragia prerretinal foveal.



**Figura 4.** Reabsorción de hemorragia con edema circundante.

La investigación publicada por Pache y colaboradores en 2002 llegó a la conclusión de que el curso del tiempo del efecto vasodilatador del sildenafil en las arterias y venas retinales muestra el mismo patrón que se encuentra en el cuerpo cavernoso y en otros tejidos humanos<sup>4</sup>.

Acerca del mecanismo de acción, en el cuerpo cavernoso se libera NO, que induce la formación de GMP-c y consecuentemente la relajación del músculo liso durante la estimulación sexual, por lo cual el sildenafil facilita el proceso eréctil al inhibir la PDE-5 y la descomposición de GMP-c<sup>2</sup>. A su vez, se ha demostrado que el endotelio de los vasos retinales produce continuamente NO que los mantiene en un estado constantemente dilatado<sup>2</sup>. Si se supone la existencia de PDE-5 en la vasculatura retinal, se puede suponer que la administración de sildenafil podría aumentar el efecto vasodilatador del NO mediante la descomposición de GMP-c como lo hace en el cuerpo cavernoso<sup>2-4, 8</sup>.

Funcionalmente, las arterias y venas retinales actúan como arteriolas y vénulas. Como la resistencia vascular se correlaciona inversamente con la cuarta potencia del radio de un vaso sanguíneo, pequeños cambios de diámetro tienen

una influencia sustancial en el flujo sanguíneo a través del vaso. Por lo tanto, el aumento en el diámetro del vaso retinal en un 5,8% observado en este estudio debería conducir a un aumento considerable del flujo sanguíneo de la retina, si la velocidad de la sangre se supone constante.

Otros autores han documentado un aumento de la velocidad de la sangre después del tratamiento con sildenafil y sus efectos adversos oculares, como Koksál y colaboradores, quienes concluyeron que el sildenafil causa un aumento significativo en el flujo sanguíneo de la vasculatura retinal, y puede ser un posible mecanismo la inhibición de la fosfodiesterasa-5 en el músculo liso<sup>5</sup>. En 2012, Solé-González y colaboradores publicaron el caso de hemorragia macular monocular simultánea asociada al uso de tadalafil vía oral en un paciente en el contexto de una relación sexual con hallazgos similares al paciente presentado en este caso<sup>6</sup>.

## Conclusiones

El presente caso pone de manifiesto que es imprescindible realizar una anamnesis detallada

con el fin de identificar el uso de medicamentos que pudiesen asociarse a los hallazgos clínicos y de imágenes frente a pacientes sin antecedentes conocidos, ya que en casos como éste pueden tener una evolución benévola espontánea. Asimismo, se debe advertir al paciente y recomendar su control cardiocirculatorio por posibles efectos adversos vasculares en otras áreas del cuerpo.

## Referencias

1. Alm A. Ocular circulation. En: Hart WM (ed.). *Adler's Physiology of the eye: clinical application*. St Louis: Mosby Year Book, 1992, p. 198-227.
2. Scaglione F, Donde S, Hassan TA, Jannini EA. Phosphodiesterase type 5 inhibitors for the treatment of erectile dysfunction: pharmacology and clinical impact of the sildenafil citrate orodispersible tablet formulation. *Clin Ther* 2017; 39: 370-7.
3. Laties AM, Fraunfelder FT. Ocular safety of viagra (sildenafil citrate). *Trans Am Ophthalmol Soc* 1999; 97: 115-8.
4. Pache M, Meyer P, Prünke C *et al.* Sildenafil induces retinal vasodilatation in healthy subjects. *Br J Ophthalmol* 2002; 86: 156-8.
5. Koksall M, Ozdemir H, Kargi S *et al.* The effects of sildenafil on ocular blood flow. *Acta Ophthalmol Scand* 2005; 83: 355-9.
6. Solé-González L, Abreu-González R, Abreu-Reyes P, Abreu-Reyes JA. Hemorragia macular simultánea al uso de tadalafilo (Cialis®): ¿relación casual o causal? *Arch Soc Canar Ophthalmol* 2012; 23: 84-7.
7. Abramson DH, Rollins IS, Lin A, Odell P, Folberg R. Tadalafil-induced subretinal and choroidal hemorrhage in a patient with an unsuspected uveal (choroidal and ciliary body) melanoma. *Arch Ophthalmol* 2006; 124: 1058-60.
8. Moschos MM, Nitoda E. Pathophysiology of visual disorders induced by phosphodiesterase inhibitors in the treatment of erectile dysfunction. *Drug Des Devel Ther* 2016; 8: 3407-13.