

Reposicionamiento de grasa sin pedículo en la blefaroplastia del párpado inferior

A. Marina Torres, Dariela Saavedra

Instituto de Diagnóstico y Hospital Español, La Plata, Argentina.

Recibido: 26 de julio de 2018.

Aceptado: 7 de enero de 2019.

Correspondencia

Dra. Dariela Mariel Saavedra

Instituto de Diagnóstico

Calle 36, n° 932

(1900) La Plata, prov. Buenos Aires

darielamariel@gmail.com

Oftalmol Clin Exp (ISSN 1851-2658)

2019; 12 (2): 81-85.

Resumen

Objetivo: Describir una variante de la técnica transconjuntival de transposición grasa en la blefaroplastia inferior —en este caso, sin pedículo— y evaluar los resultados de los pacientes operados.

Material y método: Estudio descriptivo, retrospectivo observacional de las cirugías realizadas entre 2013 y 2018 con la técnica descrita. La evaluación del aspecto quirúrgico se hizo en base a una encuesta verbal del propio paciente y a la comparación de fotos (pre-pos) de un evaluador externo.

Resultados: Se operaron 25 pacientes (20 mujeres y 5 hombres) de 63.5 años (rango de 50 a 77) con un seguimiento de 15 meses (rango de 6 a 24), de los cuales: 14 estuvieron muy satisfechos, 9 satisfechos y 2 refirieron que el resultado fue aceptable. Luego de la comparación de fotos de pre y postoperatorio a los 2 meses, un evaluador externo determinó que sí mejoró la apariencia del surco nasolagrimal en la totalidad de los pacientes del estudio.

Conclusión: La técnica utilizada brindó un cambio significativo en la deformidad lacrimonasal, logrando una diferencia sutil entre la transición de la piel fina del párpado y la piel más gruesa de la mejilla.

Palabras clave: blefaroplastia, técnica quirúrgica, párpado inferior.

Fat repositioning with no pedicle in lower eyelid blepharoplasty

Abstract

Objective: To describe a variant of the transconjunctival technique for fat repositioning in lower eyelid blepharoplasty —in this case, with no pedi-

cle— and to evaluate outcomes in patients undergoing this procedure.

Material and method: Retrospective, observational, descriptive study of surgeries performed between 2013 and 2018 using the technique described. Evaluation of the surgical aspect was made on the basis of an oral questionnaire responded by patients and on pre- and postoperative photograph comparison by an external evaluator.

Results: A total of 25 patients of 63.5 years of age (range from 50 to 77) underwent surgery (20 women and 5 men) and had a follow-up of 15 months (range from 6 to 24). Of these patients, 14 were very satisfied, 9, satisfied, and 2 considered their results as acceptable. After comparing pre- and postoperative photographs at 2 months, an external evaluator determined that the appearance of the nasojugal groove in all study patients had improved.

Conclusion: A significant change in tear trough deformity was achieved with the technique used, with a subtle difference in transition from the fine eyelid skin and the thicker one of the cheek.

Key words: blepharoplasty, surgical technique, lower eyelid.

Reposicionamento de graxa sem pedículo na blefaroplastia da pálpebra inferior

Resumo

Objetivo: Descrever uma variante da técnica transconjuntival de transposição graxa na blefaroplastia inferior —neste caso, sem pedículo— e avaliar os resultados dos pacientes operados.

Material e método: Estudo descritivo, retrospectivo observacional das cirurgias realizadas entre 2013 e 2018 com a técnica descrita. A avaliação do aspecto cirúrgico foi feita com base em uma pesquisa verbal do próprio paciente e a comparação de fotos (pré e pós-operatórias) de um avaliador externo.

Resultados: Operaram-se 25 pacientes (20 mulheres e 5 homens) de 63.5 anos (faixa de 50 a 77) com um seguimento de 15 meses (rango de 6 a 24), dos quais: 14 estiveram muito satisfeitos, 9 satisfeitos e 2 referiram que o resultado foi aceitável. Logo da comparação de fotos de pré e pós-operatório aos dois meses, um avaliador externo determinou que a aparência do

surco nasolacrimal melhorou na totalidade dos pacientes do estudo.

Conclusão: A técnica utilizada proporcionou uma mudança significativa na deformidade lacrimonasal, obtendo uma diferença sutil entre a transição da pele fina da pálpebra e a pele mais grossa da bochecha.

Palavras chave: blefaroplastia, técnica cirúrgica, pálpebra inferior.

Introducción

La blefaroplastia de los párpados inferiores, clásicamente realizada para eliminar los paquetes grasos inferiores herniados y la piel sobrante producto de los cambios del envejecimiento, también puede ofrecer el beneficio de mejorar aún más la apariencia de cansancio. Esto se da principalmente por el incremento del surco nasolagrimal que es una depresión que se extiende sobre el reborde orbitario inferior por debajo de los paquetes grasos desde el canto medial inferolateral, debido a la existencia de una estructura anatómica: el ligamento lagrimal que ejerce un efecto de anclaje entre la piel supraorbital y el hueso maxilar¹⁻². Este hecho no sólo se atribuye al avance de la edad sino también a ciertas predisposiciones anatómicas propias, como lo es el contraste en calidad y cantidad del tejido suprayacente: encima del surco nasolagrimal la piel es más delgada y la grasa subcutánea está ausente y por debajo la piel es más gruesa y la grasa subcutánea es más abundante¹⁻².

El reposicionamiento de grasa implica retirar los paquetes grasos inferiores herniados y emplear este tejido para atenuar el surco nasolagrimal. De esta forma se mejoran todos los aspectos que le dan a la mirada un aspecto de cansancio y envejecimiento.

Por lo tanto, el objetivo del presente estudio es describir una variante de la técnica transconjuntival de transposición graxa en la blefaroplastia inferior —en este caso, sin pedículo— y evaluar los resultados de los pacientes operados.

Material y métodos

Estudio descriptivo, retrospectivo observacional de los pacientes operados durante los años

2013 a 2018 en el Hospital Español e Instituto Diagnóstico de la ciudad de La Plata, Argentina.

Se revisaron las historias clínicas y fotos pre y postoperatorias de un periodo de seguimiento postoperatorio entre 2 meses y 2 años de pacientes que fueron sometidos a reposicionamiento de grasa sin pedículo en la blefaroplastia inferior (como criterio principal de inclusión). Se excluyeron del estudio los pacientes con antecedente de cirugía palpebral y/o cirugía del tercio medio de la cara.

El éxito subjetivo fue determinado por la apreciación del propio paciente quien, mediante entrevista verbal, calificó su resultado como: muy satisfecho, satisfecho, aceptable o no aceptable. Asimismo se determinó por un evaluador externo al estudio en base a la comparación de fotografías pre y postoperatorias a los dos meses clasificándolos como: *SI mejoró* o *NO mejoró*.

Técnica

Incisión estándar transconjuntival desde la altura del punto lagrimal inferior hasta el fórnix lateral empleando electrocauterio. Se libera la zona del surco lacrimonasal a nivel preperióstico identificando el ligamento lacrimonasal que se encuentra entre la porción palpebral (superior) y orbitaria (inferior) del orbicular y se hace hemostasia. Luego se abre la cápsula de los paquetes grasos y se reconocen los tres paquetes: nasal central y temporal. Después se reseca cuidadosamente el excedente, se escoge grasa libre sin fascia y se afina dándole la forma que pueda coincidir en el surco lacrimonasal utilizando la tijera Wescott. A continuación la grasa se coloca y posiciona en la región deprimida del surco nasolagrimal en la rama ascendente del maxilar superior por debajo del ligamento lacrimonasal dándole volumen a esta zona antes deprimida. Queda así cubierta por el orbicular palpebral y el ligamento lacrimonasal. En pacientes con exceso de piel en párpados inferiores se realizó además incisión cutánea subciliar para su exéresis, manteniéndose de esta forma la integridad del músculo orbicular.

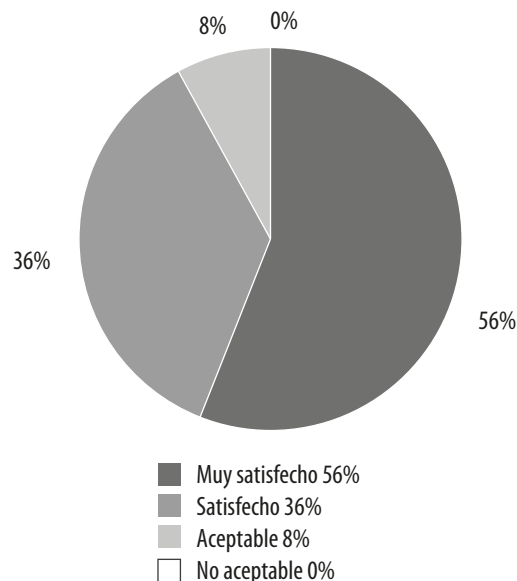


Figura 1. Satisfacción de los pacientes.

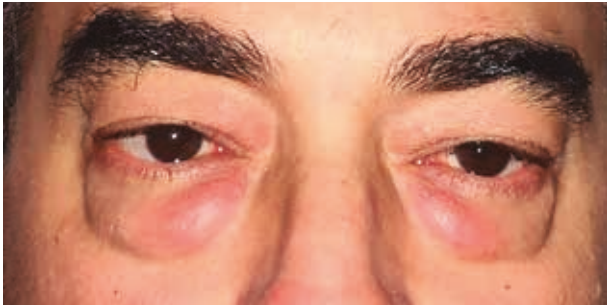Resultados

Se incluyeron 25 pacientes, la edad promedio fue de 63.5 años (rango de 50 a 77) y el promedio de seguimiento fue de 15 meses (rango de 6 a 24). Eran 20 mujeres y 5 hombres.

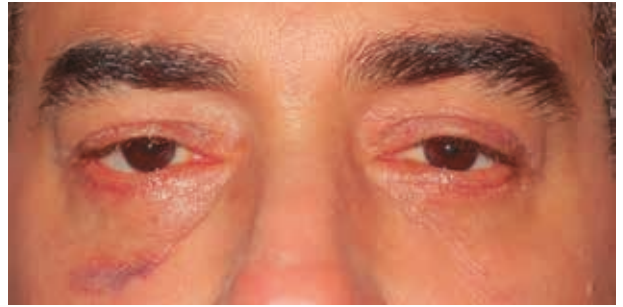En todos los pacientes se realizó blefaroplastia inferior transconjuntival con reposicionamiento de grasa sin pedículo asociada a blefaroplastia superior.

En el transcurso de la primera semana postoperatoria se observó la presencia de edema en párpados inferiores como evolución normal posquirúrgica, que luego se resolvió por completo.

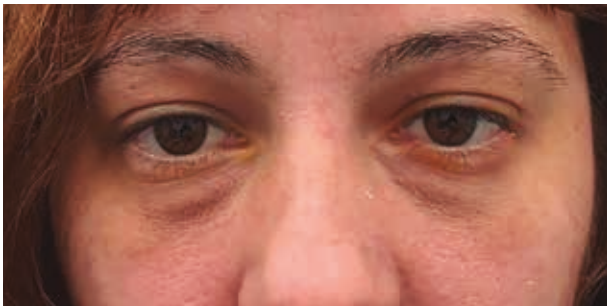Por otra parte, los pacientes hicieron su apreciación: 14 estuvieron muy satisfechos con los resultados postoperatorios, 9 satisfechos y 2 pacientes consideraron que su resultado postoperatorio fue aceptable. Ninguno estuvo en desacuerdo con su resultado. Luego de la comparación de fotos del pre y postoperatorio a los 2 meses por parte de un evaluador externo se determinó que *sí* había mejorado la apariencia del surco nasolagrimal en la totalidad de los pacientes del estudio, brindándole una mejor apariencia a su mirada (fig. 1).



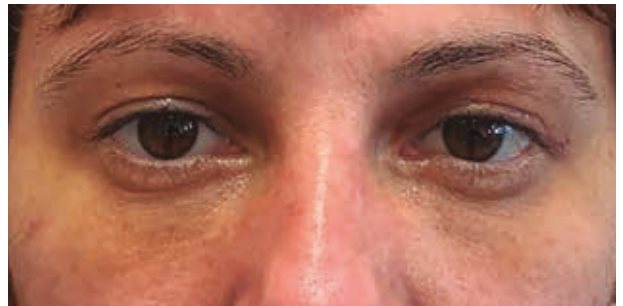Paciente varón de 47 años con surco lacrimonasal acentuado y herniación de paquetes grasos inferiores.



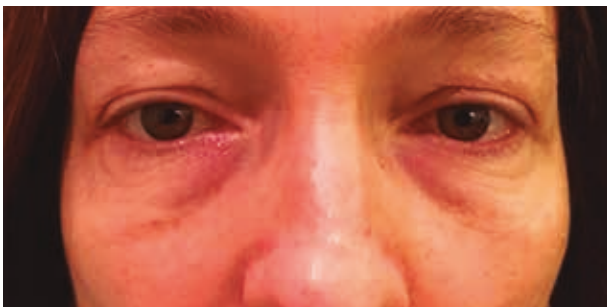Tres semanas después de tratamiento quirúrgico de blefaroplastia inferior con reposición grasa y blefaroplastia superior.



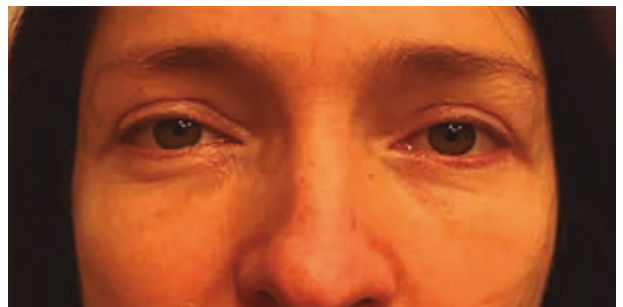
Paciente mujer de 38 años con surco lacrimonasal acentuado.



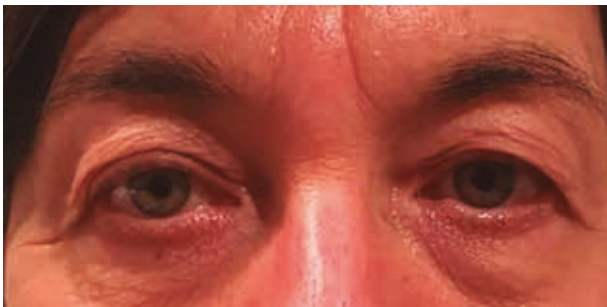
Control postoperatorio a las 5 semanas de reposición grasa y blefaroplastia superior.



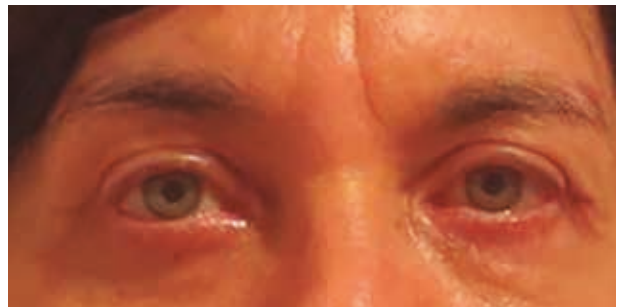
Paciente mujer de 45 años con surco lacrimonasal aumentado y herniación grasa.



A las 6 semanas luego de reposición grasa más blefaroplastia superior.



Paciente mujer de 62 años con herniación grasa y surco lacrimonasal acentuado.



Control postoperatorio a las 6 semanas de reposición grasa, blefaroplastia superior y pexia de cola de ceja.

Discusión

Durante varios años se han descrito diferentes técnicas para disminuir la apariencia del surco nasolagrimal, como la transposición grasa con pedículo que emplea el tejido adiposo excedente de los paquetes grasos inferiores para rellenar el área del surco con pedículo suturada al periostio descrita por Goldman e Hidalgo²⁻⁵.

Kawamoto describe el reposicionamiento de grasa sin pedículo con sutura⁶.

En este estudio se propone la técnica de transposición grasa sin pedículo y sin la utilización de sutura para mejorar la apariencia del surco lacrimonasal.

Se encontró como limitante de esta técnica la falta de bolsa grasa.

Sus ventajas son: menor tiempo operatorio al no requerir la colocación de puntos, menor costo y menor riesgo de sangrado con la consecuente aparición de hematomas en el paciente, por lo que es una técnica beneficiosa con una recuperación rápida y significativa mejoría cosmética de la mirada.

Conclusiones

La técnica de reposición de grasa sin pedículo brinda un cambio significativo en la deformidad

lacrimonasal, logrando una diferencia sutil en la transición entre la piel fina del párpado y la piel más gruesa de la mejilla.

Referencias

1. Wong CH, Hsieh MK, Mendelson B. The tear trough ligament: anatomical basis for the tear trough deformity. *Plast Reconstr Surg* 2012; 129: 1392-402.
2. Stutman RL, Codner MA. Tear trough deformity: review of anatomy and treatment options. *Aesthet Surg J* 2012; 32: 426-40.
3. Espinoza GM, Holds JB. Evaluation and treatment of the tear trough deformity in lower blepharoplasty. *Semin Plast Surg* 2007; 21: 57-64.
4. Goldberg RA, Edelstein C, Shorr N. Fat repositioning in lower blepharoplasty to maintain infraorbital rim contour. *Facial Plast Surg* 2008; 15: 225-9.
5. Nassif PS. Lower blepharoplasty: transconjunctival fat repositioning. *Facial Plast Surg Clin North Am* 2005; 13: 553-9.
6. Kawamoto HK, Bradley JP. The tear "TROUF" procedure: transconjunctival repositioning of orbital unipedicled fat. *Plast Reconstr Surg* 2003; 112: 1903-7.