
Oftalmología Clínica y Experimental

Publicación científica del Consejo Argentino de Oftalmología • ISSN 1851-2658 • Volumen 12 • Número 2 • Junio 2019

Facó-fractura supracapsular

Luz pulsada en síndrome de ojo seco

Campo visual e incapacidad: nuevo método

Endoftalmitis versus uveítis traumática

Reposicionamiento de grasa en blefaroplastia

Síndrome de Stevens-Johnson y carbamazepina

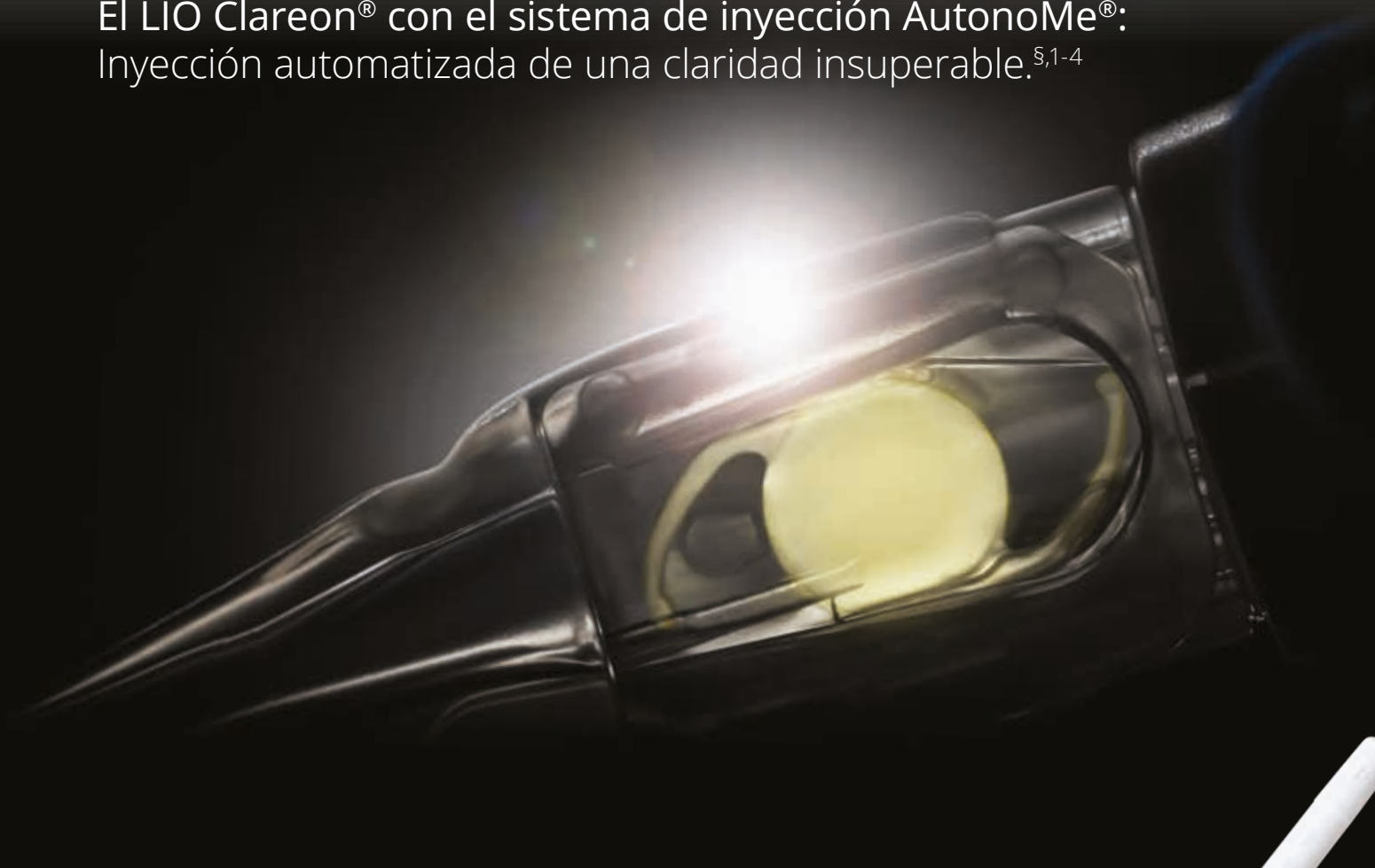OCE

12.2

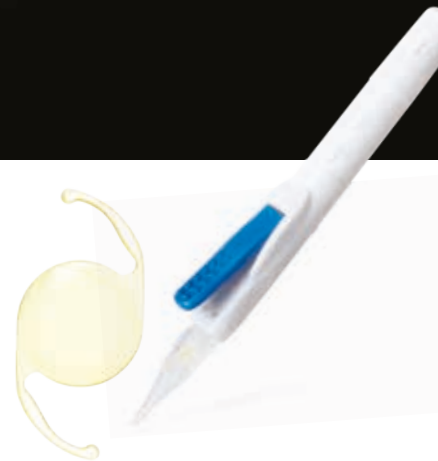

LA EXPERIENCIA DEFINITIVA DE CONTROL Y CLARIDAD

El LIO Clareon® con el sistema de inyección AutonoMe®: Inyección automatizada de una claridad insuperable.^{§,1-4}



Introduciendo el **LIO Clareon®** con el sistema de entrega precargado, automático, desechable **AutonoMe®**. Con su diseño intuitivo y ergonómico, el sistema de entrega **AutonoMe®** permite un control fácil y con una sola mano del avance de la LIO y protege incisiones tan pequeñas como 2.2 mm.^{1,5-8} Precargadas con el **LIO Clareon®**, ofrece un nuevo lente monofocal con un diseño avanzado y claridad óptica sin igual.^{1,4,9-12}



1. Clareon® AutonoMe™ Directions for Use. 2-12. Alcon Data on File. §Based on aggregate results from *in vitro* evaluations of haze, SSNGs and glistenings compared to TECNIS® OptiBlue® ZCB00V (Abbott), TECNIS® ZCB00 (Abbott), Eternity Natural Uni® W-60 (Saniten), Vivinex® XY-1 (HOYA) and enVista® MX60 (B&L; Bausch & Lomb). §§Trademarks are the property of their respective owners.

Plataforma Multidiagnóstica

VX-120/130

7 estudios en 90"

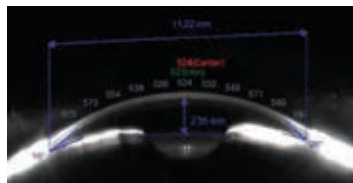
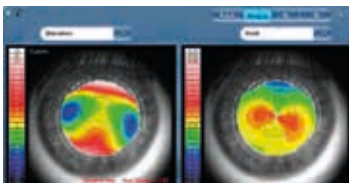
Refractometría
Tonometría
Paquimetría
Aberrometría
Queratometría
Pupilometría
Topografía de cara anterior y posterior* corneal
Cámara Multi-Scheimpflug

VISIONIX

- Refracción diurna y nocturna
- Topografía con 24 anillos de Placido (Mapa Axial, Mapa tangencial, Mapa de Elevación, Mapa de refracción)
- Paquimetría central y periférica
- Punto más delgado de la córnea
- Ángulo Irido Corneal y Ángulo Kappa
- Profundidad de la cámara anterior
- Visualización de las opacidades de cristalino
- Presión intraocular corregida
- Queratometría (K1, K2, promedio, cilindro y eje)
- Toricidad corneal (diferencia en dioptrías entre las curvaturas de los meridianos principales y del eje), índice de simetría, Gradiente de Curvatura Apical, Queratometría Apical, Factor-P, Excentricidad
- Aberrometría (Análisis de Zernike ocular y corneal de Alto orden, Bajo orden, total, RMS; Mapas de aberraciones, Función de dispersión de puntos [PSF], Función de transferencia de modulación [MTF], Simulación de la agudeza visual)

* Modelo VX-130. Impresora interna no disponible

- ✓ OPERADOR INDEPENDIENTE
 - ✓ CENTRADO AUTOMÁTICO
 - ✓ AUTO ENFOQUE
 - ✓ AUTO MEDICIÓN
 - ✓ CONEXIÓN WIFI
 - ✓ REPORTES DE IMPRESIÓN
- TOTALMENTE CUSTOMIZABLES



www.3boptic.com

(341) 482 0414

(11) 4304 6475

ventas@3boptic.com

fb.com/3boptic

3B OPTIC INSTRUMENTS

ISKOWITZ

CALIDAD A LA VISTA



VIEWLIGHT[®]
POWERED BY INNOVATION

SIRIUS

OCT y Topógrafo Corneal



Completo sistema de análisis del segmento anterior que combina topografía corneal con anillos de Plácido y tomografía del segmento anterior con cámara giratoria 3D Scheimpflug. Usos comunes: diagnóstico clínico del segmento anterior, cirugía refractiva y catarata, glaucoma, y cálculo de LIO.

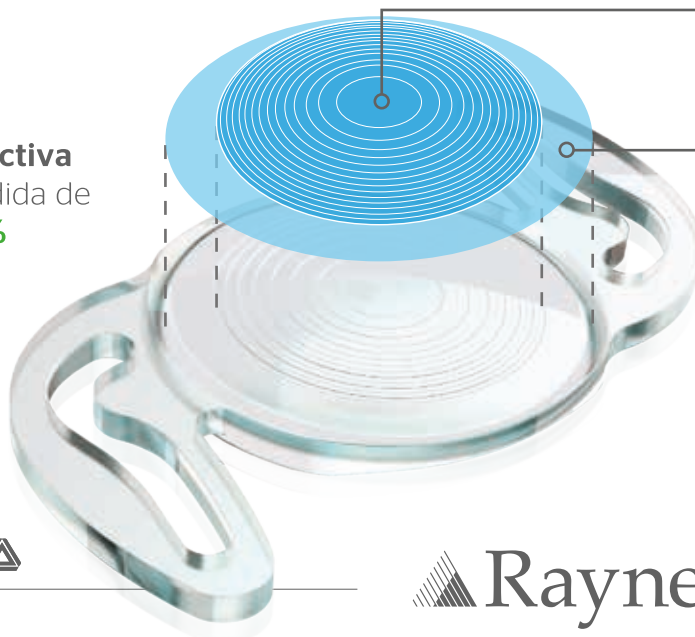


LIO trifocal RayOne[®] para la corrección de la presbicia



completamente precargada

La tecnología
trifocal difractiva
reduce la pérdida de
luz **a sólo el 11%**



Zona trifocal difractiva
de 4,5 mm

Zona para visión a larga
distancia superior a 4,5 mm



Material
aprobado por **FDA**

Rayner

Ray**One**
TRIFOCAL

TECNOLOGÍA DE REALIDAD AUMENTADA para pacientes con Baja Visión



El nuevo dispositivo, de nombre comercial **RetiPlus®**, permite:

- **Ampliar el campo visual**
útil para pacientes que presentan alteraciones del campo visual.
- **Optimizar el resto visual**
en movilidad (deambulación) y en tiempo real.
- **Potenciar la luminosidad y contrastes**
en cambios de ambientes o condiciones de baja luminosidad.
- **Estimular el rastreo visual**
- **Mejorar la comunicación**
entre el paciente y el especialista en baja visión.



 **Foucault**

Nuestra recomendación es la visita periódica al médico oftalmólogo

Ayacucho 228 (C1025AAF) C.A.B.A. Tel.: 4950-0000 · 4953-2220/4810

www.foucault.com.ar



**INTERNACIONAL
OPTICA**

el mundo a su alcance...

Con nuevas herramientas para su práctica Oftalmológica

Canon

Distribuidores Oficiales

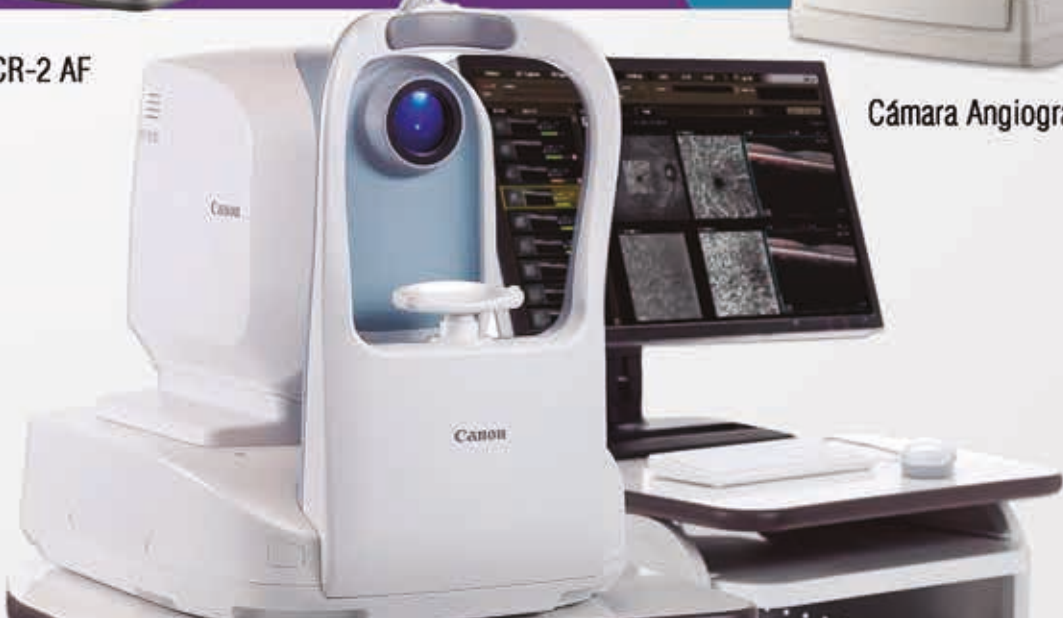

Autorefractómetro RK-F2

Cámara Retinal CR-2 AF

Cámara Angiográfica CX-1

Canon OCT
HS100



Farmacia Magister - Farmacia Prema



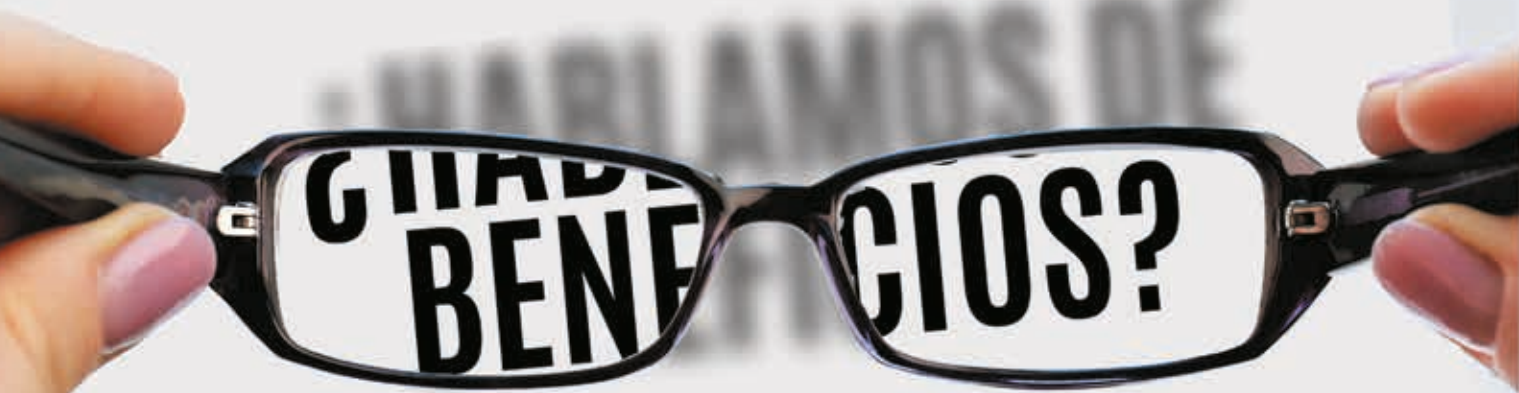MAGISTER

Preparamos lo nuevo, lo viejo y lo
que no hay en forma magistral

Consulte nuestro vademécum online
www.farmaciamagister.com.ar

Esperamos tu consulta

Vasques Ferro, Marcelo A. – Farmacéutico – Director técnico
15-5059-9610
vasquesferro@gmail.com.ar



**RECIBIR HASTA
\$ 50 MIL MENSUALES
POR UN AÑO**

Por sólo contratar la Cobertura Lucro Cesante

Contáctate soluciones a través de
Marta Antolín +54 9 11 4343.4318
mantolin@msa-prodseguros.com.ar

OSSN
SUPERINTENDENCIA DE
SEGUROS DE LA NACION

www.ssn.gov.ar
0800-666-8400
Nº Inscripción SSN: 744

 **NOBLE**
COMPAÑÍA DE SEGUROS

Oftalmología Clínica y Experimental

Volumen 12 • Número 2 • Junio de 2019

Sumario

Faco-fractura supracapsular: nuestra técnica y revisión de la literatura

Supracapsular phaco-fracture: our technique and literature review

Andreas Di Luciano, Valentina Berrios, Amar Agarwal

43

Aplicación de luz pulsada intensa en el tratamiento del síndrome de ojo seco refractario al tratamiento clínico

Intense pulsed light application for the treatment of dry eye syndrome refractory to clinical therapy

Aplicação de luz pulsada intensa no tratamento da síndrome de olho seco refratário ao tratamento clínico

María José Cosentino, Carolina Rodríguez

48

Propuesta de una nueva metodología para la evaluación y cuantificación de la incapacidad generada por el deterioro del campo visual

A new methodology proposed for the evaluation and quantitation of disability generated by visual field impairment

Proposta de uma nova metodologia para a avaliação e quantificação da incapacidade gerada pela deterioração do campo visual

Roberto Borrone

55

Endoftalmitis versus uveítis traumática

Endophthalmitis vs. traumatic uveitis

Endoftalmite versus uveíte traumática

María Alejandra Gómez

67

Asociación entre el síndrome de Stevens-Johnson y el uso de carbamazepina

Association between Stevens-Johnson syndrome and carbamazepine use

Associação entre a síndrome de Stevens-Johnson e o uso de carbamazepina

Guillermo Badía, Martín Balbarrey, Martín Battauz, María Eugenia Bertorello, Marian Gumiy, Carolina Reyt, Fernando Roman, Adrián Ortiz

74

Reposicionamiento de grasa sin pedículo en la blefaroplastia del párpado inferior

Fat repositioning with no pedicle in lower eyelid blepharoplasty

Reposicionamento de graxa sem pedículo na blefaroplastia da pálpebra inferior

A. Marina Torres, Dariela Saavedra

81

Oftalmología Clínica y Experimental

La revista **Oftalmología Clínica y Experimental** (ISSN 1851-2658) tiene una frecuencia trimestral (cuatro números por año). Su objetivo es brindar acceso a material científico en español, en portugués y en inglés. Contiene trabajos originales de investigación clínico-quirúrgica y básica, comunicaciones breves, informe de casos y series, revisiones sistemáticas, apuntes en medicina basada en la evidencia, bioestadística y prevención de la ceguera, comentarios de resúmenes destacados para la práctica oftalmológica presentados en congresos y reuniones de la especialidad y referencias a publicaciones de otras revistas. Se estimula el envío de correspondencia para la sección de cartas de lectores abierta a todos los profesionales que deseen expresar sus comentarios sobre los trabajos publicados y observacio-

nes preliminares importantes para la práctica oftalmológica. Los trabajos recibidos son evaluados por profesionales (árbitros o revisores) con conocimiento del tema tratado de acuerdo con normas internacionales. La revista cuenta con un sistema de autoevaluación para contabilizar créditos de educación permanente. Los artículos podrán ser localizados e identificados a través de los buscadores usuales de la web abierta y bases de datos regionales.

El Comité Editorial de la revista adhiere a los principios establecidos por el Internacional Committee of Medical Journal Editors y se ajusta a los principios de la Declaración de Helsinki y a los principios de cuidados de animales para experimentación de la Association for Research in Vision and Ophthalmology (ARVO).

Equipo

EDITOR EN JEFE

Dr. Javier Casiraghi

EDITORES ASOCIADOS

Dra. Alejandra Carrasco (Mendoza)

Dr. Jeremías Galletti (C.A.B.A)

Dr. Andrés Lasave (Mar del Plata)

Dr. Tomás Ortiz Basso (La Pampa)

Dr. Ariel Schlaen (C.A.B.A)

Dr. Rodrigo M. Torres (Entre Ríos)

COMITÉ EDITORIAL POR SECCIONES

Asociación de Investigación en Visión y Oftalmología (AIVO)

Dr. Luis Politi

Asociación Argentina de Glaucoma (ASAG)

Dr. Jorge F. Lynch

Centro Argentino de Estrabismo (CAE)

Dr. Fernando Prieto Díaz

Grupo Argentino de Uveítis (GAU)

Dr. Emilio Dodds

Sociedad Argentina de Córnea, Refractiva y Catarata (SACRYC)

Dra. Adriana Tytiun

Sociedad Argentina de Plástica Ocular (SAPO)

Dr. Carlos Mir

Sociedad Argentina de Retina y Vítreo (SARyV)

Dr. Mariano Irós

Sociedad Argentina de Superficie Ocular (SASO)

Dr. Rodrigo M. Torres

COMITÉ EDITORIAL NACIONAL

Dr. Emiliano Becerra

Dr. Alejandro Berra

Dr. Cristóbal Couto

Dr. Pablo Chiaradía

Dr. Leonardo D'Alessandro

Dr. Juan E. Gallo

Dr. Pablo Larrea

Dr. Arturo Maldonado Bas

Dr. Alberto Naveyra

Dr. Javier Odoriz Polo

Dr. David Pelayes

Dra. Ruth Rosenstein

Dr. Fernando J. Scattini

Dra. Felisa Shokida

Dr. Julio Urrets Zavalía

Dr. Alejo Vercesi

Dr. Ricardo Wainsztein

Dr. Daniel Weil

COMITÉ EDITORIAL INTERNACIONAL

Dr. J. Fernando Arévalo, Estados Unidos

Dr. Paulo Augusto de Arruda Mello, Brasil

Dr. Fernando Gómez Goyeneche, Colombia

Dr. Van C. Lansingh, Estados Unidos

Dr. Jesús Merayo Lloves, España

Dra. Elisabetta Miserocchi, Italia

Dra. Cristina Muccioli, Brasil

Dra. Claudia Murillo Correa, México

Dr. Miguel Pedroza Seres, México

Dra. Marlene Vogel G., Chile

Dr. Tomás Blanco, Estados Unidos
Ing. Acner Camino, Estados Unidos
Dr. Roberto Gallego Pinazo, España

Dr. Jaime Soria, Ecuador

Dr. Alfredo Adán, España

Dr. Lihteh Wu, Costa Rica

EDITORES EMÉRITOS

Dra. Myriam Berman

Dr. Alberto Ciancia

Dr. Enrique S. Malbran

Dr. Hugo Dionisio Nano

Dr. Israel Jaime Yankelevich

Dr. Jorge Zárate

EQUIPO EDITORIAL

Lic. Raúl Escandar

Srta. Débora Paschetta

Prof. Sebastián Centurión

Lic. Jorge Martins

Lic. Myriam Tencha

Lic. Inés Ramírez Bosco



COMITÉ EJECUTIVO 2018-2019

Presidente

Dr. Javier Casiraghi (Buenos Aires)

Vicepresidente

Dr. Fernando Suárez (Trelew)

Secretario

Dr. Gustavo Bodino (Buenos Aires)

Tesorero

Dr. Daniel Badoza (Buenos Aires)

Prosecretario

Dra. Isabel Fernández de Román (General Roca)

Protesorero

Dr. Andrés Bastián (Buenos Aires)

Primer vocal

Dr. Juan Sebastián Rivero (Córdoba)

Segundo vocal

Dr. Matko Vidosevich (Rosario)

Tercer vocal

Dr. Guillermo Magnano (Santa Fe)

Cuarto vocal

Dr. Ignacio Zeolite (Mendoza)

Domicilio editorial: Consejo Argentino de Oftalmología, Tte. Gral. J. D. Perón 1479, PB, 1037AAO Buenos Aires, Argentina. Teléfono: (54-11) 4374-5400 líneas rotativas. Correspondencia al editor: secretaria@oftalmologos.org.ar

Número de propiedad intelectual en trámite. Impresión: Galtprinting, Ayolas 494, C1159AAB Buenos Aires, Argentina

www.oftalmologos.org.ar/oce/

Propiedad intelectual: Ninguna parte de esta revista podrá ser reproducida por ningún medio, incluso electrónico, ni traducida a otros idiomas sin autorización escrita de sus editores. Los editores y miembros del comité asesor no tienen interés comercial, ni patrocinan o acreditan ninguno de los productos comerciales o procedimientos de diagnóstico o tratamiento mencionados en los artículos publicados.

ISSN 1851-2658

Faco-fractura supracapsular: nuestra técnica y revisión de la literatura

Andreas Di Luciano^a, Valentina Berrios^b, Amar Agarwal^c

^a *Flying Eye Hospital Orbis International, New York, Estados Unidos.*

^b *Clínica Berrios Santis, Santiago de Chile.*

^c *Agarwal's Eye Institute, Chennai, India.*

Recibido: 1° de julio de 2018.

Aceptado: 12 de septiembre de 2018.

Correspondencia

Dr. Andreas Paulo Di Luciano Rojas
Orbis International
520 8th Avenue, 12th Floor
New York, NY 10018
Tel. 1-646-674-5500/5599
andreas.rojas@orbis.org

Oftalmol Clin Exp (ISSN 1851-2658)
2019; 12 (2): 43-47.

Resumen

Introducción: Dentro de las estrategias para manejar el núcleo en la cirugía de catarata tenemos las técnicas endocapsulares y las supracapsulares. Cuando nos referimos a las supracapsulares hacemos mención a las siguientes: *faco flip* de Brown, supracapsular de Maloney, *tilt & tumble* de Davis y Lindstrom, *pop & chop* de Pandit y Oetting, *pop & pre-chop* de Starr y *half moon* supracapsular de Can, Takmaz y Genc.

Las características comunes que tienen todas estas técnicas son que el núcleo es prolapsado en parte a la cámara anterior para luego ser dividido de una u otra forma dependiendo de la técnica de fractura de cada cirujano. Es además una técnica segura y en general tiene una baja curva de aprendizaje.

Materiales y métodos: Nuestra técnica consiste en una variante de la original de Maloney en donde se realiza prolapso supracapsular del núcleo con una fa-cofractura tipo la técnica de *pop & chop* utilizando la pieza de mano y un *chopper* universal.

Conclusiones: Las técnicas supracapsulares son seguras, se ahorra energía disipada al endotelio, tiempo intraoperatorio y además resulta ser una técnica con una curva de aprendizaje menor al promedio de la endocapsulares.

Palabras clave: cirugía de catarata, técnica supracapsular, fa-cofractura.

Supracapsular phaco-fracture: our technique and literature review

Abstract

Introduction: Within the strategies to manage the nucleus in cataract surgery we have the endocapsular

and supracapsular techniques. When we refer to the supracapsular we are talking about the following techniques: faco flip by Brown; supracapsular by Maloney; tilt & tumble by Davis and Lindstrom; pop and chop by Pandit and Oetting; pop and pre-chop by Starr; and half moon supracapsular by Can, Takmaz and Genc. The common features that all these technique have is that the nucleus is partially prolapsed to anterior chamber where it will be fractured using different methods as we will explain doing this review.

Materials and methods: Our technique consists of a variant of the original Maloney technique where supracapsular prolapse of the nucleus is performed with a fracture type pop & chop technique using the hand piece and a universal chopper.

Conclusions: Supracapsular techniques are considered safe because the cumulative dissipated energy (CDE) is saved, intraoperative time is reduced. And this technique has a lower learning curve when compared to endocapsular techniques.

Key words: cataract surgery, supracapsular technique, phacofracture.

Introducción

Dentro de las estrategias para manejar el núcleo en la cirugía de catarata tenemos las técnicas endocapsulares y las supracapsulares. Cuando nos referimos a las supracapsulares hacemos mención a las siguientes: la *faco flip* de Brown; la supracapsular de Maloney; el *tilt & tumble* de Davis y Lindstrom; el *pop & chop* de Pandit y Oetting; el *pop & prechop* de Starr y la *half moon supracapsular* (HMSP) de Can, Takmaz y Genc.

Las características comunes que tienen todas estas técnicas son que el núcleo se prolapsa en parte a la cámara anterior para luego dividirse de una u otra forma según la técnica de fractura de cada cirujano. Es además una técnica segura y tiene una baja curva de aprendizaje. Sin embargo, se describe el potencial daño de las células endoteliales por la cercanía del endotelio corneal con que se trabaja¹⁻⁷.

A continuación expondremos nuestra técnica y haremos una revisión bibliográfica sobre los distintos tipos de técnicas supracapsulares exponiendo sus ventajas y desventajas.

Marco teórico Supracapsular de Maloney

La técnica se describe como un proceso de emulsificación que ocurre luego de una reposición del núcleo en la cámara anterior a través de una capsulorrexis entre 5.0 a 6.0 mm de diámetro.

El núcleo se recoloca en la cámara posterior y se posiciona en un plano supracapsular en donde será luego facoemulsificado por el procedimiento de elección del cirujano.

La ventaja de esta técnica es la reducción del tiempo quirúrgico y de ultrasonido. Dentro de las desventajas se describen edema corneal leve postoperatorio en los inicios de la curva de aprendizaje y daño inadvertido del iris en pupilas que no dilatan bien¹.

Faco flip, de Brown

Luego de la hidrodisección el núcleo de la catarata se da vuelta y queda invertido en el espacio supracapsular en el plano del iris. Posteriormente, y con la ayuda de viscoelásticos, se trabaja en un plano seguro que evita dañar la cápsula posterior. El ultrasonido entonces se aplica efectivamente en el núcleo a medida que se va removiendo.

En el control postoperatorio es posible encontrar mayor grosor corneal durante las primeras 48 horas, pero el conteo de células endoteliales permanece inalterado, sin diferencias significativas con otras técnicas de facoemulsificación, entre un 5% y 7%.

Dentro de las desventajas que se mencionan, hay mayor edema corneal en los primeros días postoperatorios que va de la mano de la curva de aprendizaje del cirujano quien no trabaja en el plano adecuado².

Tilt & tumble, de David y Lindstrom

Esta técnica consiste en una subluxación del núcleo a la cámara anterior por medio de la hidrodisección. Posterior a esto se emulsifica desde el ecuador cristalino combinando técnicas de prefractura del núcleo³.

Pop & chop, de Pandit y Oetting

En esta técnica el núcleo se prolapsa parcialmente de la bolsa capsular durante la hidrodisección y luego se divide entre la punta del faco y un segundo instrumento en heminúcleos o cuadrantes que pueden ser extraerse fácilmente por aspiración faco asistida en el plano pupilar o en la cámara anterior. Debido a que la fragmentación nuclear se realiza bajo visualización directa por encima de la bolsa capsular, es más fácil de aprender y realizar que las técnicas de corte endocapsular que requieren de experiencia quirúrgica y habilidades significativas⁴⁻⁵.

Pop & prechop, de Starr

Es una técnica efectiva y segura; una alternativa a las técnicas intracapsulares. Tiene la diferencia de que se hace un *prechop* manual por lo cual no se utiliza ultrasonido y se combina con las ventajas de las técnicas supracapsulares: es decir, la protección de la cápsula posterior y minimiza sus desventajas como lo es la pérdida de células endoteliales⁶.

Half moon supracapsular nucleofractis phacoemulsification (HMSP)

Se considera una combinación de dos métodos de manejo del núcleo: el corte horizontal de Nagahara y la técnica supracapsular de Maloney. Luego de la fractura del núcleo éste se reposiciona endocapsularmente para su facoemulsificación.

La ventaja de la realización del *chop* horizontal de Nagahara es que el núcleo se divide por la mitad sin la necesidad de utilizar ultrasonido y se evita mayor estrés zonular. Sin embargo, tiene las desventajas de un potencial daño de la zónulas por el *chopper* cuando éste está en la periferia y que la curva de aprendizaje es mayor.

Dentro de sus ventajas están: se trabaja lejos del endotelio corneal, se minimiza el uso de ultrasonido y se reduce el tiempo operatorio⁷.

Métodos: técnica quirúrgica

El tipo de anestesia a utilizar dependerá de las características del paciente. Casi siempre se puede realizar sin inconvenientes con anestesia tópica a través de colirio, pero si tenemos a un paciente que creemos que no puede tolerar el procedimiento, también utilizamos subtenoniana.

En pacientes con aparente enoftalmos u órbitas muy profundas, en casos seleccionados utilizamos peribulbar.

Se comienza con una paracentesis en córnea clara entre horas 1 y 2 con un cuchillete de 15° o una aguja de 26 G. Si el paciente tiene buen reflejo rojo se puede obviar el paso de la instilación de azul de tripán. Se continúa con la instilación de viscoelásticos; de preferencia recomendamos la técnica de *soft shell*.

Las cánulas que utilizamos para la introducción del viscoelástico son de tipo angulada a 35° y de 9 mm desde la punta.

Luego de asegurarnos de que nuestra cámara anterior se encuentre formada, procedemos con la realización de la entrada principal. Para ello utilizamos un cuchillete de 2,2 mm, pero sólo introducimos la primera parte del filo del cuchillete para mantener la cámara lo más hermética posible. Para este propósito también se puede usar un cuchillete 2,75 mm, haciendo una entrada incompleta inicial para la realización de la capsulorrexis. También se puede utilizar el mismo cistótomo o una mini utrata.

El cistótomo que utilizamos es uno de punta angulada en 35° conformado y si deseamos complementar el procedimiento con la utrata, la que usamos es una mini angulada de 12 mm. Por comodidad y por costumbre nosotros la realizamos en sentido antihorario. El tamaño de la capsulorrexis es importante ya que buscamos semiluxar el núcleo; para lo que recomendamos un tamaño de 5.5-6.0 mm de diámetro.

Para la maniobra de hidrodisección, utilizamos un hidrodiseccionador curvo de 25 G punta plana en el plano vertical. Siempre y cuando no existan contraindicaciones realizamos una copiosa hidrodisección seguida de una hidrodelineación, la cual comprobamos por el signo de la ola y el anillo dorado, respectivamente.

Partimos nuestra hidrodisección entre horas 1-4 y seguimos en el resto de los cuadrantes. Procedemos a rotar el núcleo con la misma cánula para confirmar el éxito de la maniobra y a semiluxar el núcleo como se explicó en el paso anterior.

Cuando ya tenemos el núcleo posicionado, introducimos la cánula de viscoelástico y realizamos una viscoexpresión por los cuadrantes que rodean al núcleo. Esta maniobra se hace con la intención de posicionar el núcleo y alejar la cápsula posterior de nuestro campo de trabajo. Así mismo reforzamos con viscoelástico por encima del núcleo para proteger el endotelio.

Luego procedemos a la facoemulsificación. Para ello, introducimos por la incisión principal nuestra pieza de mano de un tip de 0,9 mm y por la incisión secundaria, el *chopper* a elección. Nosotros usamos el *Agarwal karate phaco chopper* o el *Brierly bimanual nucleus splitter*. El procedimiento se puede realizar con el *chopper* de elección de cada cirujano.

Colocamos la pieza de mano en la zona central del núcleo por un lado y el *chopper* por el otro y comenzamos las maniobras de fractura realizando facofractura horizontal.

Si estamos utilizando Centurion los parámetros que utilizamos para *quad* (cuadrantes) es vacío hasta 450 Mmhg, aspiración 35 cc/min, torsional 90% con ozil 2.2. Estos parámetros podrían variar según las características de la catarata.

La irrigación y la aspiración se realizan a través de un sistema mixto o bimanual.

La inserción de la lente intraocular se realiza de preferencia utilizando un inyector de jeringa de plástico.

Se finaliza realizando la aspiración del viscoelástico, se hidratan las incisiones y se comprueba si existe fuga.

Discusión

Aunque las técnicas de corte de la fragmentación nuclear endocapsular han permitido disminuir a los cirujanos la cantidad de energía de faco disipada en la cámara anterior y mejorar la eficiencia de eliminación de la catarata en comparación con técnicas anteriores, las maniobras de corte conllevarán un pequeño riesgo de lesión capsular y zonular⁸.

Las técnicas supracapsulares traen consigo un menor riesgo de lesión capsular y zonular debido que se trabaja en un plano superior y el tiempo operatorio —como la cantidad de energía disipada— es menor.

Desde la descripción de Maloney¹ se han creado técnicas que se basan en el mismo principio pero que buscan disminuir el riesgo de daño endotelial, el cual potencialmente se describe en este tipo de técnicas.

El perfeccionamiento de estos métodos va mutando desde una fractura que utiliza la pieza de mano y algo de ultrasonido hasta la realización de una fractura manual. Unos ejemplos de esto son: la técnica de HMSP, que realiza un *chop* horizontal de Nagahara⁷ y la *pop prechop* en donde en vez de utilizar ultrasonido se usa una espátula de ciclodíalisis o un gancho de Sinskey para fracturar el núcleo⁶.

Can y colaboradores compararon la HMSC con la técnica de *stop & chop* y concluyeron que la HMSC fue más efectiva y que en funcionalidad y seguridad es igual de segura que el *stop and chop*⁹.

Otro estudio interesante, en donde se compararon los resultados de la técnica *pop and prechop* en cirujanos principiantes de catarata, se encontró que hubo una pérdida de células endoteliales de un 6,9%¹⁰. Otro estudio que se hizo también sobre residentes de oftalmología que utilizaron la técnica de *divide y conquista* encontró que el porcentaje de células endoteliales al mes de seguimiento fue de un 11,6%¹¹.

A nuestro parecer es muy difícil hacer comparaciones entre una técnica u otra sin tomar en consideración otros factores clave, como el nivel de los cirujanos, las clases de instrumentos y los equipos de facoemulsificación, la dureza de la catarata, la disponibilidad de insumos y su calidad, el tiempo quirúrgico, entre otros.

Luego de la revisión de la literatura no hemos encontrado ningún trabajo con un diseño adecuado que demuestre que el daño endotelial es mayor en la técnica supracapsular si la comparamos con la endocapsular.

Conclusiones

Las técnicas supracapsulares es un complemento de las originales para fracturar el núcleo y emulsifi-

carlo en una forma segura y efectiva, minimizando el uso de ultrasonido y de tiempo operatorio, siendo además una técnica que reduce el riesgo de ruptura de cápsula posterior y la convierte en una técnica segura para residentes y cirujanos principiantes.

Recomendaciones

Aconsejamos utilizar sólo el filo de un cuchillete 2.2 mm para la incisión principal en el corte inicial para así mantener la cámara lo más hermética posible al realizar la capsulorrexis circular continua.

Recomendamos también hacer una capsulorrexis entre 5.0 a 6.0 mm; esto permitirá el prolapso espontáneo del núcleo al realizar la hidrodisección. Como este procedimiento depende de una buena maniobra de hidratación, siempre luego de hidratar se debe presionar con la cánula sutilmente el núcleo para dejar salir el exceso de líquido.

El uso de viscoelásticos, en particular si se realiza la técnica de *soft shell*, permite proteger el endotelio durante el prolapso parcial del núcleo, permite mantener la cámara estable y durante la viscoexpresión del núcleo protege la cápsula posterior. De igual forma, luego del prolapso parcial del núcleo, se debe reforzar con viscoelástico. Recomendamos colocar viscoelástico cada 12 de CDE o según necesidad. Recordar que el viscoelástico es nuestro amigo.

La emulsificación del núcleo debe ser efectiva. Procurar emulsificar el núcleo en pedal en posición 2 y 3. Al tener seguridad de contacto con el núcleo realizar el ultrasonido. La punta del tip de la pieza de mano debe estar orientada de tal forma que la energía se dirija hacia el núcleo y no al endotelio.

Mantener la pieza de mano en una posición estable y utilizar la *chopper* para movilizar los fragmentos del núcleo. Mucha precaución con la emulsificación del último cuadrante.

El plano de trabajo es la zona pupilar (supracapsular) y no por encima de él.

La fractura del núcleo debe ser lo más enérgica posible. Sin embargo, la técnica a utilizar dependerá de la habilidad de cada cirujano y de la disponibilidad de los instrumentos.

Es un método aconsejable para enseñar a residentes, dado que la curva de aprendizaje es corta y el riesgo de complicaciones se reduce.

Referencias

1. Maloney WF, Dillman DM, Nichamin LD. Supracapsular phacoemulsification: a capsule-free posterior chamber approach. *J Cataract Refract Surg* 1997; 23: 323-8.
2. Brown C. Which technique do you prefer for phaco? *Cataract Refract Surg Today* 2001; 2: 18-20.
3. Davis EA, Lindstrom RL. Tilt and tumble phacoemulsification. *Dev Ophthalmol* 2002; 34: 44-58.
4. Chang DF. *Phaco chop: pearls and pitfalls* [recurso web]. New Orleans: American Society of Cataract and Refractive Surgery, 2016. Disponible en: <https://pdfs.semanticscholar.org/b82d/ce15e81d8bf60bb0e77f35b51240c7509d5c.pdf> (consulta: 3 jul. 2018).
5. Pandit RT, Oetting TA. Pop-and-chop nucleofractis. *J Cataract Refract Surg* 2003; 29: 2054-6.
6. Starr CE. Pop and prechop: a safer cataract technique for the beginning surgeon [en línea]. *Cataract Refract Surg Today* 2011; Jun. Disponible en: <https://crstoday.com/articles/2011-jun/complex-case-management-lasik-or-a-phakic-iol/> (consulta: 3 jul. 2018).
7. Can I, Takmaz T, Genç I. Half-moon supracapsular nucleofractis phacoemulsification: safety, efficacy, and functionality. *J Cataract Refract Surg* 2008; 34: 1958-65.
8. Tam DY, Ahmed II. The phaco hemi-flip: a method of lens removal in nuclei of soft to moderate density. *Ophthalmic Surg Lasers Imaging* 2011; 42: 170-4.
9. Can I, Takmaz T, Cakici F, Ozgöl M. Comparison of Nagahara phaco-chop and stop-and-chop phacoemulsification nucleotomy techniques. *J Cataract Refract Surg* 2004; 30: 663-8.
10. Klufas MA, Rodriguez B, Starr CE. Pop & prechop: outcomes and complication rates of a novel safe supracapsular phacoemulsification technique for beginning cataract surgeons. Poster presented at: ARVO Annual Meeting, May 5, 2011, Fort Lauderdale, Florida. Abstract: D642.
11. O'Brien PD, Fitzpatrick P, Kilmartin DJ, Beatty S. Risk factors for endothelial cell loss after phacoemulsification surgery by a junior resident. *J Cataract Refract Surg* 2004; 30: 839-43.

Aplicación de luz pulsada intensa en el tratamiento del síndrome de ojo seco refractario al tratamiento clínico

María José Cosentino, Carolina Rodríguez

Instituto de la Visión, Buenos Aires, Argentina.

Recibido: 27 de julio de 2018.

Aprobado: 29 de noviembre de 2018.

Correspondencia

Dra. María José Cosentino

Instituto de la Visión

Marcelo Torcuato de Alvear 2261

(C1122AAI) Buenos Aires

Teléfono: 011 6091-2900

majose.cosentino@icloud.com

Oftalmol Clin Exp (ISSN 1851-2658)

2019; 12 (2): 48-54.

Resumen

Objetivo: Describir el tratamiento de luz pulsada intensa (IPL) en pacientes con síndrome de ojo seco (SOS) evaporativo por disfunción de la glándula de Meibomio que no respondieron a terapias convencionales.

Diseño: Estudio descriptivo retrospectivo y observacional.

Materiales y métodos: Se analizaron 100 casos consecutivos diagnosticados con SOS evaporativo que no respondieron a terapias convencionales tratados con IPL en el Instituto de la Visión (Buenos Aires, Argentina) con un seguimiento de 24 meses. Se analizó: edad, sexo, agudeza visual y *break up time* pre y postratamiento con IPL. La selección de los pacientes y el protocolo de tratamiento de IPL lo realizó uno de los autores (MJC).

Resultados: Se analizaron 100 casos consecutivos con un seguimiento máximo de 4 años. La edad de los pacientes fue 59.5 ± 16.3 años en el momento de la primera sesión de IPL.

Conclusión: De acuerdo con la experiencia de los autores, consideran que la aplicación de luz pulsada intensa es una opción satisfactoria para el tratamiento del síndrome de ojo seco moderado y severo que no responde a terapias convencionales.

Palabras clave: ojo seco, luz pulsada intensa.

Intense pulsed light application for the treatment of dry eye syndrome refractory to clinical therapy

Abstract

Objective: To describe the use of intense pulsed light (IPL) treatment in patients with evaporative

dry eye syndrome (DES) due to dysfunction of the Meibomian gland not responsive to conventional therapies.

Design: Retrospective, observational, descriptive study.

Materials and methods: A total of one-hundred consecutive cases diagnosed with evaporative DES not responsive to conventional therapies treated with IPL at Instituto de la Visión (Buenos Aires, Argentina) were analyzed and had a follow-up of 24 months. The parameters evaluated pre- and postoperatively were: age, gender, visual acuity and break up time. Patient selection and IPL therapy protocol were in charge of one of the authors (MJC).

Results: A total of one-hundred consecutive patients with a maximum follow-up of 4 years were analyzed. Patients' age was 59.5 ± 16.3 years at the first IPL session.

Conclusion: According to the authors' experience, application of intense pulsed light is a satisfactory option for the treatment of moderate and severe dry eye syndrome not responding to conventional therapies.

Key words: dry eye, intense pulsed light.

Aplicação de luz pulsada intensa no tratamento da síndrome de olho seco refratário ao tratamento clínico

Resumo

Objetivo: Descrever o tratamento de luz pulsada intensa (IPL, por suas siglas em inglês) em pacientes com síndrome de olho seco (SOS) evaporativo por disfunção da glândula de Meibomio que não responderam a terapias convencionais.

Desenho: Estudo descritivo retrospectivo e observacional.

Materiais e métodos: Analisaram-se cem casos consecutivos diagnosticados com SOS evaporativo que não responderam a terapias convencionais tratados com IPL no Instituto de la Visión (Buenos Aires, Argentina) com um seguimento de 24 meses. Analisou-se: idade, sexo, acuidade visual e *break up time* pré e pós tratamento com IPL. A seleção dos pacientes e o protocolo de tratamento de IPL foi realizado por um dos autores (MJC).

Resultados: Analisaram-se cem casos consecutivos com um seguimento máximo de quatro anos.

A idade dos pacientes foi 59.5 ± 16.3 anos no momento da primeira sessão de IPL.

Conclusão: De acordo com a experiência dos autores, consideram que a aplicação de luz pulsada intensa é uma opção satisfatória para o tratamento da síndrome de olho seco moderado e severo que não responde a terapias convencionais.

Palavras chave: olho seco, luz pulsada intensa.

Introducción

El síndrome del ojo seco (SOS) es reconocido como un problema de salud pública en crecimiento y uno de las razones más frecuentes para buscar atención oftalmológica¹. Un metaanálisis de los datos de prevalencia publicados estimó el impacto de la edad y el sexo. Se realizó mapeo global de prevalencia. La prevalencia de SOS varió de 5% a 50%². Hay dos tipos principales de SOS: ojo seco deficiente en agua y ojo seco evaporativo. Una de las causas del ojo seco evaporativo es la disfunción de la glándula de Meibomio (DGM). El Taller Internacional sobre la Disfunción de la Glándula de Meibomio la define como "una anormalidad crónica y difusa de las glándulas de Meibomio, comúnmente caracterizada por obstrucción del conducto terminal y/o cambios cualitativos y cuantitativos en la secreción glandular. Esto puede provocar la alteración de la película lagrimal, síntomas de irritación ocular y enfermedad de la superficie ocular"³. La mayoría de los pacientes atendidos clínicamente con enfermedad del ojo seco padecen DGM y ojo seco evaporativo³. Estos pacientes pueden tener una inflamación severa y un sobrecrecimiento bacteriano que agravan los síntomas⁴. Hasta hace poco, el tratamiento del ojo seco se basaba en la instilación frecuente con lágrimas, compresas calientes para licuar el contenido de las glándulas sebáceas, suplementos de ácidos grasos omega-3 y el uso de ciclosporina, corticoides tópicos y/o antibióticos orales como la tetraciclina. Muchos pacientes siguen siendo sintomáticos a pesar de estos tratamientos⁵.

Terapia con luz pulsada intensa

La luz pulsada intensa (del inglés, *intense pulsed light* [IPL]) es una tecnología que se ha desarro-

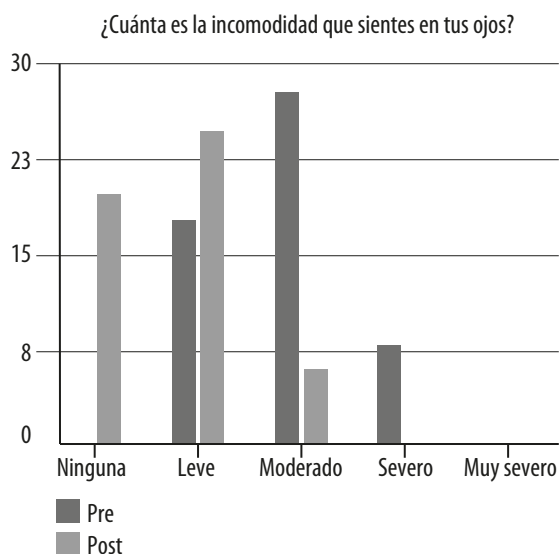


Figura 1. Mejoría percibida por los pacientes luego del tratamiento con IPL.

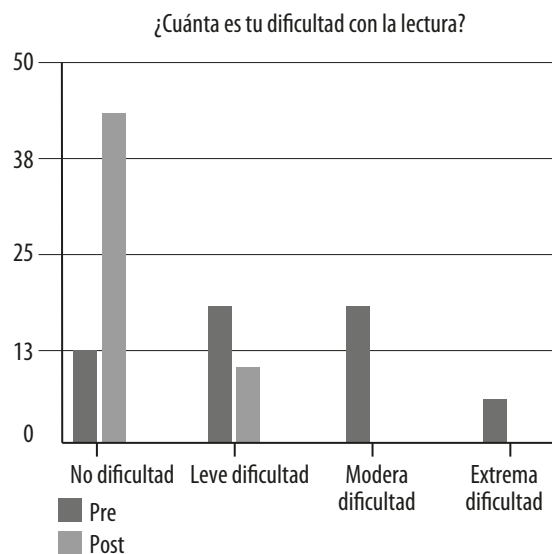


Figura 2. Pacientes refieren mejoría en la lectura luego del tratamiento con IPL.

lado para el tratamiento de lesiones vasculares y/o pigmentadas y para otras aplicaciones como el fotorrejuvenecimiento no ablativo. Puede producir pulsos sincronizados simples o múltiples; y la capacidad de variar la duración de estos pulsos hace del IPL una herramienta versátil⁶. Esta destrucción precisa de los cromóforos diana cutáneos se basa en la teoría de la fototermólisis selectiva, la cual estipula que la destrucción selectiva del objetivo se puede lograr mediante la selección de una longitud de onda absorbida óptimamente por él, con una duración del pulso menor que el tiempo de relajación térmica inherente del objetivo y una fluencia suficiente para causar una lesión irreparable. Este láser (577 nm, 585 nm o 595 nm) se ha utilizado para tratar manchas de vino de Oporto y rosácea desde mediados de la década de 1980 y actualmente es el tratamiento de elección para las lesiones vasculares cutáneas compuestas de vasos sanguíneos de pequeño calibre⁷. Esta es la razón por la que la IPL utiliza esa energía lumínica para tratar la superficie de la piel y uno de sus principales usos es en afecciones dermatológicas como hemangiomas, rosácea facial y acné⁸. Los estudios iniciales demostraron la eficacia

de la IPL en la reducción del flujo sanguíneo, actuando sobre la telangiectasia y sobre la gravedad del eritema en individuos con rosácea⁹.

La terapia con IPL es un tratamiento relativamente nuevo para el ojo seco evaporativo. Al usar filtros en la pieza de mano, la luz de amplio espectro emitida por la lámpara de flash puede ser absorbida selectivamente por oxihemoglobina. La energía de la luz se convierte en calor e induce la ablación de estructuras vasculares. Este proceso de fototermólisis selectiva es uno de los mecanismos de acción de IPL propuestos para el ojo seco: la destrucción de telangiectasias finas a lo largo del párpado, inhibiendo el acceso de los mediadores inflamatorios a las glándulas de Meibomio. Otros mecanismos potenciales incluyen un efecto de calentamiento local leve que ablanda la consistencia del meibomio facilitando su expresión y la destrucción de bacterias que causan inflamación a nivel de las glándulas de Meibomio. Además, la aplicación de IPL tiene efecto en la remodelación del colágeno, lo que probablemente mejore la elastosis y la desorganización del tejido conectivo que se produce con la rosácea y otras afecciones cutáneas. Otros posibles mecanismos de acción de la IPL para el

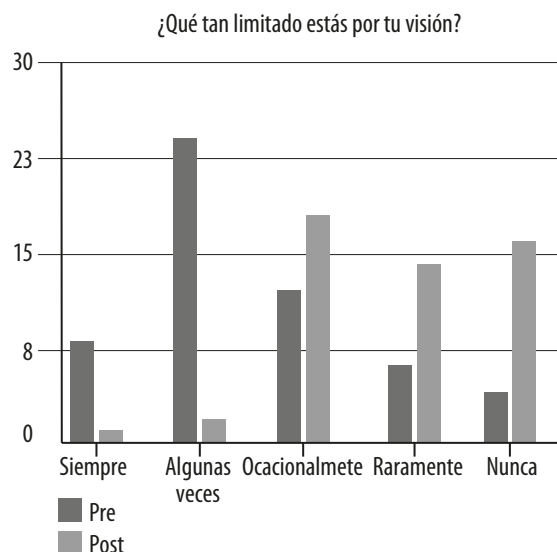


Figura 3. Previo al tratamiento los pacientes tenían restringida su visión, mientras que después del tratamiento este porcentaje se redujo sustancialmente.

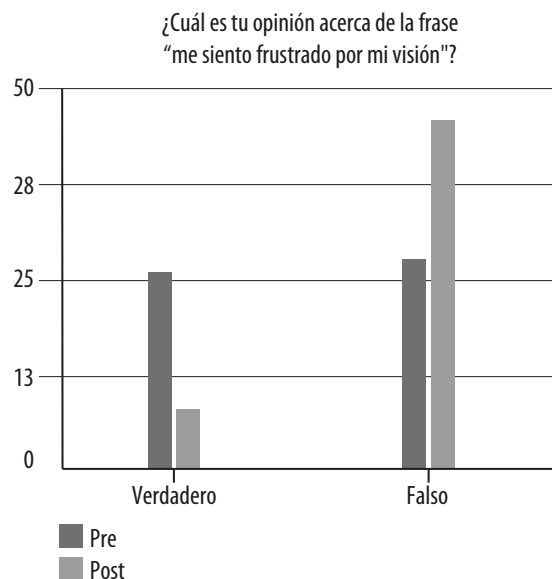


Figura 4. La mayoría de los pacientes contestó que la afirmación era falsa.

tratamiento del ojo seco incluyen la reducción de bacterias y/o crecimiento parasitario en los párpados⁸. Los ácaros folliculorum —que son ectoparásitos vivos en los folículos pilosos y las glándulas sebáceas— mantienen una relación directa con la bacteria *Bacillus oleronius*. Estas bacterias tienen el potencial de estimular una respuesta inflamatoria en pacientes con rosácea facial¹⁰. Prieto y colaboradores descubrieron microorganismos *Demodex* coagulados y la reducción de la infiltración linfocítica en pacientes que habían sido sometidos a tratamiento con IPL¹¹.

Los objetivos de este trabajo son describir una serie de casos de pacientes que recibieron IPL con SOS evaporativo asociados —o no— a enfermedades primarias de base que no respondieron a terapias convencionales.

Materiales y métodos

El presente es un estudio descriptivo, retrospectivo y observacional. Se analizaron 100 casos consecutivos seguidos por todos durante dos años con diagnóstico de SOS evaporativo que no respondieron a terapias convencionales

(como lágrimas artificiales, compresas calientes, higiene de pestañas, ácidos grasos omega-3, punctum plug, doxiciclina oral, ciclosporina tópica, esteroides tópicos, antiinflamatorio no esteroideo tópico, azitromicina tópica) entre 2015 y 2016 en el Instituto de la Visión (Buenos Aires) con un seguimiento mínimo de 24 meses. Las variables que se analizaron fueron: edad, sexo, agudeza visual (la cual se registró mediante la cartilla de Snellen en pies y se convirtió en el sistema decimal equivalente) previa y posterior al tratamiento con IPL, *break-up time* (BUT) medido en segundos bajo lámpara de hendidura, previo y posterior al tratamiento con IPL. Los candidatos se evaluaron según la tipificación de la piel de Fitzpatrick¹². Se evaluó el grado de satisfacción del paciente mediante un cuestionario específico de 30 ítems basado en uno sugerido por la International Society of Ocular Surface.

El diagnóstico de SOS evaporativo se realizó mediante examen bajo lámpara de hendidura, test de fluoresceína y evaluación del BUT. Los datos se tomaron a partir de las historias clínicas de los pacientes y se traspolaron a una tabla de Excel. Para el análisis estadístico se utilizó el programa Stats Direct.

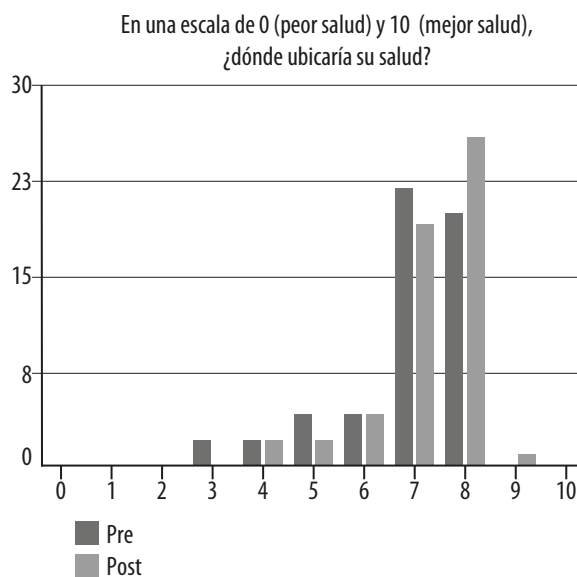


Figura 5. La mayoría de los pacientes calificó con un 7 antes y con 8 o más luego del tratamiento.

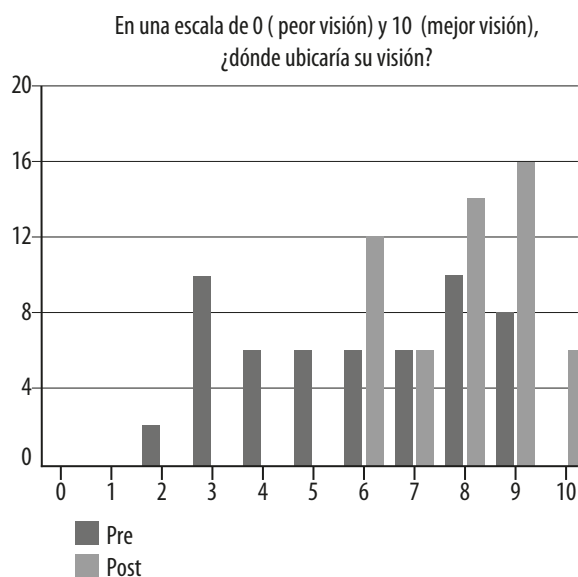


Figura 6. La mayoría de los pacientes considera su visión luego del tratamiento por arriba de 8 puntos.

Criterios de inclusión

La selección del paciente y el protocolo de tratamiento de IPL se realizó según la técnica establecida por Rolando Toyos⁴ y se llevó a cabo por uno de los autores (MJC). Se evaluaron las enfermedades primarias que agravaron SOS severo resistente a tratamiento convencional.

Se incluyeron los tipos de piel Fitzpatrick I, II y III¹². El tratamiento se aplicó utilizando el equipo Quadra Q4 Platinum IPL (DermaMed Solutions, Estados Unidos).

Criterios de exclusión

Se excluyeron aquellos pacientes que presentaron lesiones de piel activas, cáncer de piel o alguna patología específica que excluyese el tratamiento con LPI.

Procedimiento

El tratamiento se aplicó utilizando el equipo Quadra Q4 Platinum IPL (DermaMed Solutions, Estados Unidos). Los pacientes recibieron cuatro terapias de IPL, cada uno espaciado cada 30 días de diferencia y una aplicación al año de la cuarta sesión.

En cada tratamiento, los párpados se cerraron bilateral y herméticamente con oclusores autoadhesivos descartables (IPL-Aid, Honeywell, Morris Plains, NJ, Estados Unidos). Después de aplicar gel para ultrasonido en la piel a tratar, los pacientes recibieron aproximadamente 25 y 30 pulsos desde la región derecha preauricular, pasando por las mejillas y la nariz hacia el área preauricular izquierda. El tratamiento siguió con la expresión mecánica ejercida con pinza para glándulas de Meibomio (Katena, Denville, NJ, Estados Unidos) sobre la porción superior bilateral de los párpados inferiores para lograr la expresión de las glándulas de Meibomio, bajo lámpara de hendidura. Los pacientes usaron bromfenac colirio 3 veces al día durante 5 después del tratamiento con IPL.

Los datos se tomaron a partir de las historias clínicas de los pacientes y traspolados a una tabla de Excel.

Resultados

Se analizaron 100 casos de los cuales el 64% fue mujeres y 36%, varones. La edad de los pacientes fue 59.5 ± 16.3 años en el momento de recibir la primera sesión de tratamiento con IPL. Al cla-

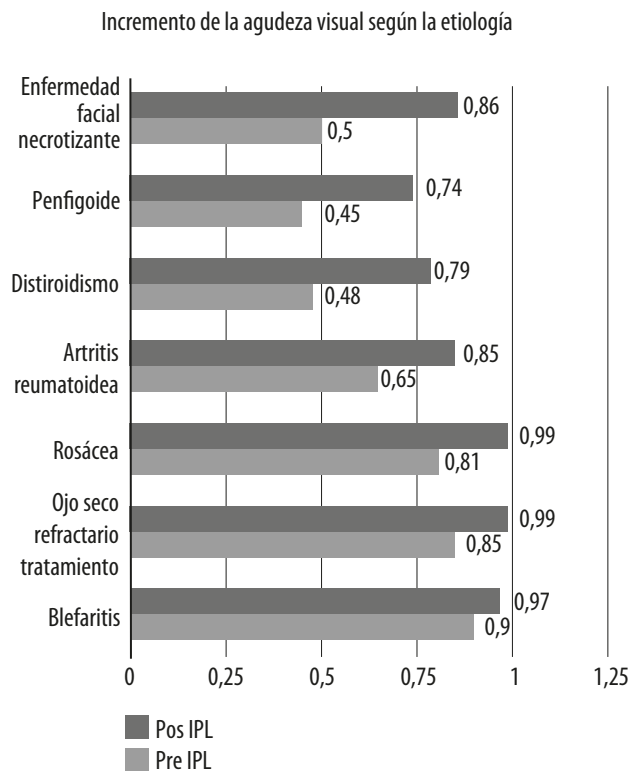


Figura 7. Ganancia de 1.7 ± 2.4 líneas de visión en pacientes con distintas comorbilidades que producen ojo seco.

sificar los casos previos a la realización del tratamiento con IPL de acuerdo con lo propuesto por Fitzpatrick, 82 ojos (82%) presentaron tipo I, 14 ojos (14%), tipo II, y 4 ojos (4%), tipo III. Del total de los casos, un 44% presentaba blefaritis con DGM, 30% presentó ojo seco evaporativo sin otra causa, pero refractario al tratamiento, 14% tenía rosácea ocular, 4% distiroidismo, 4% penfigoide ocular, 2% artritis reumatoide y 2% fascitis necrotizante. En las figuras 1 a 4 se muestra cómo más del 50% de los pacientes describió una mejora en cuanto al disconfort que sentían en sus ojos luego del tratamiento con IPL, a la dificultad provocada por el SOS durante la lectura, a las restricciones en su visión y a la afirmación “yo me siento frustrado por mi visión”.

En la figura 5 se observa cómo los pacientes calificaron su salud en una escala del 1 al 10 (donde 0 es lo más bajo y 10 lo más alto): respondieron con el número 7 antes del tratamiento con IPL, mientras que después de él su

calificación subió a 8. La figura 6 muestra que la mayoría de los pacientes consideran su visión (según una escala similar a la anterior) posterior al tratamiento con IPL, por arriba de 8.

El BUT mejoró de 4.57 ± 1.78 antes del tratamiento con IPL a 7.71 ± 1.38 segundos luego de su realización ($p < 0.00001$). Se observó una mejoría de la agudeza visual estadísticamente significativa posterior al tratamiento con IPL ($p < 0.00001$). También se muestra una ganancia de 1.7 ± 2.4 líneas de visión en pacientes con distintas comorbilidades que producen ojo seco (fig. 7).

Discusión

En el estudio publicado por Biljana y colaboradores se demuestra que el SOS puede tener un impacto significativo en la función visual al disminuir así la calidad de vida de la persona, al afectar negativamente actividades cotidianas como la lectura, el uso de la computadora, el trabajo profesional, etc.¹. Existe una clara asociación entre la enfermedad del ojo seco y las enfermedades inflamatorias de la piel que se producen en las proximidades de los párpados, como la rosácea de la piel del rostro. La luz pulsada intensa se acepta ampliamente como un tratamiento para la rosácea de la piel¹³. Schroeter y colaboradores reportaron 60 pacientes con 77.8% de aclaramiento de telangiectasias luego de un promedio de cuatro tratamientos con IPL¹⁴. Papageorgiou y su equipo informó que 34 pacientes con subtipo 1 de rosácea eritematotelangiectásica lograron una reducción estadísticamente significativa del eritema facial y de las telangiectasias después de cuatro sesiones de IPL⁶. En la literatura oftalmológica, sin embargo, hay una escasez de datos publicados para el tratamiento de IPL en la enfermedad del ojo seco evaporativo. Toyos y colaboradores identificaron por primera vez en 2002 el valor de la IPL para el tratamiento de SOS. El hallazgo se produjo cuando pacientes que estaban siendo tratados con IPL por rosácea, acné u otros problemas cutáneos informaron mejoras en sus síntomas de ojo seco⁴.

Toyos y colaboradores demostraron que los tratamientos habituales suelen ser útiles en el SOS por DGM leve y moderado, mientras que la forma severa ha probado ser resistente a ellos, por lo cual

el tratamiento con IPL resultó de elección en estos casos. En 78 pacientes, el BUT mejoró de 3.0 a 7.2” luego del IPL, coincidente con nuestros resultados. Toyos reportó que el 93% de los pacientes tratados mostró satisfacción posterior a esta terapia. En nuestro trabajo observamos una mejoría en la agudeza visual estadísticamente significativa luego del tratamiento con IPL. Esto ha influido en la mejoría comunicada por los pacientes en actividades cotidianas como por ejemplo la lectura. En muchos de nuestros pacientes el malestar producido por el SOS desapareció luego del tratamiento con IPL.

No pudimos encontrar referencias anteriores sobre el tratamiento con IPL para la enfermedad del ojo seco en casos desafiantes (reumatismos, enfermedad necrotizante facial, penfigoide, entre otras de origen autoinmune) donde la IPL ha demostrado ser útil.

Las limitaciones del estudio radican en la ausencia de un grupo control, lo cual sería útil para evaluar mejor la efectividad de la técnica de IPL para el tratamiento del ojo seco.

Sin embargo, la evaluación del BUT y de la agudeza visual pre/pos IPL nos permitió comparar en un mismo paciente la mejoría del SOS teniendo en cuenta estas variables y el cuestionario de satisfacción. Creemos que el gran alivio visual es el reflejo directo de la mejoría de la película lagrimal, como se objetiva con el aumento del tiempo de ruptura del film lagrimal en el examen de BUT.

Asimismo, estos cambios impactan en las favorables respuestas obtenidas en el cuestionario — específico y dirigido— que se entregó a todos los pacientes antes y después de las primeras cuatro sesiones.

En conclusión, de acuerdo con nuestra experiencia, creemos que la aplicación de IPL es una opción satisfactoria para el tratamiento del SOS moderado y severo que no responde a terapias convencionales.

Referencias

1. Miljanovic B, Dana R, Sullivan DA, Schaumberg DA. Impact of dry eye syndrome on vision-related quality of life. *Am J Ophthalmol* 2007; 143: 409-15.
2. Stapleton F, Alves M, Bunya VY *et al.* TFOS DEWS II Epidemiology Report. *Ocul Surf* 2017; 15: 334-65.
3. Nelson JD, Shimazaki J, Benitez del Castillo JM *et al.* The International Workshop on Meibomian Gland Dysfunction: report of the definition and classification subcommittee. *Invest Ophthalmol Vis Sci*, 2011; 52: 1930-7.
4. Toyos R, McGill W, Briscoe D. Intense pulsed light treatment for dry eye disease due to Meibomian gland dysfunction: a 3-year retrospective study. *Photomed Laser Surg* 2015; 33: 41-6.
5. Gupta PK, Vora GK, Matossian C *et al.* Outcomes of intense pulsed light therapy for treatment of evaporative dry eye disease. *Can J Ophthalmol* 2016; 51: 249-53.
6. Papageorgiou P, Clayton W, Norwood S *et al.* Treatment of rosacea with intense pulsed light: significant improvement and long-lasting results. *Br J Dermatol* 2008; 159: 628-32.
7. Tan SR, Tope WD. Pulsed dye laser treatment of rosacea improves erythema, symptomatology, and quality of life. *J Am Acad Dermatol* 2004; 51: 592-9.
8. Vora GK, Gupta PK. Intense pulsed light therapy for the treatment of evaporative dry eye disease. *Curr Opin Ophthalmol* 2015; 26: 314-8.
9. Wat H, Wu DC, Rao J, Goldman MP. Application of intense pulsed light in the treatment of dermatologic disease: a systematic review. *Dermatol Surg* 2014; 40: 359-77.
10. Lacey N, Delaney S, Kavanagh K, Powell FC. Mite-related bacterial antigens stimulate inflammatory cells in rosacea. *Br J Dermatol* 2007; 157: 474-81.
11. Prieto VG, Sadick NS, Lloreta J *et al.* Effect of intense pulsed light on sun-damage human skin, routine, and ultrastructural analysis. *Lasers Surg Med* 2002; 30: 82-5.
12. Fitzpatrick TB. The validity and practicality of sun-reactive skin types I through VI. *Arch Dermatol* 1988; 24: 869-71.
13. Dell SJ. Intense pulsed light for evaporative dry eye disease. *Am J Ophthalmol* 2017; 11: 1167-73.
14. Schroeter CA, Haaf-von Below S, Neumann HA. Effective treatment of rosacea using intense pulsed light systems. *Dermatol Surg* 2005; 31: 1285-9.

Propuesta de una nueva metodología para la evaluación y cuantificación de la incapacidad generada por el deterioro del campo visual

Roberto Borrone

Servicio de Oftalmología, Cuerpo Médico Forense de la Justicia Nacional, Corte Suprema de Justicia de la Nación, Buenos Aires, Argentina

Recibido: 18 de febrero de 2019

Aprobado: 20 de marzo de 2019.

Correspondencia

Prof. Dr. Roberto Borrone
Coronel Díaz 2333 Piso 2 "B"
(1425) Buenos Aires.
rborrone@intramed.net

Oftalmol Clin Exp (ISSN 1851-2658)
2019; 12 (2): 55-66.

Resumen

Objetivo: Presentar una nueva metodología para evaluar y cuantificar la incapacidad generada por el deterioro del campo visual. Se incluye su aplicación en tres pacientes a modo de ejemplo.

Material y método: Se evalúa el campo visual de cada ojo por separado y luego en situación de visión binocular utilizando un programa supraumbral de perimetría estática computarizada (programa de detección 81 de campo completo; Humphrey 740 HVFA II, Carl Zeiss Meditec, Dublin, CA, Estados Unidos). En el estudio binocular se emplea la corrección óptica de visión cercana en ambos ojos y el control de la fijación se realiza por pantalla centrada en el mejor ojo desde el punto de vista funcional y estructural. Si la condición es similar en ambos ojos, se centra el ojo dominante. Cada punto investigado tiene un puntaje funcional de 6 puntos dentro de los 10° centrales, un punto en la periferia inferior y 0.50 puntos en la periferia superior. Para calcular el porcentaje de incapacidad se aplica la fórmula de la American Medical Association (AMA): $\text{puntaje funcional perdido en el ojo derecho} \times 1 + \text{puntaje funcional perdido en el ojo izquierdo} \times 1 + \text{puntaje funcional perdido en el campo visual binocular} \times 3 / \text{dividido por } 5$.

Resultados: Al comparar con la metodología actual, el valor final de incapacidad es menor con la metodología propuesta cuando los defectos de los campos monoculares se compensan binocularmente por áreas indemnes del ojo congénere que se corresponden espacialmente.

Conclusiones: Con la metodología propuesta se obtienen valores finales de incapacidad que reflejan con mayor fidelidad la situación de los pacientes en binocularidad.

Palabras clave: campo visual binocular, incapacidad visual.

Agradecimiento

Al Sr. Sergio Epelbaum por sus valiosas observaciones al procesar las imágenes.

A new methodology proposed for the evaluation and quantitation of disability generated by visual field impairment

Abstract

Objective: To describe a new methodology for the evaluation and quantitation of disability caused by visual field loss. Its implementation in three patients is included as an example.

Material and method: The visual field of each eye is examined separately first and then under binocular viewing conditions with a suprathreshold program of computerized static perimetry (Full field 81-point screening program; Humphrey 740 HVFA II, Carl Zeiss Meditec, Dublin, US). For binocular examination, near vision optical correction of both eyes is used, while fixation control is performed by a screen centered on the best eye – from the functional and structural points of view. If the condition is similar in both eyes, the dominant eye is centered. Each point examined has a functional score of 6 points within the central 10 degrees, one point at the lower periphery and 0.50 points at the upper periphery. The disability rate is calculated by using the American Medical Association (AMA) formula: functional loss score of the right eye x 1 + functional loss score of the left eye x 1 + functional loss score in the binocular visual field x 3 / divided by 5.

Results: If the final value of disability as obtained with the current methodology is compared with that obtained by using the methodology proposed here, this value is lower with the latter when monocular visual field defects are compensated for binocularly by spatially corresponding undamaged areas of the fellow eye.

Conclusions: Final values obtained with the methodology proposed here reflect the situation of patients in binocular viewing more accurately.

Key words: binocular visual field, visual disability.

Proposta de uma nova metodologia para a avaliação e quantificação da incapacidade gerada pela deterioração do campo visual

Resumo

Objetivo: Apresentar uma nova metodologia para avaliar e quantificar a incapacidade originada pelo

desgaste do campo visual. Inclui-se sua aplicação em três pacientes a modo de exemplo.

Material e método: Avalia-se o campo visual de cada olho por separado e logo em situação de visão binocular com um programa supra umbral de perimetria estática computadorizada (programa de detecção 81 de campo completo; Humphrey 740 HVFA II, Carl Zeiss Meditec, Dublin, USA). No estudo binocular se emprega a correção óptica de visão próxima em ambos os olhos e o controle da fixação se realiza por tela centrada no melhor olho desde o ponto de vista funcional e estrutural. Se a condição é semelhante em ambos os olhos, se centra o olho dominante. Cada ponto investigado tem uma pontuação funcional de 6 pontos dentro dos 10° centrais, um ponto na periferia inferior e 0.50 pontos na periferia superior. Para calcular a percentagem de incapacidade se aplica a fórmula da American Medical Association (AMA): pontuação funcional perdida no olho direito x 1 + pontuação funcional perdida no olho esquerdo x 1 + pontuação funcional perdida no campo visual binocular x 3 / dividido por 5.

Resultados: Ao comparar com a metodologia atual, o valor final de incapacidade é menor com a metodologia proposta quando os defeitos dos campos monoculares se compensam binocularmente por áreas íntegras do olho congénere que se correspondem espacialmente.

Conclusões: Com a metodologia proposta se obtém valores finais de incapacidade que refletem com maior fidelidade a situação dos pacientes em binocularidade visual.

Palavras chave: campo visual binocular, incapacidade visual.

Introducción

Las dos funciones visuales básicas son la agudeza y el campo visual. Tanto en el caso de la agudeza visual (AV) como del campo visual (CV), su evaluación monocular es importante a los efectos diagnósticos y asistenciales. En el caso particular del CV, la evaluación binocular desde la perspectiva funcional —y a los efectos de evaluar y cuantificar incapacidad— es aún más importante que la agudeza visual debido a que las áreas preservadas del CV de un ojo pueden compensar determinadas área perdidas en el CV del ojo congénere y viceversa. Este es el

correlato funcional de la amplia superposición existente entre los CV de ambos ojos (en el CV binocular central), producto de la evolución de las especies que ha llevado a las órbitas a una posición cada vez más frontal, con su consecuencia funcional: la estereopsis.

Además, las distintas áreas del CV tienen diferente jerarquía funcional. En líneas generales el campo visual central tiene mayor jerarquía funcional que el periférico y el campo periférico inferior mayor que el superior. A pesar de estas consideraciones fisiológicas y del consenso que existe internacionalmente al respecto, en nuestro país se sigue evaluando la incapacidad generada por el deterioro del CV sin considerar la visión binocular de la vida diaria y sin tener en cuenta la distinta jerarquía funcional de las áreas que componen el CV¹⁻². Esto conduce a una valoración y cuantificación que no se corresponde con la realidad.

La mayoría de los programas de perimetría computada automática que se utilizan con una finalidad clínico-asistencial se limitan a estudiar los 30° centrales del CV. En el estudio funcional del CV para evaluar incapacidad, los expertos y la bibliografía científica han llegado a un consenso: extender el estudio perimétrico hasta los 60°³.

Básicamente se han diseñado 2 estrategias para evaluar el CV binocular. Por un lado, programas específicos que directamente permiten estudiar la visión binocular. Por el otro, a partir de un estudio convencional monocular del CV de cada ojo, estimar el CV binocular mediante alguna de las siguientes opciones: 1) grillas de cuantificación transparentes superpuestas sobre los gráficos del CV de cada ojo; 2) programas computacionales que efectúan una integración de los valores del estudio monocular generando un gráfico del CV binocular estimado.

El objetivo del presente estudio ha sido desarrollar un nuevo método para evaluar y cuantificar la incapacidad resultante del deterioro del campo visual (incluyendo su estudio binocular) utilizando un programa supraumbral disponible en los equipos habitualmente usados en oftalmología asistencial.

Materiales y método

Diseño y población

Se desarrolló una nueva metodología para evaluar y cuantificar la incapacidad generada por el campo visual. Esta incluye, además del estudio de cada ojo, una nueva estrategia para evaluar el campo visual binocular. Se presenta su aplicación a modo de ejemplo en tres pacientes con diferentes patologías oftalmológicas. Tras explicarles la finalidad del estudio y obtener su consentimiento se les efectuó el CV en cada ojo por separado y posteriormente en forma binocular. Se realizó el cálculo del porcentaje de incapacidad según la nueva metodología propuesta y se compararon los resultados obtenidos con la metodología vigente.

Se utilizó el programa de detección 81 de campo completo (estrategia supraumbral) del perímetro Humphrey 740 II (Carl Zeiss, Meditec, Dublin, CA, Estados Unidos). Se evaluaron inicialmente los CV monoculares según la metodología habitual y posteriormente se evaluó el CV binocular, con el mismo programa de detección 81 utilizando el protocolo que se describe a continuación.

Protocolo de estudio del campo visual binocular

1. Control de fijación. Se efectuó centrando en la pantalla de control de fijación al ojo con mejor situación funcional y estructural (considerando agudeza visual corregida y dominancia ocular). En caso de que ambos ojos tuvieran igual agudeza visual y situación estructural, se opta por el ojo dominante. Durante el testeo automático de fijación que realiza el programa se anula la función de monitoreo automático debido a que el paciente está en situación binocular, por lo que el programa no detectará la mancha ciega fisiológica. El control lo realiza el operador por intermedio de la pantalla auxiliar de monitoreo de la fijación y advierte al paciente para que retome la fijación si durante el examen detecta algún descentrado de la pupila.

2. Corrección óptica y desarrollo del estudio. La primera fase del estudio binocular (área central) se evaluó con la corrección de cerca (utilizando los anteojos de lectura del propio paciente




Figura 1. Geometría del programa supraumbral 81 de detección de campo completo y las tres áreas según jerarquía funcional. A) Área central. B) Área periférica inferior. C) Área periférica superior.

previo control de la refracción) o en su defecto colocando la corrección en una montura o armazón de prueba preferentemente modelo “medio ojo” o “semimontura”, con espesor reducido en el soporte de los probines. Se interrumpe el estudio (manteniendo la presión del pulsador) cuando los puntos investigados llegan a 54. Posteriormente, se quita la corrección óptica y se continúa (tal como se procede con la técnica monocular habitual).

Método para calcular el deterioro funcional del CV y la incapacidad que genera

Desde el punto de vista funcional distinguimos tres áreas en el gráfico impreso del CV. Una central (hasta los 10°), una periférica inferior y otra periférica superior (fig. 1). Estas zonas tienen diferente jerarquía funcional y se le asigna un puntaje diferente, como se explica a continuación.

1. El área central tiene un puntaje total de 48 puntos dado que según la geometría del programa se investigan dos puntos en cada cuadrante central y a cada punto se le asigna un puntaje funcional de 6. Siguiendo el mismo concepto funcional de la American Medical Association (AMA), se buscó que el puntaje total del área central sea lo más cercano posible al 50% del puntaje funcional total de todo el CV.

2. El área periférica inferior tiene un puntaje total de 38 puntos funcionales. Esto se debe a que

la geometría del programa investiga 38 puntos en ese sector (19 en cada cuadrante) y a cada punto investigado se le asigna un punto.

3. El área periférica superior tienen un puntaje total de 17,50 puntos funcionales. Esto se debe a que la geometría del programa investiga 35 puntos en esa zona (17 en un cuadrante y 18 en el contralateral) y a cada punto se le asigna 0.50 puntos funcionales.

Asignación de puntaje en CV monocular

El puntaje funcional total de cada CV monocular es de 103.5 puntos. De acuerdo con lo explicado, al sector central se le asignan 48 puntos y 55.5 al periférico. La diferencia respecto de un valor total teórico ideal de 100 (50 el sector central y 50 el sector periférico) se debe a la adaptación del método a la geometría de un programa supraumbral de detección de campo completo ya disponible en los equipos utilizados en la oftalmología asistencial (HVF 740i).

Asignación de puntaje en CV binocular

El puntaje funcional total del CV binocular es de 106 puntos, dado que al resultado impreso se le deben agregar tres puntos topográficos ubicados a 60 grados temporal que no son investigados en el estudio en situación de binocularidad (porque es un programa monocular), pero que ya fueron explorados previamente en la periferia temporal del estudio monocular del ojo congénere al seleccionado para controlar la fijación en el estudio binocular. Estos tres puntos tienen un valor funcional total de 2,5 puntos dado que uno está ubicado en el área periférica superior (0,5 puntos funcionales) y los otros dos en el área periférica inferior (2 puntos funcionales).

Fórmula de cálculo de incapacidad

Se aplica la fórmula utilizada por la AMA. En ella, en el valor final, la capacidad funcional del CV binocular tiene un “peso” del 60%, en tanto que el “peso” funcional del CV de cada ojo es del 20%. Para simplificar el cálculo se propone aplicar esta fórmula considerando directamente

el puntaje funcional perdido del CV de cada ojo y del CV binocular. La fórmula es la siguiente: (puntaje funcional perdido en el OD x 1 + puntaje funcional perdido en el OI x 1 + puntaje funcional perdido en el estudio binocular x 3) / 5. El valor obtenido representa el porcentaje de incapacidad global generada por el deterioro del CV.

Resultados

Se presentan a continuación tres casos a modo de ejemplo y los cálculos de incapacidad comparando el método propuesto respecto de la metodología vigente.

Paciente 1. Varón de 60 años. Agudeza visual (AV) corregida: ojo derecho (OD) 8/10 (+0,50 D); ojo izquierdo (OI) 6/10 (-0,50 D). Antecedentes de hipertensión arterial, diabetes tipo II y glaucoma. Biomicroscopía: papilas 0.5, angiopatía esclero-hipertensiva grado I. Los resultados del CV monocular y binocular se observan en la figura 2.

El CV *del OD* (fig. 2a): el área central normal; el área periférica superior con una pérdida de 18 puntos topográficos (equivale a 9 puntos funcionales); y en el área periférica inferior, una pérdida de 10 puntos topográficos (equivale a 10 puntos funcionales). Total de puntos funcionales perdidos: 19. El CV *del OI* (fig. 2b) presenta: área central normal; área periférica superior con pérdida de 8 puntos topográficos (equivale a 4 puntos funcionales); y área periférica inferior con pérdida de 5 puntos topográficos (equivale a 5 puntos funcionales). Total de puntos funcionales perdidos: 9.

El CV *binocular* (fig. 2c) realizado con monitoreo de fijación en ojo derecho presenta: área central normal; área periférica superior con pérdida de 9 puntos (equivale a 4,5 puntos funcionales) y área periférica inferior normal. Nota: no hay puntos perdidos en el CV del OI a 60° temporal. Total de puntos funcionales perdidos: 4,5. Por lo cual se obtiene al aplicar la fórmula: $OD\ 19\ (19 \times 1) + OI\ 9\ (9 \times 1) + \text{campo bilateral}\ 13,5\ (4,5 \times 3) / 5 = 41,5 / 5 = 8,30\%$ de incapacidad, que es el resultado con la metodología propuesta. El grado de incapacidad con la metodología vigente sería de 22,36%. Por lo tanto, la diferencia entre ambos métodos es del 14,06%.

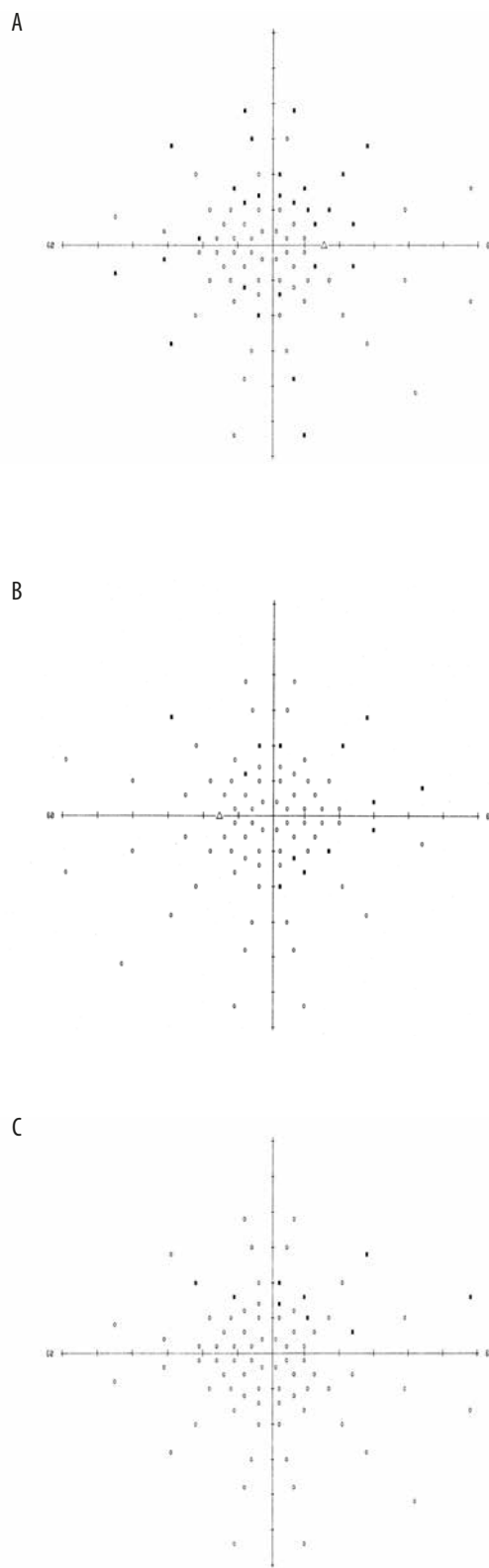


Figura 2. Resultados del campo visual del ojo derecho (A), del ojo izquierdo (B) y binocular (C) del primer caso.

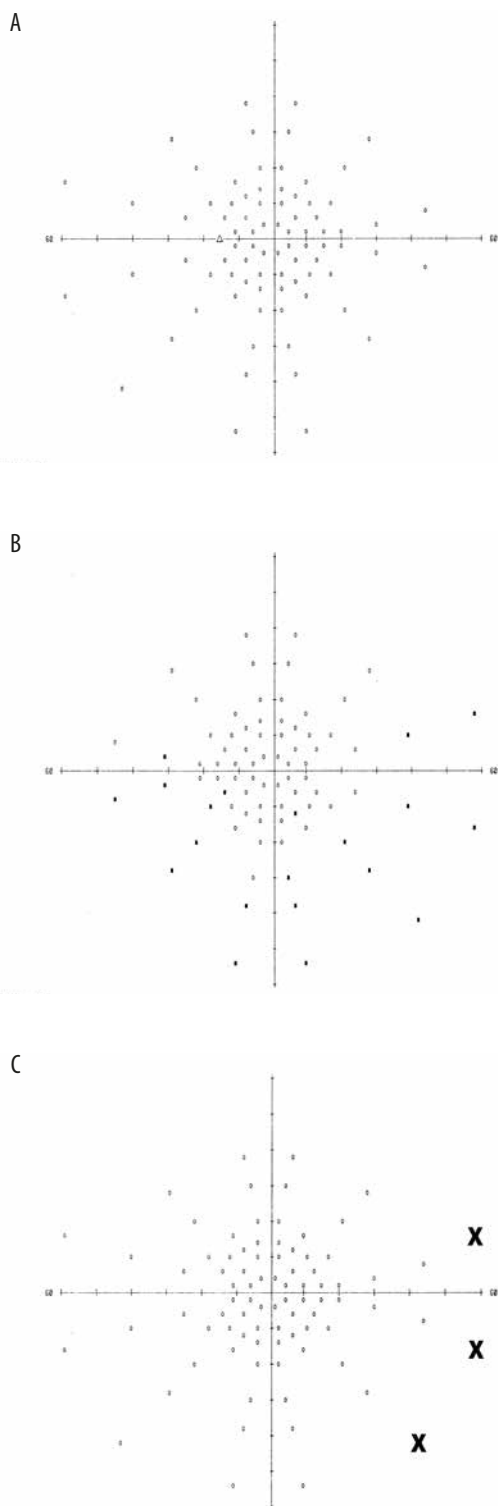


Figura 3. Resultados del campo visual del ojo derecho (A), del ojo izquierdo (B) y binocular (C) del segundo caso. Los tres puntos perdidos en "X" son los agregados correspondientes a la periferia temporal derecha.

Paciente 2. Varón de 63 años. AV corregida: OD 3/10 (+1,0 D -5,0 D a 131°); OI: 10/10 (-0,75 D a 75°). Antecedente de trauma laboral en ojo derecho. Rotación de córnea; implante de lente intraocular e implante Morcher para lesiones segmentarias del iris; leucomas. Los resultados del CV monocular y binocular se observan en la figura 3.

El CV del OI (fig. 3a) es normal (en este paciente se optó por comenzar el estudio por el mejor ojo). El CV del OD presenta: área central normal; área periférica superior con pérdida de 3 puntos topográficos (equivalen a 1,5 puntos funcionales) y el área periférica inferior tiene pérdida de 17 puntos topográficos (equivale a 17 puntos funcionales). Total de puntos funcionales perdidos: 18,5.

El CV binocular (con monitoreo de fijación del ojo izquierdo) es normal, pero se agregan los tres puntos en sector temporal derecho a 60° no vistos en el campo del OD y no investigados en el estudio binocular. Total de puntos funcionales perdidos: 2,5.

Fórmula: ojo derecho 18,5 (18,5 x 1) + ojo izquierdo 0 (0 x 1) + CV binocular 7,5 (2,5 x 3)/5 = 26/5 = 5,20% de incapacidad con el método propuesto. La incapacidad con la metodología vigente: 9,48%. Diferencia entre ambos métodos: 4,28%.

Paciente 3. Varón de 62 años con antecedentes generales de hipertensión arterial, trasplante renal y diabetes tipo II. A nivel oftalmológico: neuropatía óptica izquierda y angiopatía esclero-hipertensiva grado II. La AV corregida en OD: 8/10 (-1,50 D -0,50 D a 80°) y en OI: 5/10 (-1,00 D -1,00 D a 70°). Los resultados del CV monocular y binocular se observan en la figura 4.

El CV del OD es normal (fig. 4a).

El CV del OI (fig. 4b) en su área central tiene pérdida de 3 puntos topográficos (equivale a 18 puntos funcionales); el área periférica superior presenta una pérdida de 11 puntos topográficos (equivale a 5,5 puntos funcionales) y en el área periférica inferior se observa una pérdida de 38 puntos topográficos (equivale a 38 puntos funcionales). Total de puntos funcionales perdidos: 61,5.

El CV binocular (fig. 4c) se realizó con monitoreo de fijación en el OI, estando el área central normal; el área periférica superior con pérdida de 2 puntos topográficos (equivale a 1 punto funcional) y el área periférica inferior normal, pero se

agregan 2 puntos perdidos en el sector temporal inferior derecho, a 60°, no vistos en el campo monocular derecho y no investigados en el estudio binocular (equivale a 2 puntos funcionales). Total de puntos funcionales perdidos: 3.

Fórmula: ojo derecho $0 (0 \times 1) +$ ojo izquierdo $61,5 (61,5 \times 1) +$ CV binocular $9 (3 \times 3) / 5 = 70,5 / 5 = 14,10\%$ de incapacidad con el método propuesto, y de $24,60\%$ con la metodología vigente (diferencia del $10,50\%$).

El tiempo promedio de examen total fue de 12 minutos (incluye los dos estudios monoculares y el binocular).

Discusión

En toda investigación vinculada con la evaluación y la cuantificación de la incapacidad generada por el sistema visual es fundamental tener claramente definida la diferencia entre “funciones visuales” y “visión funcional”. Las funciones visuales reflejan cómo funcionan nuestros ojos; en tanto que la visión funcional expresa cómo “funciona” o se desenvuelve una persona en actividades dependientes de su visión⁴. Los programas de perimetría automática computada de evaluación clínica del CV se limitan, en general, al estudio de los 30° centrales dado que es el área de mayor importancia diagnóstico- asistencial. A los efectos de la evaluación funcional del CV desde la perspectiva de la valoración de la incapacidad, lo recomendable (en esto hay consenso en la bibliografía mundial) es una evaluación que se extienda hasta los 60°.

Recordemos que en el eje horizontal del CV binocular hay 120° de superposición de los campos visuales monoculares. Por fuera de estos 120° existe una semiluna temporal en cada extremo lateral del CV que es estrictamente monocular (con su representación cortical en el sector anterior de la cisura calcarina). La evaluación binocular del CV tiene gran relevancia desde la perspectiva funcional a los efectos de calcular una eventual incapacidad dado que las áreas de CV preservadas de un ojo pueden compensar sectores del CV perdidos en el ojo contralateral. El ejemplo más claro está en la compensación binocular del escotoma fisiológico generado por cada papila⁵⁻⁶.

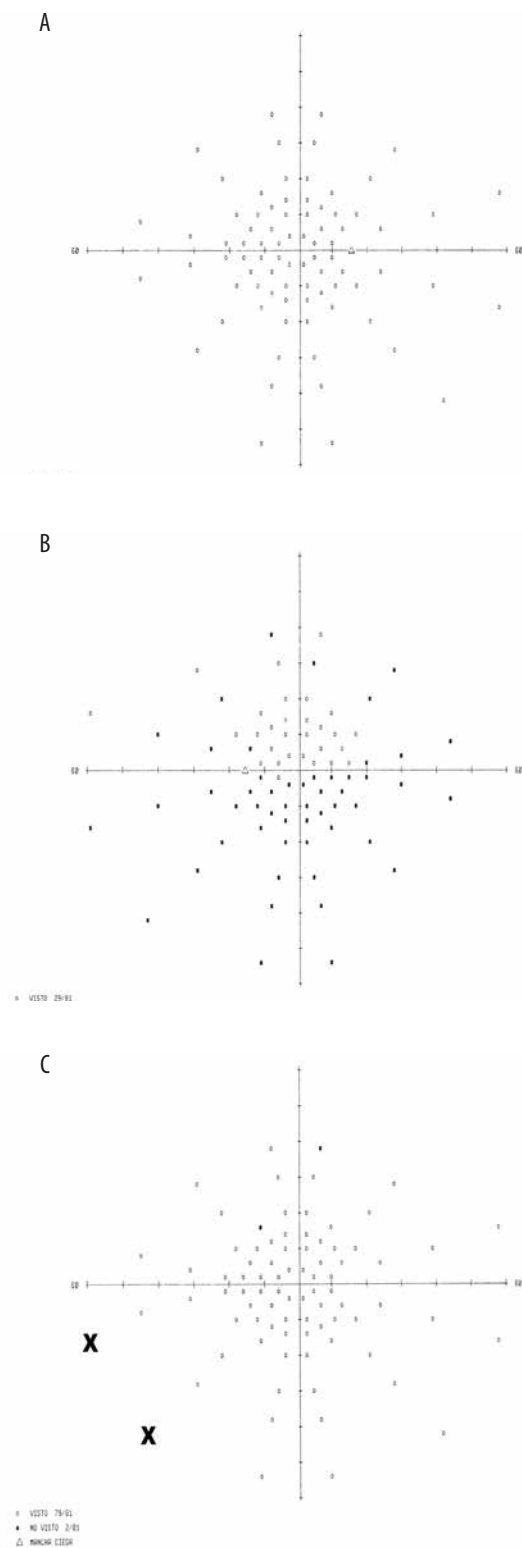


Figura 4. Resultados del campo visual del ojo derecho (A), del ojo izquierdo (B) y binocular (C) del tercer caso. Los dos puntos perdidos en “X” son los agregados correspondientes a la periferia temporal del ojo izquierdo.

Otro concepto fundamental es que la jerarquía funcional no es la misma en todas las áreas del CV. Por lo tanto, la incapacidad generada debe calcularse teniendo en cuenta esas diferencias jerárquicas funcionales. Sobre este concepto han basado sus sistemas de cuantificación tanto Esterman (con su programa de evaluación binocular del CV) como la AMA a través de sus guías sustentadas en los trabajos esenciales de Colenbrander⁷⁻⁸. Los 10 grados centrales del CV tienen una representación cortical que abarca el 50% de la corteza visual primaria. En función de este conocimiento y en coincidencia con el método de la AMA, se estableció en la metodología propuesta en este trabajo que los 10 grados centrales del CV tienen mayor jerarquía funcional que las áreas más periféricas (con una equivalencia del 50% del puntaje funcional total). Paralelamente, las zonas del CV inferior tienen mayor valor funcional que sus correspondientes en el CV superior. El método de la AMA fija un puntaje funcional 50% mayor a las áreas del hemisferio inferior respecto del superior.

En la normativa vigente en la Argentina, la hemianopsia altitudinal inferior genera una incapacidad que duplica a la generada por la hemianopsia altitudinal superior. Con este criterio, en el método propuesto en el presente trabajo, a las áreas estimuladas en el hemisferio inferior se les otorgó un puntaje funcional que duplica al de las áreas del hemisferio superior.

Otro parámetro fundamental a tener en cuenta son los requerimientos para obtener la licencia de conductor establecido por la Unión Europea y otros países respecto del CV⁹. La conducción de vehículos es una de las actividades de la vida diaria en las que el estado funcional del CV adquiere particular importancia. La máxima exigencia para otorgar la licencia está puesta en los 120 grados centrales del eje horizontal. La Agencia del Transporte en Suecia exige que el aspirante a obtener o renovar su licencia de conductor debe tener al menos un CV equivalente a un CV monocular normal¹⁰⁻¹¹. Johnson y Keltner encontraron que los conductores con defectos severos en el CV de ambos ojos tenían el doble de accidentes que los pacientes con campos visuales normales, pero aquellos con pérdida de un campo monocular tenían un índice de accidentes equivalente al del grupo control¹². En un trabajo

posterior de Wood y Troutbeck se encuentra que la monocularidad no afecta significativamente la performance en diversos ítems de la conducción de vehículos. Respecto de la contracción simulada del CV binocular, sólo cuando llegaba hasta los 40 grados, todos los aspectos de la conducción resultaban afectados significativamente¹³.

El estudio del CV con el paciente en situación binocular plantea los siguientes desafíos técnicos:

1. Considerar el *monto de la convergencia* que se genera al estar los dos ojos focalizados en el punto de fijación del perímetro.

2. *El control de la fijación*. Si lo que está centrado en el perímetro es la cabeza del paciente y no el ojo (como ocurre con el programa binocular de Esterman), se pierde la posibilidad del monitoreo de la fijación.

3. *Determinar el programa de perimetría automática a utilizar*. Recordemos que hay dos aspectos básicos en el *software* de todo programa: la geometría y la estrategia. La geometría está definida por el área del CV que se estudia; la cantidad de puntos evaluados y la distribución de esos puntos en el área estudiada. La estrategia es la forma en que se estudia la sensibilidad de cada punto. Básicamente puede ser cualitativa (programas de screening) ó cuantitativa (con sus variantes)¹⁴.

Existen dos abordajes para evaluar el CV binocular:

- a) Programas específicamente diseñados con ese objetivo (por ejemplo: el programa de Esterman incorporado a los equipos Humphrey y otros perímetros)

- b) Estimar el CV binocular a partir de una evaluación monocular realizada con los programas habitualmente utilizados en la oftalmología asistencial.

A su vez, esta estimación se puede efectuar mediante dos alternativas, ya sea con grillas transparentes que se superponen a los gráficos monoculares (por ejemplo el método propuesto en la guía de evaluación de incapacidad de la AMA), o mediante programas computacionales (ejemplo: el programa Progressor desarrollado por el Moorfield Eye Hospital de Londres; UK/Medisoft Ltd., Leeds, UK) para así obtener un CV integrado binocular a partir de los datos de los campos monoculares.

El test de Esterman ha sido incorporado como un programa binocular en los equipos Humphrey (HVFA II; Carl Zeiss Meditec, Dublin, CA) y otros perímetros. Durante el test se presenta un estímulo de tamaño GoldmannIII4e con una estrategia supraumbral, con una intensidad de 10 dB, en una geometría de 120 puntos de testeo cubriendo 130° del CV. Para cuantificar incapacidad se utiliza una grilla que divide el campo binocular en 100 áreas de diferente tamaño según su jerarquía funcional. Cada área representa el 1% del puntaje funcional. Entre las observaciones que se han hecho al test de Esterman es que por la geometría del programa puede no detectar defectos del área central del CV, tiene baja densidad de puntos investigados en el hemisferio superior y carece de control de la fijación.

En el método de la AMA se realiza la evaluación de los campos visuales monoculares con los programas umbral que evalúan hasta los 60 grados. En el gráfico impreso se traza una pseudoisóptera que une los puntos con una sensibilidad igual o mayor a 10 dB. Por fuera de esa pseudoisóptera quedan las zonas escotomatosas. Para efectuar la cuantificación del deterioro se superpone una grilla transparente de acetato a cada gráfico de campo monocular y luego, con los escotomas en cada grilla de cada ojo, esas grillas se superponen para hacer el cálculo del puntaje binocular (considerando aquí los escotomas que ningún ojo compensa). Esta grilla tiene 10 meridianos radiales que parten del punto central y se extiende hasta los 60 grados periféricos. En total un CV normal tiene 100 puntos. En caso de existir escotomas (áreas por fuera de la pseudoisóptera) se suma el puntaje de esos sub-sectores ocupados por el o los escotomas. El puntaje de ese CV surge de restarle a 100 el puntaje de las áreas escotomatosas. Se procede así con cada CV monocular y con la superposición binocular de ellos. La fórmula final es: $(\text{puntaje del CV ojo derecho} + \text{puntaje del CV ojo izquierdo} + \text{puntaje del campo binocular} \times 3) / 5$. Es decir que el “peso” (en la cifra final del puntaje) del CV binocular es del 60% en tanto que el puntaje de cada campo monocular representa el 20%.

En 1998, Crab y colaboradores describieron un método denominado “CV integrado” (IVF, según su sigla en inglés). El IVF realiza una estimación

del CV binocular central a partir de los datos obtenidos de los campos visuales monoculares. Se basa en detectar los mejores valores de sensibilidad en áreas correspondientes del CV de ambos ojos. Nelson-Quigg y colaboradores demostraron que los resultados comparados entre el método IVF y el de Esterman mostraban valores similares¹⁵⁻¹⁷. Se han evaluado cuatro modelos de predicción de la sensibilidad binocular:

- 1) el denominado mejor ojo (*best eye*), basado en los valores del ojo con mejor sensibilidad;
- 2) el método del ojo promedio (*average eye*) con predicciones basadas en la sensibilidad promedio entre los dos ojos en cada punto del CV;
- 3) el método de la mejor localización (*best location*) con predicciones basadas en la mayor sensibilidad de cada ojo en cada punto del CV (modelo utilizado por Crabb en test supraumbral-7-);
- 4) el método de la sumación binocular (*binocular summation*) basando la predicción en la suma binocular de la sensibilidad de los ojos en cada localización.

Los métodos que ofrecen la mejor predicción de la sensibilidad del CV binocular son la suma binocular y la mejor localización. Según el modelo usado se predice un 25% a 40% de aumento en la sensibilidad para la visión binocular comparada con la visión monocular, asumiendo que las sensibilidades de los dos ojos son similares. La evidencia científica sugiere que el sistema IVF sería un test superior al de Esterman en la evaluación de aptitud para la conducción de vehículos. En cuanto a la relación entre el mejor ojo y el sistema IVF para determinar incapacidad visual, hay evidencia significativa que muestra que el CV del mejor ojo tiene un buen correlato con el IVF MD¹⁸. Esto se contrapone con los resultados obtenidos previamente por Asaoka, Crabb y colaboradores, quienes concluyeron que los índices monoculares como el MD del mejor ojo generan la impresión que la pérdida del CV es más acentuada que la resultante en visión binocular, y que este efecto es más pronunciado en pacientes con defectos avanzados del CV¹⁹.

Respecto de la dominancia ocular y su influencia en el “input” de la información visual en la situación habitual de visión en binocularidad, se ha detectado que la performance es mejor utili-

zando el ojo dominante, sugiriendo que este ojo tiene prioridad en el procesamiento visual²⁰. Sobre la base de estos conocimientos, el objetivo del presente trabajo fue desarrollar una metodología de evaluación del CV que incluya la visión binocular (tal como ocurre en la vida real) y que se pueda realizar con los programas habitualmente disponibles en los perímetros computarizados automáticos utilizados en la oftalmología asistencial, sin necesidad de disponer de un *software* especial. La metodología que se propone en este trabajo consiste en realizar el estudio del paciente en dos fases consecutivas: la fase inicial consiste en la evaluación de cada ojo por separado y la fase siguiente se realiza con el paciente en situación binocular. Se utiliza en ambas fases un programa supraumbral disponible en los equipos empleados en la oftalmología asistencial. Los aspectos técnicos más destacados del método propuesto son los que se mencionan a continuación.

1. Con la metodología propuesta se está evaluando el sector del CV de superposición binocular (120 grados en el eje horizontal). En el radio vertical superior se evalúa hasta los 40 grados y en el vertical inferior, hasta los 55 grados.

2. Respecto de la utilización de un programa supraumbral, desde la perspectiva pericial —a diferencia del abordaje asistencial— se puede prescindir del estudio de sutiles cambios en el umbral de sensibilidad de cada punto del CV, para lo cual resulta más adecuado y rápido el análisis mediante un programa supraumbral. Se debe recordar que el tiempo de estudio en los tests psicofísicos es una variable importante en la fiabilidad del resultado.

3. Un aspecto fundamental es la geometría de los programas de perimetría computada. El programa de detección 81 fue seleccionado por dos motivos fundamentales: a) su geometría de puntos investigados en los cuatro cuadrantes presenta una aceptable simetría (sólo hay una diferencia de un punto en el sector periférico superior entre el cuadrante nasal y temporal), y b) por la cantidad de puntos investigados —81— (por lo cual tiene un tiempo de ejecución reducido: 4 minutos en promedio. Es importante tener en cuenta para la cuantificación binocular que la geometría de los estudios monoculares tienen coincidencia perfecta sólo si se rota en el eje vertical el gráfico de uno

de los ojos y luego se lo superpone al otro (imagen especular). Cuando se superponen los gráficos sin rotar a uno de ellos se notará que hay 15 puntos que no coinciden topográficamente; sin embargo 12 de ellos son muy próximos (comparando los campos monoculares) y sólo 3 puntos en la periferia temporal no han sido investigados por la geometría del estudio del ojo utilizado para controlar la fijación. Este es el motivo por el cual el resultado en estos tres puntos es incorporado al análisis binocular (figs. 3c y 4c puntos en “X”).

4. Comparativamente, el programa de detección 120 tiene una geometría asimétrica y un mayor tiempo de examen, en tanto que el programa 246 tiene una gran densidad y simetría de puntos investigados pero, por contrapartida, el tiempo promedio de ejecución es excesivamente prolongado.

5. Si se compara con el método de Esterman, el método propuesto tiene tres ventajas: a) una mejor geometría en cuanto a la distribución de puntos investigados, b) la posibilidad de controlar la fijación y c) disponer de los campos monoculares antes de efectuar el estudio binocular.

6. Respecto de la estrategia que ofrece la AMA, la ventaja con el método propuesto es que el CV binocular se evalúa directamente en la segunda fase, luego de los estudios monoculares, por lo que no es necesario realizar una estimación y cuantificación del campo binocular mediante la superposición de los campos visuales monoculares utilizando una grilla de cálculo.

7. En cuanto a la metodología de la estimación del CV binocular a partir del estudio monocular (denominada CV integrado o IVF), con el método propuesto se evita tener que disponer de un *software* especial para integrar la información de los campos visuales monoculares.

8. En la evaluación binocular el criterio de selección del ojo a controlar en el monitor de fijación se fundamenta en la importancia funcional del “mejor ojo” y/o del “ojo dominante”, analizada previamente.

9. Respecto de la metodología actualmente vigente, no es necesario multiplicar el resultado por la constante 0.25 para convertir al porcentaje de pérdida del CV en porcentaje de incapacidad global. Esto se debe a que se evalúa la pérdida fun-

cional y no el porcentaje de superficie perdida del CV. Al igual que en el método de la AMA, la pérdida funcional se la equipara directamente como porcentaje de incapacidad global. La diferencia es que el método de la AMA equipara estos valores (deterioro funcional de CV con incapacidad general) hasta un nivel de deterioro funcional visual del 50% (según agudeza y CV). A partir de ese valor aplica una tabla en la que se reduce progresivamente el impacto en la incapacidad global. Por ejemplo, a un deterioro de la visión funcional del 100% le corresponde una incapacidad global del 85%, basándose en que una persona con deterioro visual profundo o incluso ciega dispone de recursos tecnológicos que le permiten tener una determinada capacidad y no una incapacidad total.

10. A diferencia de la metodología vigente en la Argentina, tampoco es necesario multiplicar al resultado final por la “constante de binocularidad (x 1,5)” debido a que con el método propuesto se está incluyendo la evaluación binocular del CV.

11. Contracción concéntrica bilateral hasta los 10° centrales: el valor que se obtiene con el método propuesto (55%) es moderadamente superior al fijado por la AMA (50%). El criterio de la AMA es que la incapacidad generada por una pérdida concéntrica del CV hasta los 10° centrales equivale a la incapacidad generada por una agudeza visual corregida de 20/200 en cada ojo que, según sus tablas, es precisamente del 50%.

En síntesis, en la metodología propuesta se plantean cuatro grandes modificaciones respecto de la normativa vigente (a los efectos de evaluar y cuantificar incapacidad): 1) la evaluación del CV, además del estudio monocular, incluye una evaluación con el paciente en situación de visión binocular; 2) la cuantificación de la incapacidad considera la diferente jerarquía funcional de las distintas áreas del CV; 3) la utilización de la fórmula de la AMA para evaluar la incapacidad. Con ella se le da un “peso” funcional significativo al CV binocular (60%) respecto de un 20% para cada campo monocular; 4) se extiende periféricamente para todos los casos el área de análisis del CV. La normativa vigente considera para la mayoría de los casos una evaluación hasta los 40 grados (excepto para monoculares y/o actividades de

extrema exigencia campimétrica). Respecto del tiempo de examen, factor muy importante en un test psicofísico, el tiempo promedio total es de 12 minutos (incluye los dos estudios monoculares y el binocular).

Conclusiones

La metodología propuesta es de simple implementación; requiere un programa perimétrico disponible en los equipos habituales; responde a modernos conceptos visuales funcionales (diferente jerarquía funcional de las distintas áreas del CV); refleja la binocularidad de la vida cotidiana y permite realizar el cálculo para la cuantificación de la incapacidad de manera sencilla.

Referencias

1. Argentina. Decreto N° 659/96. *Tabla de evaluación de incapacidades laborales*, aprobado por el Comité Consultivo Permanente el 20/02/1996. Buenos Aires: Ediciones del País, 2003, p. 84.
2. Argentina. Decreto N° 478/98. *Normas para la evaluación, calificación y cuantificación del grado de invalidez de los trabajadores afiliados al Sistema Integrado de Jubilaciones y Pensiones*. Buenos Aires: Ediciones del País, 2001.
3. Impairment of the visual field. The visual system. En: Rondinelli RD (ed.). *Guides to the evaluation of permanent impairment*. 6th ed. Chicago: American Medical Association, 2008, p. 281-319.
4. Colenbrander A, De Laey JJ. *Vision requirements for driving safety with emphasis on individual assessment* [recurso web]: report prepared for the International Council of Ophthalmology at the 30th World Ophthalmology Congress, São Paulo, Brazil, February 2006. San Francisco: International Council of Ophthalmology, 2006. Disponible en: <http://www.icoph.org/downloads/visionfor-driving.pdf> (consulta: marzo 2019).
5. Borrone RN. Valoración de la incapacidad visual: análisis y propuesta de una nueva metodología. En: Lassizuk RA. *Oftalmología medicolegal, laboral y previsional*. Buenos Aires: Quorum, 2003, p. 425-444.

6. Lassizuk RA. *Valoración médicolegal de las incapacidades oftalmológicas en lo civil, laboral y previsional*. Buenos Aires: Ediciones Tribunales, 2016, p. 15-16.
7. Esterman B. Functional scoring of the binocular field. *Ophthalmology* 1982; 89: 1226-34.
8. Colenbrander A. Assessment of functional vision and its rehabilitation. *Acta Ophthalmol* 2010; 88: 163-73.
9. Unión Europea. Commission directive 2009/112/EC of 25 August 2009 amending Council Directive 91/439/EEC on driving licences. En: *Official Journal of the European Union* 2009; 52: 223-227.
10. Ayala M. Comparison of the monocular Humphrey visual field and the binocular Humphrey Esterman visual field test for driver licensing in glaucoma subjects in Sweden. *BMC Ophthalmol* 2012; 12: 35.
11. The Swedish Transport Agency about driving licenses, 2010, 125: 3-6.
12. Johnson CA, Keltner JL. Incidence of visual field loss in 20.000 eyes and its relationship to driving performance. *Arch Ophthalmol* 1983, 101: 371-5.
13. Wood JM, Troutbeck R. Effect of restriction of the binocular visual field on driving performance. *Ophthalmic Physiol Opt* 1992; 12: 291-8.
14. Casiraghi J. Campo visual en examen del paciente y exámenes complementarios. En: Piantoni G, Gómez Ulla F, Martínez Cartier M (dirs.). *Examen del paciente oftalmológico. Exámenes oftalmológicos complementarios*. Salta: Universidad Católica de Salta; Buenos Aires: Consejo Argentino de Oftalmología, 2008, p. 147-192 (Maestría a distancia en Oftalmología; 2).
15. Crabb DP, Viswanathan AC, McNaught AI *et al*. Simulating binocular visual field status in glaucoma. *Br J Ophthalmol* 1998; 82: 1236-41.
16. Crabb DP, Viswanathan AC. Integrated visual fields: a new approach to measuring the binocular field of view and visual disability. *Graefes Arch Clin Exp Ophthalmol* 2005; 243: 210-6.
17. Nelson-Quigg JM, Cello K, Johnson CA. Predicting binocular visual field sensitivity from monocular visual field results. *Invest Ophthalmol Vis Sci* 2000; 41: 2212-21.
18. Arora KS, Boland MV, Friedman DS *et al*. The relationship between better-eye and integrated visual field mean deviation and visual disability. *Ophthalmology* 2013; 120: 2476-84.
19. Asaoka R, Crabb DP, Yamashita T *et al*. Patients have two eyes!: binocular versus better eye visual field indices. *Invest Ophthalmol Vis Sci* 2011; 52: 7007-11.
20. Shneur E, Hochstein S. Eye dominance effects in feature search. *Vision Res* 2006; 46: 4258-69.

Endoftalmitis versus uveítis traumática

María Alejandra Gómez

Servicio de Oftalmología, Hospital Ángel C. Padilla, San Miguel de Tucumán, Argentina.

Recibido: 27 de junio de 2018.

Aceptado: 28 de octubre de 2018.

Correspondencia

Dra. María Alejandra Gómez

Hospital Ángel C. Padilla

Alberdi 550

4000 San Miguel de Tucumán

Teléfono: 0381 412-0554

m.alejandragomez@hotmail.com

Oftalmol Clin Exp (ISSN 1851-2658)

2019; 12 (2): 67-73.

Resumen

Objetivo: Presentar un caso clínico de endoftalmitis con puerta de entrada oculto en ángulo camerular.

Caso clínico: Paciente con antecedente de traumatismo ocular por una rama de cinco días de evolución que al momento de la consulta, en el examen biomicroscópico, presentaba edema corneal, células 4+, hipopión y dos infiltrados algodonosos en iris, sin visualizarse inicialmente lesión corneal o conjuntival penetrante. Ante el diagnóstico diferencial presuntivo de uveítis traumática versus endoftalmitis de etiología a determinar, se realizó radiografía de tórax y analíticas sanguíneas para descartar sífilis, toxoplasmosis y procesos autoinmunes (que resultaran negativo/normal). Por antecedente de trauma vegetal se inició tratamiento con antimicóticos tópicos y sistémicos, antibióticos tópicos y dexametasona intramuscular. A las 72 horas —y tras examen gonioscópico— se descubrió posible puerta de entrada en ángulo camerular. Tras 45 días el tratamiento fue en disminución, recuperando la agudeza visual (10/10) y sin signos de recurrencia.

Conclusión: Ante cuadro inflamatorio intraocular, el antecedente de trauma debe estimular al médico a descartar posible puerta de entrada. El antecedente vegetal debe orientar a patología fúngica. Aun sin certeza inicial, un tratamiento antimicótico precoz puede ayudar a cambiar —como en este caso— la evolución de una patología potencialmente devastadora para el tejido ocular, como lo es la endoftalmitis fúngica.

Palabras clave: uveítis traumática, endoftalmitis fúngica, diagnóstico diferencial, trauma ocular.

Endophthalmitis vs. traumatic uveitis

Abstract

Objective: To present a case of endophthalmitis with a hidden entranceway at the chamber angle.

Clinical case: Patient with a history of ocular trauma caused by a tree branch of five days of evolution presenting with corneal edema, 4+ cells, hypopyon and two cotton-wool spots in the iris according to biomicroscopic examination. No penetrating corneal or conjunctival injuries were found initially. Since presumptive differential diagnosis was either traumatic uveitis or endophthalmitis of unknown etiology, chest x-rays and blood workups were performed to rule out syphilis, toxoplasmosis and autoimmune processes (with negative/normal results). Due to the history of trauma caused by a plant, treatment was initiated with topical and systemic antifungal agents, topical antibiotics and intramuscular dexamethasone. Seventy-two hours later and after gonioscopic examination, a possible chamber angle entrance was found. After 45 days therapy was decreased gradually, with restoration of visual acuity (10/10) and no signs of recurrence.

Conclusion: When faced with an intraocular inflammatory picture, the history of trauma should encourage the physician to rule out any possible entrance into the eye. The history of an injury caused by a plant should be suggestive of a fungal disease. Even in cases with no initial certainty, early antifungal therapy can help change—as in this case—the evolution of a condition with potentially devastating consequences to the ocular tissue, such as fungal endophthalmitis.

Key words: endophthalmitis, traumatic uveitis, fungal endophthalmitis, differential diagnosis, ocular trauma.

Endoftalmite versus uveíte traumática

Resumo

Objetivo: Apresentar um caso clínico de endoftalmite com porta de entrada oculto em ângulo camerular.

Caso clínico: Paciente com antecedente de traumatismo ocular por um ramo de cinco dias de evolução que ao momento da consulta, no exame biomicroscópico, apresentava edema corneano, células 4+, hipópio e dois infiltrados algodonosos em íris, sem visualizar-se inicialmente lesão corneana ou conjuntival penetrante. Ante o diagnóstico diferencial presuntivo de uveíte traumática versus endoftalmite de etiologia a determinar, se realizou radiografia de tórax e análises sanguíneas para descartar sífilis, toxoplasmose e processos autoimunes (que resultaram negativo/normal). Por antecedente de trauma vegetal se iniciou tratamento com antifúngicos tópicos e sistêmicos, antibióticos tópicos e dexametasona intramuscular. Aa 72 horas, e depois de exame gonioscópico, se descobriu possível porta de entrada em ângulo camerular. Trás 45 dias, o tratamento foi em diminuição, recuperando a acuidade visual (10/10) e sem signos de recorrência.

Conclusão: Ante quadro inflamatório intraocular, o antecedente de trauma deve estimular ao médico a descartar possível porta de entrada. O antecedente vegetal deve orientar a patologia fúngica. Ainda sem certeza inicial, um tratamento antifúngico precoce pode ajudar a mudar—como neste caso— a evolução de uma patologia potencialmente devastadora para o tecido ocular, como a endoftalmite fúngica.

Palavras chave: endoftalmite, uveíte traumática, endoftalmite fúngica, diagnóstico diferencial, trauma ocular.

Objetivo

La endoftalmitis es un cuadro grave que ocurre cuando los microorganismos invaden los fluidos y estructuras internas del ojo y pueden evolucionar hacia la pérdida visual permanente¹. La infección puede clasificarse como exógena, que incluye a las endoftalmitis postoperatorias y posttraumáticas o como endógenas, que implica una etiología sistémica infecciosa subyacente².

El objetivo del presente trabajo es presentar un caso clínico de endoftalmitis con puerta de entrada oculto en ángulo camerular y revisar la opción terapéutica realizada.

Caso clínico

Paciente de sexo masculino de 56 años de edad consultó cinco días posteriores a un traumatismo por rama de una planta. Al examen oftalmológico se constató una agudeza visual sin corrección en ojo derecho (OD) de 9/10 y en ojo izquierdo (OI) de 3/10, con corrección en OD de 10/10 y sin mejoría en OI. Al examen biomicroscópico se observó un OD normal, mientras que en OI se halló congestión mixta, pterigión nasal, edema corneal epitelial, células en cámara anterior 4+, infiltrados inflamatorios en ubicación perilimbar superior, hipopión de 1 mm de altura y no se veían signos de traumatismo perforante en ese momento (fig. 1). Al examen del fondo de ojo en el OD no se hallaron alteraciones, mientras que en OI la observación era difícil por opacidad, aunque se constató que la retina estaba aplicada.

A pesar de no visualizarse lesión alguna de traumatismo penetrante, se proponen los diagnósticos de uveítis traumática versus endoftalmitis de etiología a determinar. Debido al antecedente del traumatismo con vegetal se sospechó absceso corneal micótico. Se inició tratamiento con natamicina colirio 1 gota cada hora, gatifloxacina 1 gota cada hora (para cubrir microorganismos más frecuentes), cicloplégicos 1 gota cada 6 horas, itraconazol 200 mg cada 12 horas vía oral y dexametasona intramuscular (IM). Como no había posibilidad de realizar exploración quirúrgica en lo inmediato, se decidió controlarlo a las 24 horas, con buena evolución, disminución del edema corneal y de la reacción inflamatoria. Se citó al paciente a consulta en 48 horas para realizar un cultivo. Al examen, la córnea se presentaba con superficie regular, transparente y sin edema. Se procedió a hacer una gonioscopía para observar con mayor detalle el infiltrado iridiano periférico temporal superior, hallándose un infiltrado inflamatorio algodonoso de bordes indefinidos en ángulo camerular en hora 1 (fig. 2). Inmediatamente a su lado se observó una zona del iris sobreelevada que impresionó haber sido la puerta de entrada de algún cuerpo extraño, el cual no era visible (fig. 3). Se realizó ecografía que reveló una vitritis leve, pero no se constató la presencia de cuerpo extraño intraocular. A los fines

de obtener un diagnóstico etiológico, se procedió a la toma de muestra de cámara anterior en quirófano; se realizó campo quirúrgico, instilación de povidona yodada al 5% tras anestesia tópica, se realizó paracentesis de cámara anterior cerca del exudado superior con aguja de calibre 30 gauges conectada a una jeringa de 1 ml, y mediante aspiración se obtuvo 150 ml de fluido intraocular para su estudio microbiológico.

Durante los días posteriores se mantuvo al paciente con idéntico tratamiento y se indicó la colocación de dexametasona IM cada 72 horas. Al examen microscópico directo del humor acuoso, con tinción de GRAM, se observaron escasas hifas hialinas.

Luego de 45 días de tratamiento se optó por disminuir paulatinamente la medicación. Ambos infiltrados iridianos desaparecieron, al igual que las células en cámara anterior. Se explican al paciente los signos de alarma y se cita a control en 15 días. Al momento del alta, su agudeza visual con corrección era de 10/10 ambos ojos.

Discusión

La endoftalmitis postraumática es una complicación poco frecuente pero importante de los traumatismos oculares perforantes³. En los últimos años se ha informado que la incidencia de endoftalmitis después de un traumatismo de globo abierto está entre 0% y 12%⁴ con tasas tan altas como 35% cuando un cuerpo extraño intraocular está presente⁵. Lo relevante de este caso es que en el momento de ingreso no era visible la puerta de entrada, no presentaba lesión epitelial corneal, solo infiltrados algodonosos en iris y abundante reacción inflamatoria, lo que podría haber sido tomado como uveítis traumática. Aunque la mayoría de las endoftalmitis exógenas son causadas por bacterias Gram-positivas, las infecciones por endoftalmitis fúngicas que involucran lentes o fluidos contaminados y el uso de esteroides después de la intervención quirúrgica se han diagnosticado esporádicamente⁶. La queratitis fúngica causada por hongos filamentosos oportunistas puede eventualmente llegar a los compartimientos internos del ojo, causando

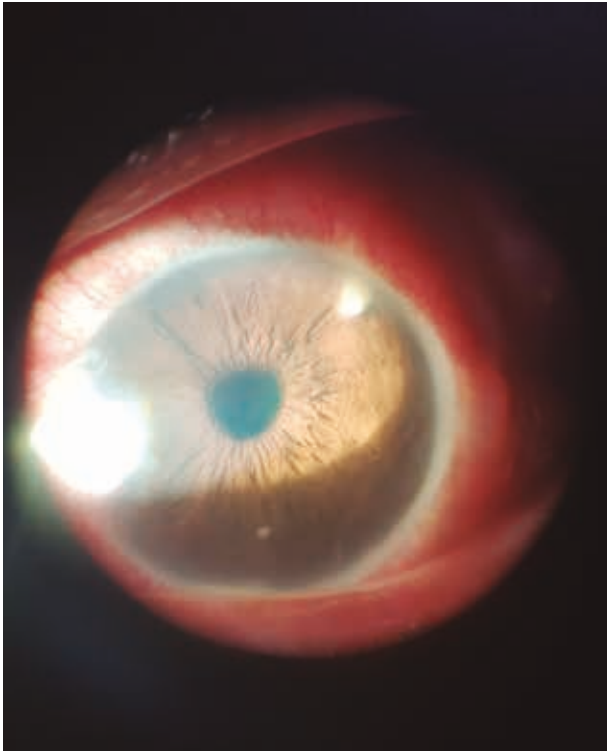


Figura 1. Biomicroscopía hipopión y dos infiltrados alodanosos iridianos.



Figura 2. Goniocospía donde se observa el infiltrado en el ángulo camerular.




Figura 3. Infiltrados alodanosos.

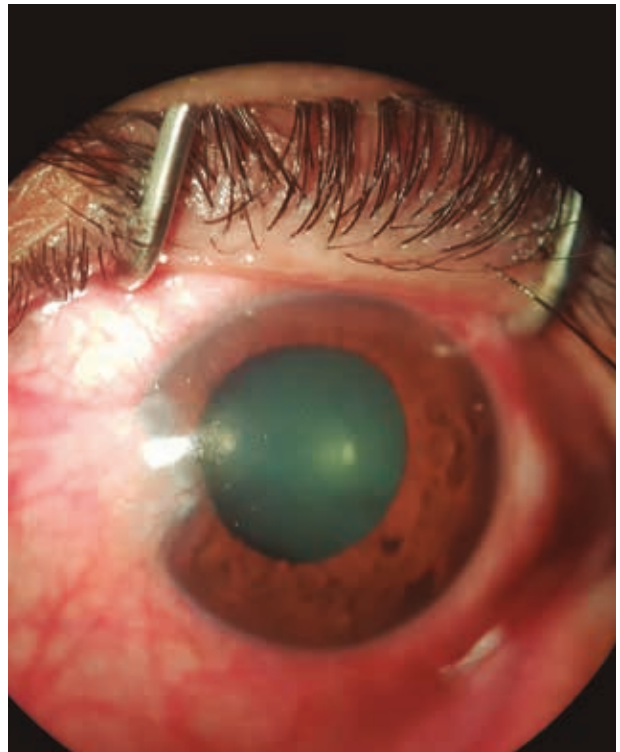

Figura 4. Biomicroscopía luego de 10 días de tratamiento. Se observa congestión mixta, células 2+ ausencia de infiltrados iridianos alodanosos.

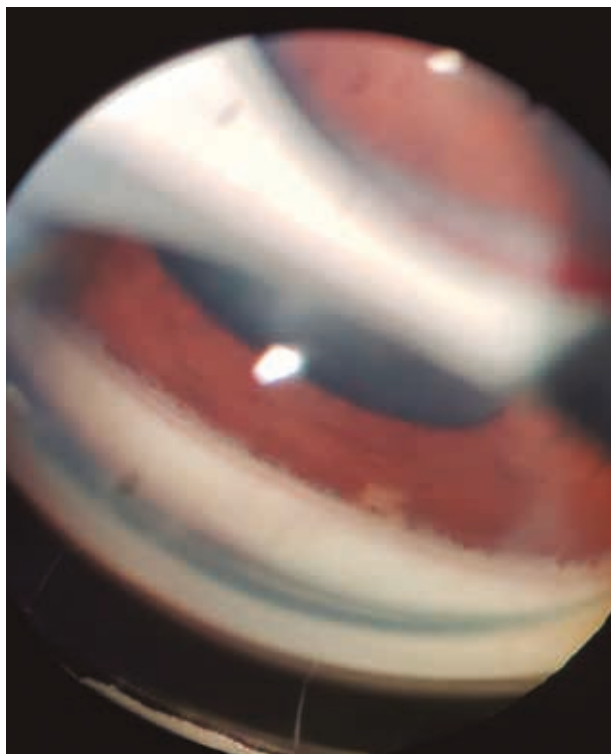


Figura 5. Gonioscopia al momento del alta.

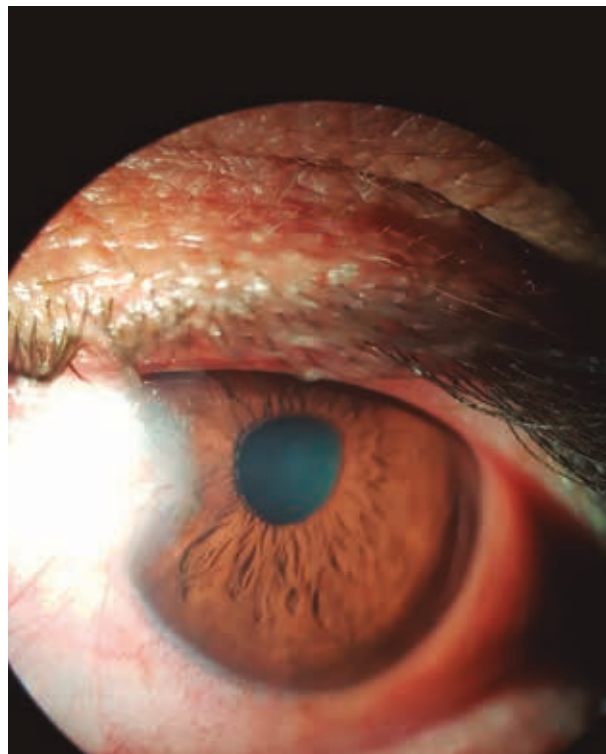


Figura 6. Biomicroscopia a los 45 días del alta.

endofthalmitis⁷. Debido al antecedente de impacto con un elemento de origen vegetal, se sospechó una etiología micótica. En la literatura internacional existen pocos casos publicados de endofthalmitis debidas a *Fusarium*. Hemos encontrado cinco casos de endofthalmitis endógena: dos de ellos en pacientes inmunocompetentes en donde no existía otro órgano afectado y otros tres en pacientes leucémicos⁸.

La queratitis fúngica y sus consecuencias asociadas más graves, como la endofthalmitis, son un importante problema de salud en las regiones rurales de los países tropicales, siendo la prevalencia de estas infecciones mucho mayor en los países de clima cálido⁹. Debido a esto, no se debe pasar por alto la posibilidad de este agente etiológico debido a la gravedad y los resultados visuales pobres de estas infecciones. Aunque *Fusarium spp.* es la principal causa de endofthalmitis micótica exógena secundaria a la queratitis¹⁰, son necesarios varios factores predisponentes,

como traumatismo corneal o alteración de las barreras oculares para que la infección progrese. En el ingreso de este paciente sólo se observaba edema corneal sin lesión epitelial e inflamación severa, no se utilizó corticoide tópico por el antecedente del traumatismo con rama, pensando que el paciente podía tener un absceso micótico, por lo que se optó por dexametasona IM. Al ver a las 48 horas la córnea transparente, los infiltrados plumosos iridianos y la lesión en ángulo camerular fue cuando se llegó al diagnóstico clínico. Se tomó muestra de humor acuoso, conociendo que la identificación puede ser difícil sin experiencia ya que este hongo polimórfico podría identificarse erróneamente o confundirse con hongos filamentosos contaminantes. La endofthalmitis es una infección intraocular destructiva que tiene un pronóstico visual extremadamente pobre, especialmente cuando el género *Fusarium* está involucrado, incluso después del tratamiento antimicótico apropiado. Por lo tanto, se debe

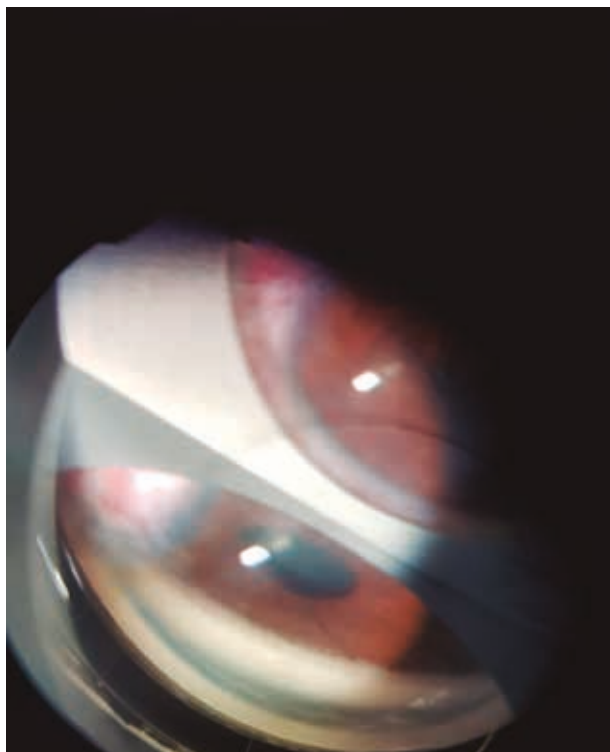


Figura 7. Gonioscopia a los 45 días del alta.

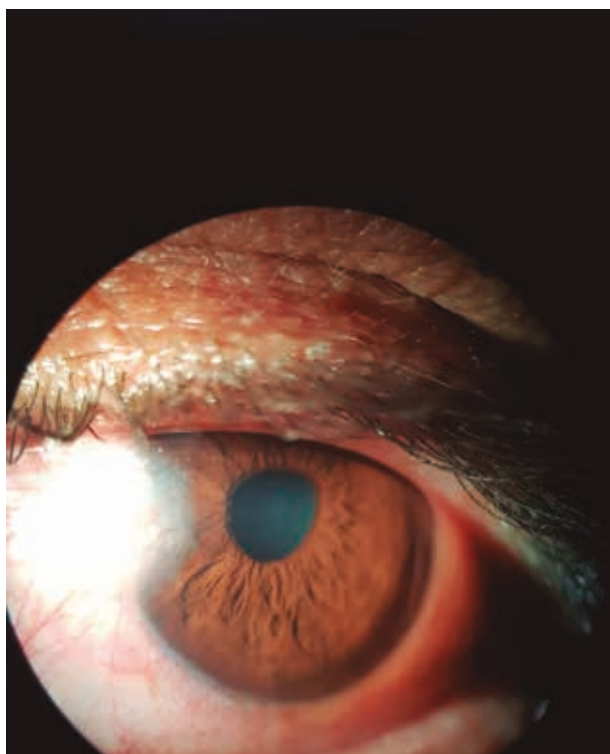


Figura 8. Control a los 45 días.

facilitar la comunicación rápida entre el laboratorio de microbiología y los profesionales en casos de alta sospecha, ya que cualquier retraso en la aplicación del tratamiento adecuado puede tener consecuencias fatales¹¹.

Se considera que puede ser motivo de discusión el tratamiento instaurado. La anfotericina B es actualmente el fármaco antifúngico más eficaz disponible, su uso está restringido debido a su toxicidad local y sistémica, con énfasis en la disfunción renal, que es el efecto secundario tóxico más importante¹²; por eso se optó por la natamicina, que tiene el mismo espectro de acción de anfotericina B y menos toxicidad local. Sin embargo, la capacidad de la natamicina para penetrar en la cavidad vítrea es deficiente, por lo cual se decidió asociarlo a itraconazol, que es activo contra una variedad de hongos y se absorbe bien por vía oral en dosis de 50 a 400 mg diarios. En lo referente a las inyecciones intravítreas, debido a la agudeza visual inicial del paciente, se decidió por dejarlas como opción si se veía que la evolución clínica era desfavorable.

En resumen, el pronóstico de esta severa infección intraocular depende de la gravedad de la infección en la presentación, de la virulencia del organismo, el grado de afectación intraocular y el momento y el modo de las intervenciones. Teniendo en cuenta lo anterior, se requiere de una reacción rápida cuando se sospecha la infección, un tratamiento precoz y combinado de antifúngicos tópicos y sistémicos y, de ser necesario, inyecciones intravítreas de antifúngicos; estas últimas utilizadas con precaución debido a su potencial toxicidad retinal.

Conclusión

Ante cuadro inflamatorio intraocular, el antecedente de trauma debe estimular al médico a descartar posible puerta de entrada. El antecedente vegetal debe orientar a patología fúngica. Aún sin certeza inicial, un tratamiento antimicrobico precoz puede ayudar, como en el caso presentado, a cambiar la evolución de una patología potencialmente devastadora para el tejido ocular, como lo es la endoftalmitis fúngica.

Referencias

1. Shrader SK, Band JD, Lauter CB, Murphy P. The clinical spectrum of endophthalmitis: incidence, predisposing factors, and features influencing outcome. *J Infect Dis* 1990; 162: 115-20.
2. Tamez-Peña A, González-González LA, López-Jaime GR, Rodríguez-García A. Endofthalmitis endógena por *Fusarium spp* en un paciente con onicomycosis: reporte de un caso. *Rev Mex Oftalmol* 2010; 84: 122-6.
3. Fan JC, Niederer RL, von Lany H, Polkinghorne PJ. Infectious endophthalmitis: clinical features, management and visual outcomes. *Clin Exp Ophthalmol* 2008; 36(7):631-6.
4. Li EYM, Chan TCY, Liu ATW, Yuen HKL (2014) Low endophthalmitis rate and absence of sympathetic ophthalmia after open globe injuries: a ten-year review of open globe injury. *J Clin Exp Ophthalmol*, ISSN 2155-9570; 2014; 5.
5. Vaziri K, Schwartz SG, Kishor K, Flynn HW Jr. Endophthalmitis: state of the art. *Clin Ophthalmol* 2015; 9: 95-108.
6. Smith SR, Kroll AJ, Lou PL, Ryan EA. Endogenous bacterial and fungal endophthalmitis. *Int Ophthalmol Clin* 2007; 47: 173-83.
7. Vilela RC, Vilela L, Vilela P *et al.* Etiological agents of fungal endophthalmitis: diagnosis and management. *Int Ophthalmol* 2014; 34: 707-21.
8. Fariña N, Sanabria R, González R, Ramírez L. *Fusarium Sp* como agente de endoftalmitis. *Mem. Inst. Investig. Cienc. Salud (Paraguay)* 2001-02; 1: 69-71.
9. Wykoff CC, Flynn HW Jr, Miller D, Scott IU, Alfonso EC. Exogenous fungal endophthalmitis: microbiology and clinical outcomes. *Ophthalmology* 2008; 115: 1501-7
10. Chhablani J. Fungal endophthalmitis. *Expert Rev Anti Infect Ther* 2011; 9: 1191-201.
11. Barrios Andrés JL, López-Soria LM, Alastruey Izquierdo A *et al.* Endophthalmitis caused by *Fusarium*: an emerging problem in patients with corneal trauma: a case series. *Rev Iberoam Micol* 2018; 35: 92-6.
12. Serracarbassa PD, Serracarbassa LL, Rodrigues LD. Antibióticos intravítreos. *Arq Bras Oftalmol* 2003; 66: 527-30.

Asociación entre el síndrome de Stevens-Johnson y el uso de carbamazepina

Guillermo Badía, Martín Balbarrey, Martín Battauz, María Eugenia Bertorello, Marian Gumiy, Carolina Reyt, Fernando Roman, Adrián Ortiz

Hospital Provincial Dr. José María Cullen, Santa Fe, Argentina.

Recibido: 14 de julio de 2018.

Aprobado: 19 de diciembre de 2018.

Correspondencia

Dr. Martín Balbarrey
Hospital Dr. José María Cullen
Av. Gdor. Freyre 2150,
S3000EOZ Santa Fe
Teléfono: 0342 457-3340
martinbalba@hotmail.com

Oftalmol Clin Exp (ISSN 1851-2658)
2019; 12 (2): 74-80.

Agradecimiento

Al Dr. Rodrigo M. Torres por su guía e infinita paciencia.

Resumen

Objetivo: Revisar y presentar una serie de casos del síndrome de Stevens-Johnson (SSJ) secundario al uso de carbamazepina.

Serie de casos: Se realizó una revisión y se consideraron todos los pacientes que padecieron SSJ entre septiembre del 2016 y septiembre del 2018. Se encontraron seis casos de los cuales cuatro fueron secundarios al uso de carbamazepina y el resto a otras causas. Los pacientes registrados fueron tres varones y una mujer de 15, 17, 27 y 32 años, con ingreso hospitalario por afectación general, acentuada en piel y ojos, y su expresión clínica: SSJ. Fue notoria la asociación con el uso de carbamazepina, fármaco que se suspendió de inmediato. En todos los casos la terapéutica fue la inmunoterapia sistémica y el tratamiento oftalmológico local que consistió en la instilación de lubricantes, antibióticos tópicos y antiinflamatorios.

Conclusiones: Existe una clara asociación entre el SSJ y el uso de anticonvulsivantes, en especial la carbamazepina,

Palabras clave: síndrome de Stevens-Johnson, carbamazepina, inmunología, conjuntivitis cicatricial, necrosis epidérmica.

Association between Stevens-Johnson syndrome and carbamazepine use

Abstract

Objective: To assess and present a case series of Stevens-Johnson syndrome (SJS) secondary to the use of carbamazepine.

Case series: We conducted an assessment of patients diagnosed with this syndrome between September 2016 and September 2018, with consideration of all of them. Six total cases were found, of which four were secondary to carbamazepine use, while the syndrome was due to other causes in the rest of them. Three male and one female patients were recorded, of 15, 17, 27 and 32 years of age upon admission to hospital due to general involvement —more marked in skin and eyes— and their clinical expression: SJS. The association with carbamazepine use, which was discontinued immediately, was evident. All cases were treated with systemic immunotherapy and local ophthalmologic therapy involving instillation of lubricants, topical antibiotics and anti-inflammatory eyedrops.

Conclusions: There is a clear association between SJS and use of anticonvulsants, particularly, of carbamazepine.

Key words: Stevens-Johnson syndrome, carbamazepine, immunology, cicatricial conjunctivitis, epidermal necrosis.

Associação entre a síndrome de Stevens-Johnson e o uso de carbamazepina

Resumo

Objetivo: Revisar e apresentar uma série de casos da síndrome de Stevens-Johnson (SSJ) secundário ao uso de carbamazepina.

Série de casos: Realizou-se uma revisão e se consideraram todos os pacientes que padeceram esta síndrome entre setembro de 2016 e setembro de 2018. Encontraram-se seis casos dos quais quatro foram secundários ao uso de carbamazepina e o resto a outras causas. Os pacientes registrados foram três homens e uma mulher de 15, 17, 27 e 32 anos, com admissão hospitalar por afecção geral —acentuada na pele e nos olhos— e sua expressão clínica: o SSJ. Foi notória a associação com o uso de carbamazepina, fármaco que foi suspenso imediatamente. Em todos os casos a terapêutica foi a imunoterapia sistêmica e o tratamento oftalmológico local que consistiu na instilação de lubrificantes, antibióticos tópicos e anti-inflamatórios.

Conclusões: Existe uma clara associação entre o SSJ e o uso de anticonvulsivantes, em especial a carbamazepina.

Palavras chave: síndrome de Stevens-Johnson, carbamazepina, imunologia, conjuntivite cicatricial, necrose epidérmica.

Introducción

El síndrome de Stevens-Johnson (ectodermosis erosiva plurifocalis, erythema multiforme exudatorum, erythema bullosum malignus) es una enfermedad grave, a menudo fatal¹. Ha sido considerada como un tipo de eritema multiforme con una característica presentación inflamatoria aguda². La originan reacciones de hipersensibilidad que afectan la piel y las membranas mucosas³. Puede inducirse por muchos factores precipitantes, desde fármacos hasta microorganismos infecciosos⁴.

Sus manifestaciones clínicas pueden estar constituidas a nivel cutáneo por lesiones similares a las del herpes simple alrededor de la boca, los genitales y otras áreas del tegumento cutáneo⁵. También puede presentar afección ocular que comienza con edema, eritema y formación de costras en los párpados. La conjuntiva palpebral se vuelve hiperémica y pueden aparecer vesículas o ampollas distintas⁶.

En muchos casos se manifiesta una conjuntivitis concomitante que se caracteriza por secreción acuosa con hebras mucoides. Se puede desarrollar una infección secundaria, más comúnmente con especies de *Staphylococcus*⁷.

En casos severos, una conjuntivitis membranosa o pseudomembranosa puede resultar de la coalescencia de fibrina y restos celulares necróticos. La formación de simbléfaron puede ocurrir con conjuntivitis pseudomembranosa severa. La afectación corneal primaria y la iritis son manifestaciones oculares poco frecuentes del síndrome de Stevens-Johnson⁸.

En este trabajo el objetivo es revisar la presentación clínica y el manejo terapéutico del SSJ en tres casos donde existió como denominador común el antecedente del consumo de carbamazepina.

Serie de casos

A continuación se describirán los casos documentados y evaluados entre septiembre de 2016

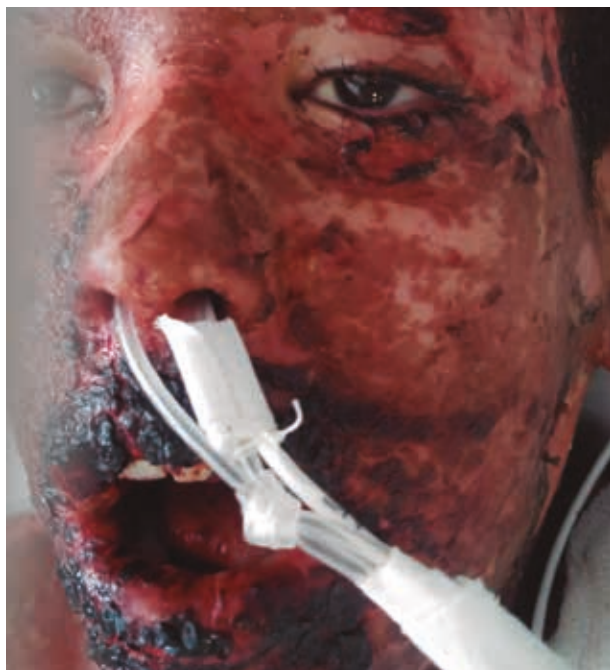

Figura 1. Lesiones costrosas y ulceradas que afectan la cara en toda su extensión.

y septiembre de 2018 en el Hospital Provincial J. M. Cullen de la ciudad de Santa Fe, Argentina.

Caso clínico 1

Paciente de 32 años, fumador, etilista, epiléptico, medicado con carbamazepina. Luego de tres semanas de tratamiento con dosis de 600 mg/día comenzó con cuadro de *rush* generalizado y fiebre. Ingresó al nosocomio por sospecha de infección sistémica.

En el examen físico se constataron vesículas y costras hemorrágicas de los labios, cara y resto del cuerpo (fig. 1). Lesiones purpúreas y necróticas que afectaron a las extremidades (brazo derecho y pierna izquierda, cara y tronco).

Luego de 24 horas de su ingreso presentó depresión del sensorio por lo que se lo ingresó a la unidad de cuidados intensivos. Se realizó el diagnóstico de síndrome de Stevens-Johnson.

En el examen oftalmológico se puso de manifiesto la presencia de conjuntivitis papilar con pseudomembranas en tarso superior e inferior y blefaritis. El cuadro oftalmológico se trató con combinados de antibióticos y corticoides (cipro-

floxacina + dexametasona), ungüento tópico de dexpanthenol y lubricantes oculares; se realizaron exámenes diarios, extirpándose las pseudomembranas. El paciente presentó buena evolución del cuadro oftalmológico.

Caso clínico 2

Paciente de 15 años con diagnóstico reciente de epilepsia que comenzó tratamiento con carbamazepina (400 mg/día). Luego tres días de tratamiento ingresó al nosocomio con el siguiente cuadro: lesiones purpúreas y necróticas que afectaron extremidades (brazo derecho e izquierdo) y tronco. También se observaron lesiones ulceradas en área bucal y nasal. Presentó fiebre que no descendía con dipirona.

A nivel oftalmológico se observó queratitis puntata bilateral (fig. 2) con secreciones en fondo de saco conjuntivales (ambos ojos).

Se realizó el diagnóstico de síndrome de Stevens-Johnson, se inició tratamiento con inmunoterapia sistémica y el tratamiento local de las áreas afectadas (ungüentos de corticoides y antibióticos).

El cuadro oftalmológico se trató con combinados de antibióticos y corticoides (ciprofloxacina + dexametasona), ungüento tópico de dexpanthenol y lubricantes oculares; se realizaron exámenes diarios. El paciente presentó buena evolución del cuadro oftalmológico.

Caso clínico 3

Paciente de 27 años que ingresó con diagnóstico de síndrome de Stevens-Johnson. Era epiléptico y le habían rotado su medicación: de lamotrigina a carbamazepina (800 mg/día) (había sido tratado con lamotrigina durante tres años). Una semana después comenzaron a aparecer lesiones en la mucosa oral que se extendieron a la piel en los días siguientes.

Al momento de su ingreso ya presentaba lesiones eritematopapulosas diseminadas por toda la piel, observándose además lesiones costrosas sangrantes. A nivel ocular presentó conjuntivitis papilar (fig. 3) y queratitis puntata bilateral.

El cuadro oftalmológico se trató con combinados de antibióticos y contriciones (ciprofloxacina

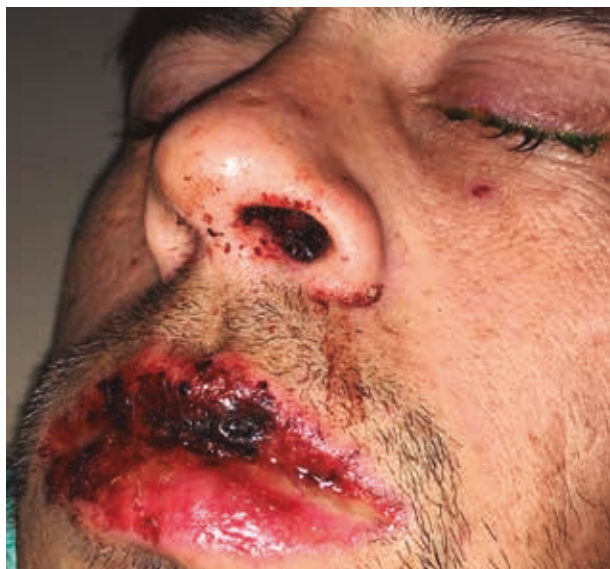

Figura 2. Queratitis puntata superficial producto del Stevens-Johnson.

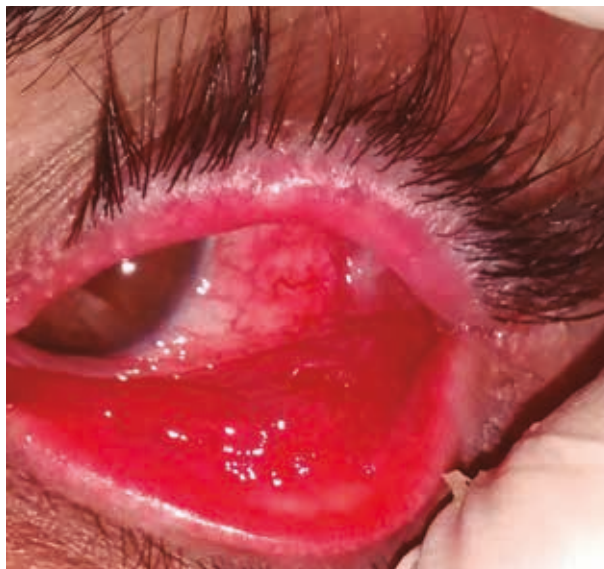

Figura 3. Conjuntiva papilar y pseudomembrana en conjuntiva bulbar.

+ dexametasona), ungüento tópico de dexpan-
tenol y lubricantes oculares; se realizaron exámenes
diarios. El paciente presentó buena evolución del
cuadro oftalmológico.

Caso clínico 4

Paciente de 15 años que ingresó al nosocomio
con diagnóstico de Stevens-Johnson. Presentaba
antecedentes de bulimia y anorexia, y había
comenzado tratamiento con carbamazepina (200
mg/día) para su cuadro psiquiátrico. Días poste-
riores al inicio del tratamiento presentó lesiones
en mucosa oral y miembros superiores de tipo
papilas y eritema en tronco.

En el examen oftalmológico se constató con-
juntivitis papilar y membranas en tarso (fig. 4).

Se retiró rápidamente el fármaco y el cuadro
oftalmológico se trató con combinados de anti-
bióticos y corticoides (ciprofloxacina + dexame-
tasona), ungüento tópico de dexpan-tenol y lubri-
cantes oculares; se realizaron exámenes diarios.
El paciente presentó buena evolución del cuadro
oftalmológico.

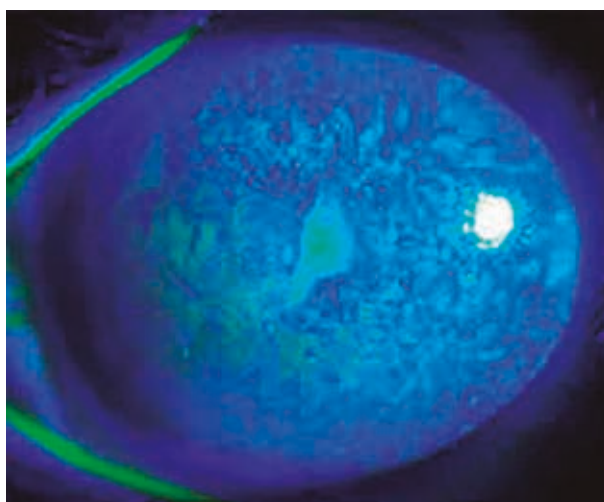


Figura 4. Pseudomembrana tarsal producto de la severa inflamación ocular.

Discusión

El síndrome de Stevens-Johnson (SSJ) y la necró-
lisis epidérmica tóxica (NET) son entidades poco
frecuente pero graves. Representan una reacción
inmunológica con extensa necrosis y afectaciones
mucocutáneas en el 90% de los casos.

El SSJ y la NET sólo se diferencian a lo largo de
un espectro de gravedad en base al porcentaje de
superficie corporal involucrada (<10% en el SSJ,
10% a 30% en la superposición SSJ-NET y 30%
en la NET). Hay de 1 a 7 y de 0,4 a 1,5 casos por

millón de personas por año para el SSJ y la NET, respectivamente, con una incidencia aproximadamente igual entre niños y niñas⁹.

La fisiopatología precisa aún no está esclarecida, pero se cree que el daño de la piel resulta de reacciones citotóxicas mediadas por células y en general fármaco-específicas contra los queratinocitos¹⁰.

Dentro de sus causas se encuentran infecciones tales como *Mycoplasma pneumoniae*, virus (*Coxsackie*, *Influenza*, *Epstein-Barr*, *VIH*, *Herpes simple*), bacterias (*Streptococo hemolítico*, grupo A), micobacterias y difteria, rickettsias; varios fármacos (sulfas, ampicilina, penicilina, amoxicilina, cefalosporina, eritromicina, griseofulvina, cloranfenicol, antituberculosos, ciprofloxacina, difenilhidantoína, fenobarbital, carbamazepina, ácido valproico, alopurinol, naproxeno, ibuprofeno, oxicanes, acetaminofén; algunas vacunas (antivaricela, antisarampión y rubéola, antihepatitis B)¹¹.

La carbamazepina (CBZ) es un anticonvulsivante de primera línea ampliamente utilizado en el tratamiento de la epilepsia. También se ha utilizado como medicación psiquiátrica para el tratamiento del desorden bipolar y otros trastornos neurológicos¹². Tiene un índice terapéutico estrecho y exhibe una considerable variabilidad individual¹³. Las reacciones adversas al fármaco, incluidas las reacciones de hipersensibilidad potencialmente mortales, como el síndrome de Stevens-Johnson y la necrólisis epidérmica tóxica¹⁴.

El hallazgo farmacológico más importante está relacionado con la asociación de hipersensibilidad inducida por CBZ con antígenos leucocitarios humanos (alelos HLA de clase I y II)¹⁵.

Las CBZ puede inducir reacciones de diversa gravedad, desde leves erupciones maculopapulares de intensidad creciente hasta síndrome de hipersensibilidad (SHS), reacción medicamentosa con eosinofilia y síntomas sistémicos (SSJ)¹⁶.

El tratamiento del SSJ requiere de inmunoterapia sistémica, IGIV entre 250 g/kg/día a 1.5 g/kg/día¹⁷⁻¹⁸ y el tratamiento local de las áreas afectadas (el cuidado de la piel es muy importante y aún es controvertida la debridación; sin embargo algunos autores recomiendan debridar cuando existen áreas afectadas extensas de la piel; se elimina el tejido necrótico y se aplican gasas vaselinadas,

injertos de origen porcino, crioaloinjertos cutáneos o productos análogos al colágeno¹⁹.

El tratamiento de sostén incluye tratamiento en unidad de cuidados intensivos, accesos venosos, correcciones de electrolitos, mantenimiento de un correcto estado de hidratación, glucemia y función muscular; alimentación por vía oral si las condiciones lo permiten, o uso de sondas nasogástricas, alimentación parenteral, aspiraciones de vías aéreas, intubación endotraqueal²⁰, antimicrobianos de amplio espectro (en la serie de los autores se usó ceftriaxona + vancomicina vía endovenosa)²¹.

En el caso de los ojos, la superficie ocular puede estar seriamente afectada, pudiendo llegar a la ceguera y pérdida del globo ocular por colagenolisis inmunológica, donde la conjuntiva bulbar y tarsal se afectan²², se alteran las células madre del epitelio corneal y desarrollan insuficiencia límica que avanza generando una conjuntivalización de la córnea²³.

Por otro lado, la aparición de sinequias y simbléfaron, junto con la afectación secundaria de la posición de las pestañas²⁴, podrán generar queratitis superficiales, infección corneal secundaria a perforación por el trauma de las pestañas. Por lo cual la superficie ocular está altamente amenazada, tanto por un mecanismo inmunológico intrínseco como por una alteración mecánica estructural secundaria²⁵.

Todos los pacientes fueron tratados con medicación sistémica (cuidados de piel, aciclovir, inmunoglobulina IgG, ceftriaxona y clindamicina) y oftalmológicamente, corticoides²⁶, antibióticos moxifloxacina y ciprofloxacina²⁷, lubricación con gel y colirios²⁸).

Actualmente hay nuevos tratamientos para el síndrome de Stevens-Johnson.

En la etapa aguda de la enfermedad se utiliza la membrana amniótica que resulta eficaz en los primeros días de afección de la superficie ocular²⁴. En la etapa subaguda y crónica, la superficie ocular está comprometida y esto puede provocar ceguera²⁹. Para estos casos existe tratamiento con lentes de contactos esclerales³⁰ que mejoran la terapéutica con respecto de las lentes de contacto tradicionales³¹⁻³²; trasplantes de glándulas salivales para casos de ojo seco extremo³³⁻³⁴; injerto de membranas mucosas, que resulta muy eficiente

en los casos donde existe daño importante de la superficie ocular y otras complicaciones como el simbléfaron²⁵; trasplante alogénico de células limbares, que es útil en casos donde hay deficiencia de células limbares³⁵⁻³⁶.

Para los casos terminales, donde el daño en córnea es irreversible y muchas veces se llega a la ceguera, existen distintos tipos de tratamiento como lo son las queratoprótesis³⁷, las queratoprótesis de Boston³⁸ o las osteo-odonto-queratoprótesis³⁹.

Por lo tanto, tras haber revisado la presente serie de casos y la bibliografía existente, se observa la asociación con el SSJ y el uso de anticonvulsivantes, en especial con la carbamazepina⁴⁰.

Es importante hacer el diagnóstico precoz y retirar el fármaco precozmente para lograr un mejor pronóstico de la patología en cuestión⁴¹.

Referencias

1. French LE. Toxic epidermal necrolysis and Stevens Johnson syndrome: our current understanding. *Allergol Int* 2006; 55: 9-16.
2. Bastuji-Garin S, Rzany B, Stern RS *et al*. Clinical classification of cases of toxic epidermal necrolysis, Stevens-Johnson syndrome, and erythema multiforme. *Arch Dermatol* 1993; 129: 92-6.
3. Revuz J, Roujeau JC, Guillaume JC *et al*. Treatment of toxic epidermal necrolysis: Creteil's experience. *Arch Dermatol* 1987; 123: 1156-8.
4. Jain R, Sharma N, Basu S *et al*. Stevens Johnsons syndrome: the role of an ophthalmologist. *Surv Ophthalmology* 2016; 61: 369-99.
5. Roujeau JC, Stern RS. Severe adverse cutaneous reactions to drugs. *N Engl J Med* 1994; 331: 1272-85.
6. Kashiwagi M, Aihara M, Takahashi Y *et al*. Human leukocyte antigen genotypes in carbamazepine-induced severe cutaneous adverse drug response in Japanese patients. *J Dermatol* 2008; 35: 683-5.
7. Patel TK, Barvaliya MJ, Sharma D, Tripathi C. A systematic review of the drug-induced Stevens-Johnson syndrome and toxic epidermal necrolysis in Indian population. *Indian J Dermatol Venereol Leprol* 2013; 79: 389-98.
8. Patz A. Ocular involvement in erythema multiforme. *Arch Ophthalmol* 1950; 43: 244-56.
9. Bianchine JR, Macaraeg PV Jr, Lasagna L *et al*. Drugs as etiologic factors in the Stevens-Johnson syndrome. *Am J Med* 1968; 44: 390-405.
10. Chung WH, Hung SI, Yang JY *et al*. Granulysin is a key mediator for disseminated keratinocyte death in Stevens-Johnson syndrome and toxic epidermal necrolysis. *Nat Med* 2008; 14: 1343-50.
11. Mockenhaupt M, Viboud C, Dunant A *et al*. Stevens-Johnson syndrome and toxic epidermal necrolysis: assessment of medication risks with emphasis on recently marketed drugs. The EuroSCAR-study. *J Invest Dermatol* 2008; 128: 35-44.
12. American Psychiatric Association. Practice guideline for the treatment of patients with bipolar disorder. *Am J Psychiatry* 2002; 159 (Suppl): S1-50.
13. Yukawa E. Investigation of phenobarbital-carbamazepine-valproic acid interactions using population pharmacokinetic analysis for optimization of antiepileptic drug therapy: an overview. *Drug Metabol Drug Interact* 2000; 16: 86-98.
14. Brodie MJ, Dichter MA. Established antiepileptic drugs. *Seizure* 1997; 6: 159-74.
15. Furst SM, Uetrecht JP. Carbamazepine metabolism to a reactive intermediate by the myeloperoxidase system of activated neutrophils. *Biochem Pharmacol* 1993; 45: 1267-75.
16. Krasowski MD. Therapeutic drug monitoring of the newer anti-epilepsy medications. *Pharmaceuticals (Basel)* 2010; 3: 1909-35.
17. Ahluwalia J, Wan J, Lee DH *et al*. Mycoplasma-associated Stevens-Johnson syndrome in children: retrospective review of patients managed with or without intravenous immunoglobulin, systemic corticosteroids, or a combination of therapies. *Pediatr Dermatol* 2014; 31: 664-9.
18. Aihara M, Kano Y, Fujita H *et al*. ; SJS/TEN Study Group. Efficacy of additional i.v. immunoglobulin to steroid therapy in Stevens-Johnson syndrome and toxic epidermal necrolysis. *J Dermatol* 2015; 42: 768-77.
19. Spies M, Sanford AP, Aili Low JF *et al*. Treatment of extensive toxic epidermal necrolysis in children. *Pediatrics* 2001; 108: 1162-8.

20. Worswick S, Cotliar J. Stevens-Johnson syndrome and toxic epidermal necrolysis: a review of treatment options. *Dermatol Ther* 2011; 24: 207-8.
21. Khalili B, Bahna SL. Pathogenesis and recent therapeutic trends in Stevens-Johnson syndrome and toxic epidermal necrolysis. *Ann Allergy Asthma Immunol* 2006; 97: 272-80.
22. Honavar SG, Bansal AK, Sangwan VS, Rao GN. Amniotic membrane transplantation for ocular surface reconstruction in Stevens-Johnson syndrome. *Ophthalmology* 2000; 107: 975-9.
23. Koizumi N, Inatomi T, Suzuki T *et al.* Cultivated corneal epithelial stem cell transplantation in ocular surface disorders. *Ophthalmology* 2001; 108: 1569-74.
24. Gregory DG. Treatment of acute Stevens-Johnson syndrome and toxic epidermal necrolysis using amniotic membrane: a review of 10 consecutive cases. *Ophthalmology* 2011; 118: 908-14.
25. Iyer G, Pillai VS, Srinivasan B *et al.* Mucous membrane grafting for lid margin keratinization in Stevens-Johnson syndrome: results. *Cornea* 2010; 29:146-51.
26. Shammas MC, Lai EC, Sarkar JS *et al.* Management of acute Stevens-Johnson syndrome and toxic epidermal necrolysis utilizing amniotic membrane and topical corticosteroids. *Am J Ophthalmol* 2010; 149: 203-13.
27. Robertson SM, Curtis MA, Schlech BA *et al.* Ocular pharmacokinetics of moxifloxacin after topical treatment of animals and humans. *Surv Ophthalmol* 2005; 50 Suppl 1: S32-45.
28. Kompella VB, Sangwan VS, Bansal AK *et al.* Ophthalmic complications and management of Stevens-Johnson syndrome at a tertiary eye care centre in south India. *Indian J Ophthalmol* 2002; 50: 283-6.
29. Tan DT, Tay AB, Theng JT *et al.* Keratoprosthesis surgery for end-stage corneal blindness in Asian eyes. *Ophthalmology* 2008; 115: 503-10.
30. Jacobs DS. Update on scleral lenses. *Curr Opin Ophthalmol* 2008; 19: 298-301.
31. Rathi VM, Mandathara PS, Dumpati S *et al.* Boston ocular surface prosthesis: an Indian experience. *Indian J Ophthalmol* 2011; 59: 279-81.
32. Rosenthal P, Cotter J. The Boston scleral lens in the management of severe ocular surface disease. *Ophthalmol Clin North Am* 2003; 16: 89-93.
33. Falcinelli GC, Missiroli A, Petitti V *et al.* Osteo-odonto-keratoprosthesis up-to-date. Blodi F *et al.* (eds.). *Acta XXV Concilium Ophthalmologicum: proceedings of the XXVth International Congress of Ophthalmology, held in Rome, Italy, May 4-10, 1986.* Amstelveen: Kugler; Milano: Ghedini, 1988, v. 2, p. 2772-6.
34. Sieg P, Geerling G, Kosmehl H *et al.* Microvascular submandibular gland transfer for severe cases of keratoconjunctivitis sicca. *Plast Reconstr Surg* 2000; 106: 554-60; discussion 61-2.
35. Cauchi PA, Ang GS, Azuara-Blanco A, Burr JM. A systematic literature review of surgical interventions for limbal stem cell deficiency in humans. *Am J Ophthalmol* 2008; 146: 251-59.
36. Zhao Y, Ma L. Systematic review and meta-analysis on transplantation of ex vivo cultivated limbal epithelial stem cell on amniotic membrane in limbal stem cell deficiency. *Cornea* 2015; 34: 592-600.
37. Liu C, Tighe B. Striving for the perfect keratoprosthesis. *Br J Ophthalmol* 1998; 82: 3-4.
38. Sayegh RR, Ang LP, Foster CS, Dohlman CH. The Boston keratoprosthesis in Stevens-Johnson syndrome. *Am J Ophthalmol* 2008; 145: 438-44.
39. Strampelli B, Valvo A, Tusa E. Osteo-odonto-cheratoprotesi in un caso trattato per anchiloblefaron e simblerafon totale. *Ann Ottalmol Clin Ocul* 1965; 91: 462-79.
40. Isawi H, Dhaliwal DK. Corneal melting and perforation in Stevens Johnson syndrome following topical bromfenac use. *J Cataract Refract Surg* 2007; 33: 1644-6.
41. Arstikaitis MJ. Ocular aftermath of Stevens-Johnson syndrome. *Arch Ophthalmol* 1973; 90: 376-9.

Reposicionamiento de grasa sin pedículo en la blefaroplastia del párpado inferior

A. Marina Torres, Dariela Saavedra

Instituto de Diagnóstico y Hospital Español, La Plata, Argentina.

Recibido: 26 de julio de 2018.

Aceptado: 7 de enero de 2019.

Correspondencia

Dra. Dariela Mariel Saavedra

Instituto de Diagnóstico

Calle 36, n° 932

(1900) La Plata, prov. Buenos Aires

darielamariel@gmail.com

Oftalmol Clin Exp (ISSN 1851-2658)

2019; 12 (2): 81-85.

Resumen

Objetivo: Describir una variante de la técnica transconjuntival de transposición grasa en la blefaroplastia inferior —en este caso, sin pedículo— y evaluar los resultados de los pacientes operados.

Material y método: Estudio descriptivo, retrospectivo observacional de las cirugías realizadas entre 2013 y 2018 con la técnica descrita. La evaluación del aspecto quirúrgico se hizo en base a una encuesta verbal del propio paciente y a la comparación de fotos (pre-pos) de un evaluador externo.

Resultados: Se operaron 25 pacientes (20 mujeres y 5 hombres) de 63.5 años (rango de 50 a 77) con un seguimiento de 15 meses (rango de 6 a 24), de los cuales: 14 estuvieron muy satisfechos, 9 satisfechos y 2 refirieron que el resultado fue aceptable. Luego de la comparación de fotos de pre y postoperatorio a los 2 meses, un evaluador externo determinó que sí mejoró la apariencia del surco nasolagrimal en la totalidad de los pacientes del estudio.

Conclusión: La técnica utilizada brindó un cambio significativo en la deformidad lacrimonasal, logrando una diferencia sutil entre la transición de la piel fina del párpado y la piel más gruesa de la mejilla.

Palabras clave: blefaroplastia, técnica quirúrgica, párpado inferior.

Fat repositioning with no pedicle in lower eyelid blepharoplasty

Abstract

Objective: To describe a variant of the transconjunctival technique for fat repositioning in lower eyelid blepharoplasty —in this case, with no pedi-

cle— and to evaluate outcomes in patients undergoing this procedure.

Material and method: Retrospective, observational, descriptive study of surgeries performed between 2013 and 2018 using the technique described. Evaluation of the surgical aspect was made on the basis of an oral questionnaire responded by patients and on pre- and postoperative photograph comparison by an external evaluator.

Results: A total of 25 patients of 63.5 years of age (range from 50 to 77) underwent surgery (20 women and 5 men) and had a follow-up of 15 months (range from 6 to 24). Of these patients, 14 were very satisfied, 9, satisfied, and 2 considered their results as acceptable. After comparing pre- and postoperative photographs at 2 months, an external evaluator determined that the appearance of the nasojugal groove in all study patients had improved.

Conclusion: A significant change in tear trough deformity was achieved with the technique used, with a subtle difference in transition from the fine eyelid skin and the thicker one of the cheek.

Key words: blepharoplasty, surgical technique, lower eyelid.

Reposicionamento de graxa sem pedículo na blefaroplastia da pálpebra inferior

Resumo

Objetivo: Descrever uma variante da técnica transconjuntival de transposição graxa na blefaroplastia inferior — neste caso, sem pedículo— e avaliar os resultados dos pacientes operados.

Material e método: Estudo descritivo, retrospectivo observacional das cirurgias realizadas entre 2013 e 2018 com a técnica descrita. A avaliação do aspecto cirúrgico foi feita com base em uma pesquisa verbal do próprio paciente e a comparação de fotos (pré e pós-operatórias) de um avaliador externo.

Resultados: Operaram-se 25 pacientes (20 mulheres e 5 homens) de 63.5 anos (faixa de 50 a 77) com um seguimento de 15 meses (rango de 6 a 24), dos quais: 14 estiveram muito satisfeitos, 9 satisfeitos e 2 referiram que o resultado foi aceitável. Logo da comparação de fotos de pré e pós-operatório aos dois meses, um avaliador externo determinou que a aparência do

surco nasolacrimal melhorou na totalidade dos pacientes do estudo.

Conclusão: A técnica utilizada proporcionou uma mudança significativa na deformidade lacrimonasal, obtendo uma diferença sutil entre a transição da pele fina da pálpebra e a pele mais grossa da bochecha.

Palavras chave: blefaroplastia, técnica cirúrgica, pálpebra inferior.

Introducción

La blefaroplastia de los párpados inferiores, clásicamente realizada para eliminar los paquetes grasos inferiores herniados y la piel sobrante producto de los cambios del envejecimiento, también puede ofrecer el beneficio de mejorar aún más la apariencia de cansancio. Esto se da principalmente por el incremento del surco nasolagrimal que es una depresión que se extiende sobre el reborde orbitario inferior por debajo de los paquetes grasos desde el canto medial inferolateral, debido a la existencia de una estructura anatómica: el ligamento lagrimal que ejerce un efecto de anclaje entre la piel supraorbital y el hueso maxilar¹⁻². Este hecho no sólo se atribuye al avance de la edad sino también a ciertas predisposiciones anatómicas propias, como lo es el contraste en calidad y cantidad del tejido suprayacente: encima del surco nasolagrimal la piel es más delgada y la grasa subcutánea está ausente y por debajo la piel es más gruesa y la grasa subcutánea es más abundante¹⁻².

El reposicionamiento de grasa implica retirar los paquetes grasos inferiores herniados y emplear este tejido para atenuar el surco nasolagrimal. De esta forma se mejoran todos los aspectos que le dan a la mirada un aspecto de cansancio y envejecimiento.

Por lo tanto, el objetivo del presente estudio es describir una variante de la técnica transconjuntival de transposición graxa en la blefaroplastia inferior —en este caso, sin pedículo— y evaluar los resultados de los pacientes operados.

Material y métodos

Estudio descriptivo, retrospectivo observacional de los pacientes operados durante los años

2013 a 2018 en el Hospital Español e Instituto Diagnóstico de la ciudad de La Plata, Argentina.

Se revisaron las historias clínicas y fotos pre y postoperatorias de un periodo de seguimiento postoperatorio entre 2 meses y 2 años de pacientes que fueron sometidos a reposicionamiento de grasa sin pedículo en la blefaroplastia inferior (como criterio principal de inclusión). Se excluyeron del estudio los pacientes con antecedente de cirugía palpebral y/o cirugía del tercio medio de la cara.

El éxito subjetivo fue determinado por la apreciación del propio paciente quien, mediante entrevista verbal, calificó su resultado como: muy satisfecho, satisfecho, aceptable o no aceptable. Asimismo se determinó por un evaluador externo al estudio en base a la comparación de fotografías pre y postoperatorias a los dos meses clasificándolos como: *SI mejoró* o *NO mejoró*.

Técnica

Incisión estándar transconjuntival desde la altura del punto lagrimal inferior hasta el fórnix lateral empleando electrocauterio. Se libera la zona del surco lacrimonasal a nivel preperióstico identificando el ligamento lacrimonasal que se encuentra entre la porción palpebral (superior) y orbitaria (inferior) del orbicular y se hace hemostasia. Luego se abre la cápsula de los paquetes grasos y se reconocen los tres paquetes: nasal central y temporal. Después se reseca cuidadosamente el excedente, se escoge grasa libre sin fascia y se afina dándole la forma que pueda coincidir en el surco lacrimonasal utilizando la tijera Wescott. A continuación la grasa se coloca y posiciona en la región deprimida del surco nasolagrimal en la rama ascendente del maxilar superior por debajo del ligamento lacrimonasal dándole volumen a esta zona antes deprimida. Queda así cubierta por el orbicular palpebral y el ligamento lacrimonasal. En pacientes con exceso de piel en párpados inferiores se realizó además incisión cutánea subciliar para su exéresis, manteniéndose de esta forma la integridad del músculo orbicular.

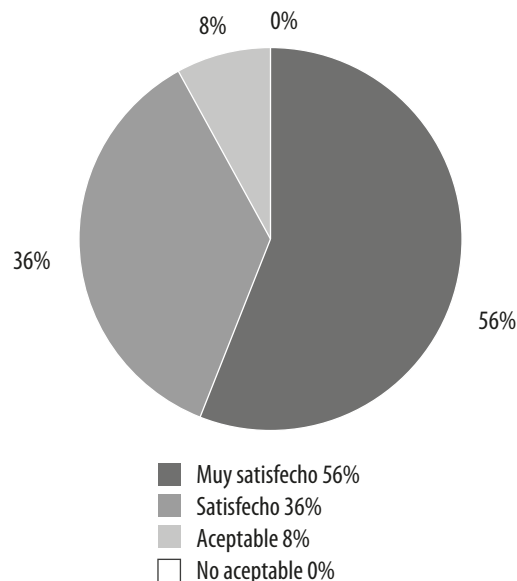


Figura 1. Satisfacción de los pacientes.

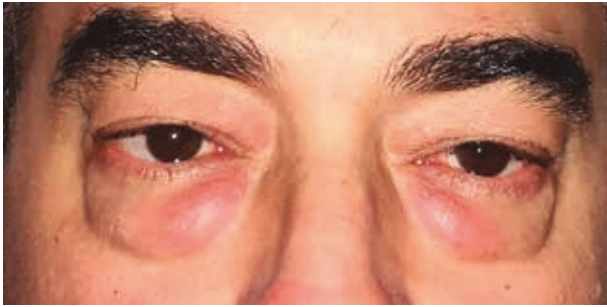Resultados

Se incluyeron 25 pacientes, la edad promedio fue de 63.5 años (rango de 50 a 77) y el promedio de seguimiento fue de 15 meses (rango de 6 a 24). Eran 20 mujeres y 5 hombres.

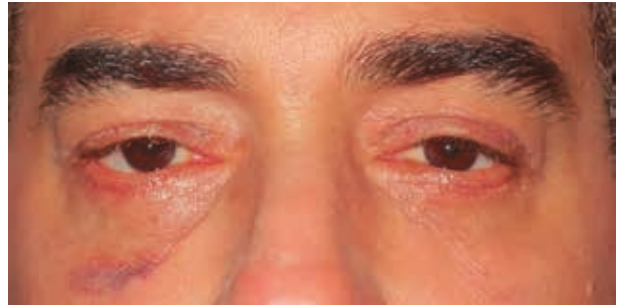En todos los pacientes se realizó blefaroplastia inferior transconjuntival con reposicionamiento de grasa sin pedículo asociada a blefaroplastia superior.

En el transcurso de la primera semana postoperatoria se observó la presencia de edema en párpados inferiores como evolución normal posquirúrgica, que luego se resolvió por completo.

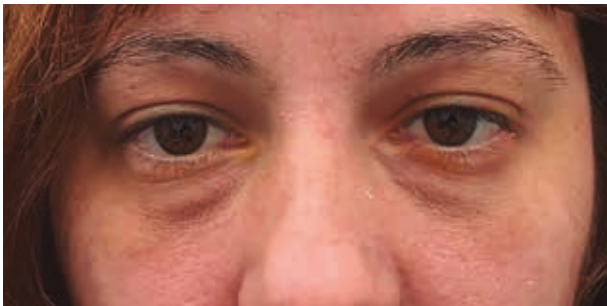Por otra parte, los pacientes hicieron su apreciación: 14 estuvieron muy satisfechos con los resultados postoperatorios, 9 satisfechos y 2 pacientes consideraron que su resultado postoperatorio fue aceptable. Ninguno estuvo en desacuerdo con su resultado. Luego de la comparación de fotos del pre y postoperatorio a los 2 meses por parte de un evaluador externo se determinó que *sí* había mejorado la apariencia del surco nasolagrimal en la totalidad de los pacientes del estudio, brindándole una mejor apariencia a su mirada (fig. 1).



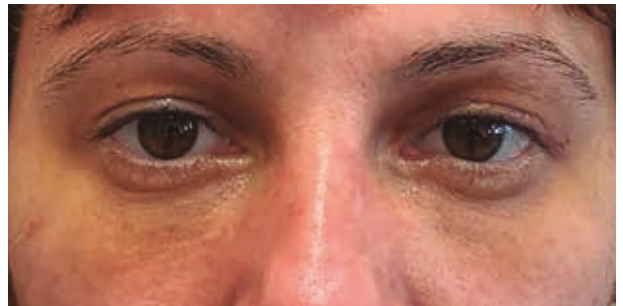Paciente varón de 47 años con surco lacrimonasal acentuado y herniación de paquetes grasos inferiores.



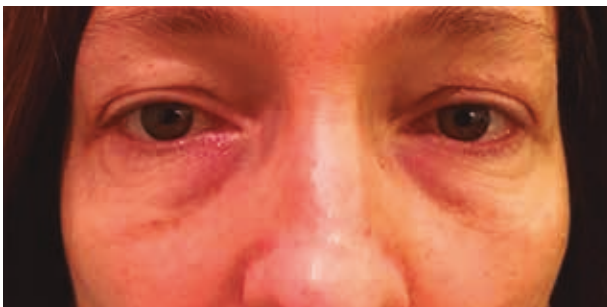Tres semanas después de tratamiento quirúrgico de blefaroplastia inferior con reposición grasa y blefaroplastia superior.



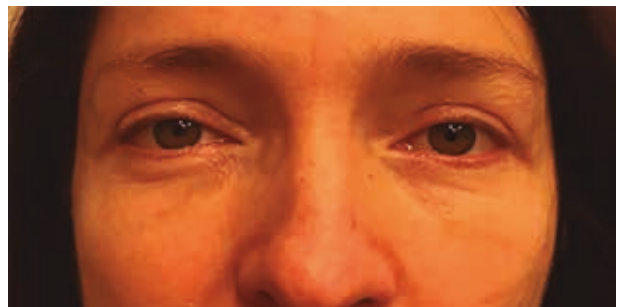Paciente mujer de 38 años con surco lacrimonasal acentuado.



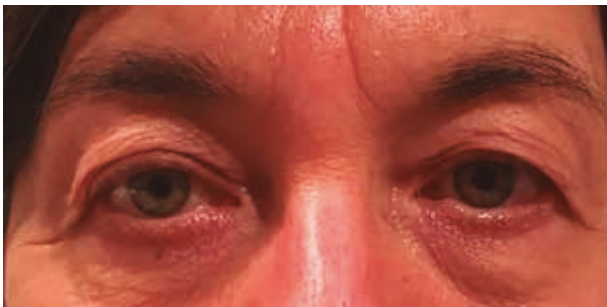Control postoperatorio a las 5 semanas de reposición grasa y blefaroplastia superior.



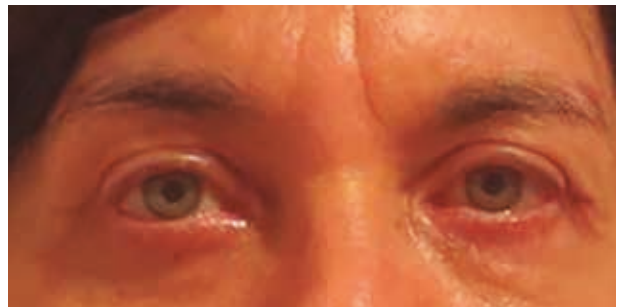
Paciente mujer de 45 años con surco lacrimonasal aumentado y herniación grasa.



A las 6 semanas luego de reposición grasa más blefaroplastia superior.



Paciente mujer de 62 años con herniación grasa y surco lacrimonasal acentuado.



Control postoperatorio a las 6 semanas de reposición grasa, blefaroplastia superior y pexia de cola de ceja.

Discusión

Durante varios años se han descrito diferentes técnicas para disminuir la apariencia del surco nasolagrimal, como la transposición grasa con pedículo que emplea el tejido adiposo excedente de los paquetes grasos inferiores para rellenar el área del surco con pedículo suturada al periostio descrita por Goldman e Hidalgo²⁻⁵.

Kawamoto describe el reposicionamiento de grasa sin pedículo con sutura⁶.

En este estudio se propone la técnica de transposición grasa sin pedículo y sin la utilización de sutura para mejorar la apariencia del surco lacrimonasal.

Se encontró como limitante de esta técnica la falta de bolsa grasa.

Sus ventajas son: menor tiempo operatorio al no requerir la colocación de puntos, menor costo y menor riesgo de sangrado con la consecuente aparición de hematomas en el paciente, por lo que es una técnica beneficiosa con una recuperación rápida y significativa mejoría cosmética de la mirada.

Conclusiones

La técnica de reposición de grasa sin pedículo brinda un cambio significativo en la deformidad

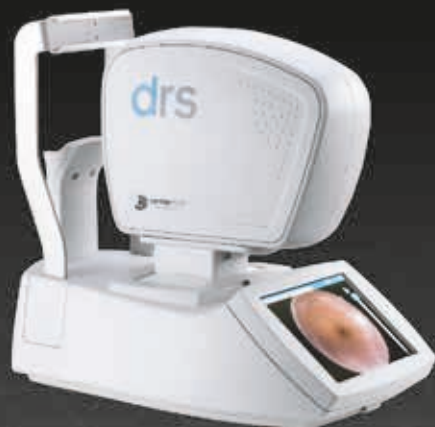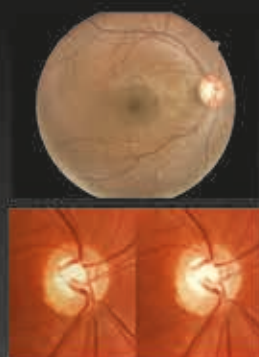lacrimonasal, logrando una diferencia sutil en la transición entre la piel fina del párpado y la piel más gruesa de la mejilla.

Referencias

1. Wong CH, Hsieh MK, Mendelson B. The tear trough ligament: anatomical basis for the tear trough deformity. *Plast Reconstr Surg* 2012; 129: 1392-402.
2. Stutman RL, Codner MA. Tear trough deformity: review of anatomy and treatment options. *Aesthet Surg J* 2012; 32: 426-40.
3. Espinoza GM, Holds JB. Evaluation and treatment of the tear trough deformity in lower blepharoplasty. *Semin Plast Surg* 2007; 21: 57-64.
4. Goldberg RA, Edelstein C, Shorr N. Fat repositioning in lower blepharoplasty to maintain infraorbital rim contour. *Facial Plast Surg* 2008; 15: 225-9.
5. Nassif PS. Lower blepharoplasty: transconjunctival fat repositioning. *Facial Plast Surg Clin North Am* 2005; 13: 553-9.
6. Kawamoto HK, Bradley JP. The tear "TROUF" procedure: transconjunctival repositioning of orbital unipedicled fat. *Plast Reconstr Surg* 2003; 112: 1903-7.

DRS de Centervue

La cámara retinal no midriático más eficiente del mercado.



- Extrema facilidad de uso: auto-detección del paciente, autoalineación, autoenfoco, flash automático ajuste, autocaptura.
- Captura ambos ojos en 1 minuto en campo único
- Imágenes de alta calidad
- Pantalla táctil
- Mínimo entrenamiento requerido para el operador
- Diseño compacto y limpio

Lámparas de hendidura



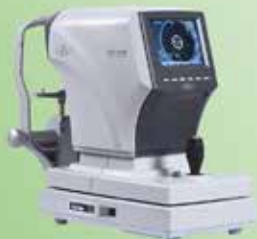Lensómetros



Campímetros



Autorefactómetros



Oftalmoscopios



Camillas



Retinógrafos

Productos para tratamiento, diagnóstico y cirugía

Ciclosporina 0,5% al 2%
Colirio x 5 ml

Vancomicina 3,1%
Colirio x 10 ml

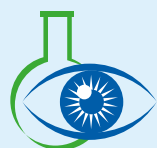Verde de lisamina 1%
Colirio x 10 ml

Fluoresceína 10% inyectable
Frasco ampolla x 10 ml (RFG)

Mitomicina C 1 mg
Frasco ampolla liofilizado

Acetónido de Triamcinolona 40 mg/1 ml
Frasco ampolla

Solución de Grant



FARMACIA

COLÓN

FORMULACIÓN MAGISTRAL

Av. Callao 1521 (a 20 metros de esquina Las Heras)
1024 Ciudad de Buenos Aires
Tel. 4812-6764 • Fax 0800-22-COLON (26566)
laboratorio@farmaciacolón.com.ar

Nuevos Productos

Dispenser y emulsión
antiséptica para
manos **GLIQ**

(clorhexidina 1%+alcohol 61%)

Colirios de riboflavina
para cross-linking con
y sin dextrán.

max
VISION

RETINA RETINA RETINA RETINA



Suplemento nutricional y antioxidante ocular con la fórmula mas completa e innovadora del mercado.

RETINA NatGen® es un suplemento nutricional desarrollado teniendo en cuenta la nutrigenómica, la bioquímica y el metabolismo de la retina.

La combinación de sus componentes activa sistemas enzimáticos, tiene capacidad de absorción de luz azul y luz UV actuando como potente antioxidante, mejorando la vascularización e inhibiendo la apoptosis celular. Ayudando a prevenir o enlentecer el progreso de enfermedades oculares degenerativas.

¿EN QUÉ SE DIFERENCIA?

- Efecto antioxidante integral ayudando a disminuir la degeneración celular ocular, cardiovascular y neuronal.
- No contiene Vitamina A ni vitamina E, evitando el riesgo de toxicidad hepática y pulmonar a largo plazo.
- Mayor adherencia al tratamiento al no necesitar descanso en la toma.

INFORMACIÓN NUTRICIONAL

Cada comprimido contiene:

Luteína	20 mg
Zeaxantina	1 mg
Resveratrol	25 mg
Bilberry	250 mg
Coenzima Q10	2,5 mg
Zinc	15 mg
Cobre	1 mg

POSOLÓGÍA: 1 a 2 comprimidos diarios luego de las comidas, según indicación médica.

NatGen®
Nutrición + Genética

☎ 223 155 609070
✉ info@natgenlab.com
📱 /natgensuplementos



natgenlab.com

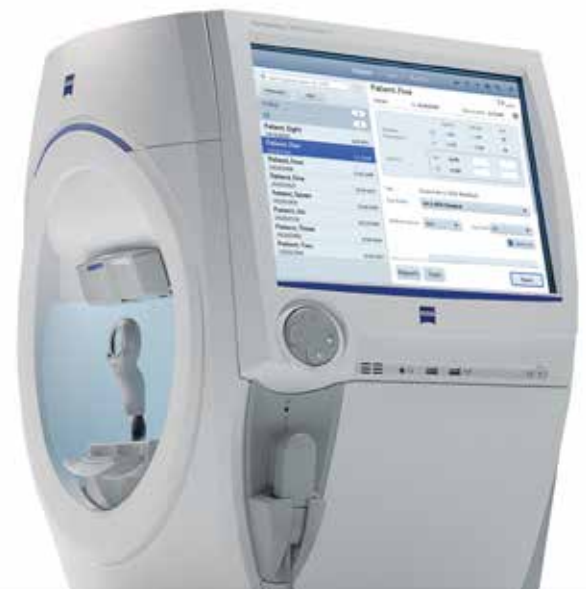λ AstaTec

REPRESENTANTE EXCLUSIVO DE CARL ZEISS

Humphrey HFA III 830/840/850

Más de 25 años de investigación, diseño y experiencia clínica en campimetría.

Con más de 65.000 unidades instaladas en todo el mundo, el HFA es el líder de los analizadores automáticos de campo visual.



GPA guided progression analysis

☎ 011 4545-6661
✉ info@asta-tec.com

www.asta-tec.com



Business Partner

OPD-Scan III

Aberrometría/Topografía/Pupilometría
Autorrefracción/Queratometría

Completo análisis corneal y pupilar
Refracción integral

Medición ángulos Kappa y Alfa

Medición fotópica y mesópica

Retroiluminación

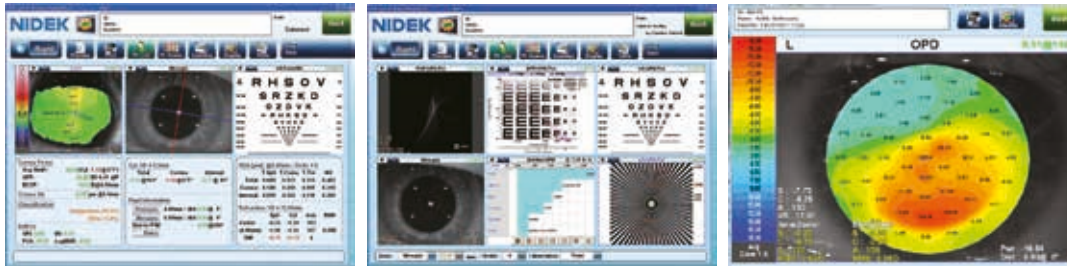Asistente Lentes Tóricas

Mapas comparativos precargados y configurables

(Cataratas - LIO Tórica - Calidad Visual - Córnea - Pupila, entre otros)

CIRMÉDICA

tecnología japonesa de avanzada



📍 Gallo 1527 Piso 7 (C1425EFG)
📍 Ciudad Autónoma de Buenos Aires

✉️ ventas@cirmedica.com
🌐 www.cirmedica.com

☎️ Tel (011) 4826-1100

SHIN-NIPPON

INDUSTRIA JAPONESA 🇯🇵 by **Rexxam**

Autorefractor + Keratómetro + Topógrafo + Aberrómetro

Todas las mediciones en un único disparo.
Múltiples mapas, caso dual, mapa de aberración, mapa de diferencias, estudio de ojo seco, estudio de glándula de Meibomian, medición escotópica y fotópica del tamaño de la pupila. Mida, edite, guarde en la base de datos, imprima resumen o exporte el PDF del estudio completo a su computadora.

Microscopio endotelial

Alineación automática, análisis de alta velocidad en múltiples puntos, control de brillo, contraste y edición de imágenes, selección manual o automática de mejor captura, monitor móvil, pantalla LCD táctil, impresora, puerto USB para exportación de estudios, imagen de células, análisis por trazo, por área y por forma.



Micromédica Epsilon

(5411) 4686-0052 / 0175
SALADILLO 2579 - CABA

Johnson & Johnson VISION

Distribuidor
Oficial

BioMat
Instrumental


Una empresa al Servicio del Oftalmólogo.
Compromiso. Seriedad. Profesionalismo. Experiencia.
Equipamiento e Insumos con la Tecnología más Avanzada.

Facoeulsificador Compact Intuitiv System
con Ellips FX

Facoeulsificador WhiteStar SIGNATURE PRO

Excimer Láser VISX S4-IR + iDesign

Femtosecond Intralase IFS



iDesign
Nuevo Aberrómetro



COMPACT INTUITIV SYSTEM

TECNIS Lente Intraocular Asférica
Monofocal y Multifocal Difractiva
TECNIS Monofocal Tórica
BAERVELDT - Dispositivo para glaucoma
VISCOELASTICOS x 0,85ml.
Healon GV Hialuronato de sodio 1,4%
Healon Endocoat Hialuronato de sodio 3%

TECNIS
Symphony
Rango de Visión Extendido
Lente para Presbicia



Intralase® iFS
Femtosecond 5º Generación

PROCEDIMIENTOS

- * Lasik Flap Personalizado
- * IEK Transplante corneal Personalizado
- * Túneles para segmentos intracorneales
- * Incisiones Intraestromales Arcuatas
- * Saco Intracorneal para lente Intraestromal

Biomat Instrumental S.R.L. Concepción Arenal 3425 piso 2 of. 44 (C1427EKA) C.A.B.A. - Argentina
Tel. Rot. (54-11) 4555-1957 Email: info@biomat.com.ar www.biomat.com.ar

Keeler
OBI All Pupil



Tres Arroyos 826 2ºC. CABA www.casin.com.ar

+5411 4585 3170

/casininnovacion

/company/casin-sa

contacto@casin.com.ar

/casinARG/

casin innovacion

casin
Oftalmología + innovación

Ojos que ven, corazón que siente.

Fotex
Tobramicina 0.3%

Fotadex
Tobramicina 0.3% Dexametasona 0.1%

**ERITROMICINA
ELEA**
Gotas Eritromicina Lactobionato 1%
Unguento Eritromicina 0.5%

Fotamicin
• Ciprofloxacina 0.3% • Dexametasona 0.1%

POLYPLEX
POLIMIXINA B | NEOMICINA | DEXAMETASONA

LOPREDBIOTIC
LOTEPREDNOL 0.5% TOBRAMICINA 0.3%

gatimicin
GATIFLOXACINA 0.3%

gatimicin D
GATIFLOXACINA 0.3% DEXAMETASONA 0.1%

gatimicin forte
GATIFLOXACINA 0.3%

**PH Lágrimas
gel**
CARBOMER 0.25%

PH Lágrimas
HIDROXIPROPILMETILCELULOSA
DEXTRAN 70

Osiris
HALIBURAD PG-400 PG-HPK

Inmunosporin
Ciclosporina 0.1%

olopat
olopatadina 0.1%

Visuclar
NAFAZOLINA + FENIRAMINA

olopat F
olopatadina 0.2%

Berlofen
BROMFENAC 0.07%

ARVO TRAVOPROST 0.004% **Xalatan** LATANOPROST **ZOPIROL** Timolol Maleato 0.50% **Xalacom** LATANOPROST + TIMOLOL **ZOPIROL^{PM}** Timolol Maleato 0.50% Dorzolamida 2%

DELTA
PREDNISOLONA ACETATO 1% FENILEFRINA 0.12%

LOPRED
LOTEPREDNOL etabonato 0.5%

Lumiere
BEVACIZUMAB

EL BEVACIZUMAB INTRAVÍTREO
CON EL AVAL DE LA EVIDENCIA CIENTÍFICA

Antibióticos / Antibióticos Asociados

Lubrificantes
Oculares


Antialérgicos/Descongestivos/
Antiinflamatorios

Antiaglomerantes

Corticoides

Antiangiogénico

¿Caso complejo?



Primero su receta, luego

PFÖRTNER

CONTACTOLOGÍA - ÓPTICA

Queratoprótesis Boston con lente blanda +17 D estudiada con CASIA2

Casa Central: Av. Pueyrredón 1706 (C1119CN) CABA - Tel: (5411) 4827-8600 - Fax: (5411) 4827-6215
info@pfortner.com - www.pfortner.com y Centros de Atención Cornealent. Consulte a su oftalmólogo.