

# Segmentos intraestromales para el tratamiento del queratocono

ALEJANDRO ARTIGAS, ADRIÁN ARTIGAS, FABIO BARTUCCI

## RESUMEN

**OBJETIVO:** Evaluar la eficacia de segmentos intraestromales de Ferrara para el tratamiento del astigmatismo irregular en pacientes con queratocono.

**MÉTODOS:** Investigación retrospectiva, estadística, descriptiva y de corte transversal; se tomaron datos de pacientes operados que tuvieron un seguimiento mínimo y documentado de seis meses.

**RESULTADOS:** De 19 ojos estudiados, el 52,6% (10 ojos) veía bultos antes de operarse y sólo dos ojos (10,5%) veían 20/80 o mejor; mientras que luego de la cirugía el 63,1% de los ojos veía 20/80 o mejor sin corrección; y con corrección el 100% lograba 20/70 o mejor, con un altísimo porcentaje por encima de los 20/40 (74%). El promedio Kave se modificó de 53.87 a 47.24 dioptrías, entre pre y postoperatorio; en tanto que el astigmatismo corneal iba desde 1.75 hasta 18.12 dioptrías, con un promedio de 7.23 dioptrías en el preoperatorio y luego de la cirugía era de 2.62 dioptrías en promedio, con valores extremos de 7.25 para el mayor y de 0.75 dioptrías para el más bajo. Estos valores se mantuvieron estables durante el seguimiento.

**CONCLUSIÓN:** El implante de segmentos intraestromales es un procedimiento eficaz para el tratamiento del queratocono logrando una satisfactoria reducción de la curvatura corneal, disminuyendo las irregularidades y permitiendo una mejor calidad de visión y agudeza visual.

**PALABRAS CLAVE:** segmentos intraestromales, queratocono, córnea, cirugía.

## Intracorneal ring segments for the management of keratoconus

### ABSTRACT

**PURPOSE:** The aim of this study was to evaluate the efficacy of intracorneal ring segments for the management of irregular astigmatism in patients with advanced keratoconus.

**METHODS:** Retrospective, observational study of 19 eyes of 13 patients with keratoconus implanted with intrastromal corneal ring segments and a follow up of 6 months.

**RESULTS:** Of 19 eyes, the preoperative visual acuity was hand movement in 10 (52.6%) and  $\geq$  20/80 in only 2 eyes (10.5%). After surgery, VA was  $\geq$  20/80 (uncorrected) in 63.1% and  $\geq$  20/70 (best corrected) in 100%; 74% had a VA  $>$ 20/40. The average Kave was 53.87 D before surgery and 47.24 D after surgery. The preoperative astigmatism ranged from 1.75 to 18.12 D (mean 7.23 D) and after surgery varied between 0.75 to 7.25 D (mean 2.62 D).

**CONCLUSION:** The implantation of intracorneal ring segments is a valuable procedure for the management of keratoconus, reducing corneal curvature and aberrations, resulting in better quality of vision and visual acuity.

**KEY WORDS:** intracorneal ring segments, keratoconus, cornea, surgery.

El queratocono es una ectasia corneal no inflamatoria caracterizada por el progresivo afinamiento del estroma paracentral y/o inferior. Esto produce la deformación de la córnea en forma cónica con la consecuente aparición de un astigmatismo irregular que conlleva un marcado deterioro de la agudeza visual, y que en la gran mayoría de los casos es de imposible o muy difícil corrección óptica. Aunque esta patología es casi exclusivamente bilateral, puede existir asimetría entre ambos ojos<sup>1-2</sup>.

Desde 1748 se conoce al queratocono como una entidad clínica dentro de la patología corneal, cuando en una disertación doctoral el

alemán Burchard Mauchart proveyó una descripción temprana de un caso, al que denominó *staphyloma diaphanum*. Sin embargo, no fue hasta 1854 cuando el médico británico John Nottingham describió con claridad este fenómeno y lo distinguió de otras ectasias de la córnea. Nottingham informó los casos de "córnea cónica" que había observado y describió varias de las características clásicas de la enfermedad, incluyendo poliopía, debilidad de la córnea y dificultad para encontrar lentes correctivas apropiadas para el paciente<sup>3</sup>.

En 1859 el cirujano británico William Bowman usó un oftalmoscopio para diagnosticar el queratocono y describió cómo graduar el ángulo

Recibido:  
29 julio 2009  
Aceptado:  
23 agosto 2009

Autor responsable:  
Dr. Alejandro Artigas  
Centro Oftalmológico  
de Tucumán, San Miguel  
de Tucumán, Argentina  
alejandroartigas@hotmail.com

lo en el espejo del instrumento para ver de la mejor manera la forma cónica de la córnea. Bowman también intentó restaurar la visión traccionando del iris con un fino gancho insertado a través de la córnea y estirando la pupila en una hendidura estenopecica vertical<sup>4</sup>.

Desde entonces se trató a través del tiempo de darle una solución a esta enfermedad, primero por medio de corrección óptica cuando Kalt en 1888 adaptó lentes de contacto sobre la córnea para mejorar la visión de estos pacientes. Debido a la gran similitud de índices de refracción entre lente, córnea y lágrima, se anulaba ópticamente la cara externa de la córnea y desaparecía el efecto nocivo del astigmatismo irregular. Pero igualmente la córnea de algunos pacientes seguía evolucionando hacia radios de curvatura cada vez más pequeños y acababan con la aparición de un leucoma cicatricial central, que impedía una buena visión aún con lentes de contacto. Por ello, Elsching en 1930 realizó la primera queratoplastia en este tipo de pacientes, con lo que abrió el camino hacia la solución quirúrgica del queratocono en los casos que hasta entonces tenían peor pronóstico<sup>5</sup>.

En la década de 1950, José Ignacio Barraquer, considerado hoy "el padre de la cirugía refractiva", ideó y desarrolló la técnica de adición de tejido corneal con el objetivo de evitar los inconvenientes en cicatrización y elasticidad, que eran los principales obstáculos en la previsibilidad y estabilidad de los primeros procedimientos refractivos. Luego en los años 1960 junto con el oftalmólogo ruso Blavatskaya se introdujo la forma de anillo en el implante y se desarrolló la técnica y sus principios básicos de acción<sup>6</sup>.

De acuerdo con los postulados de Barraquer y Blavatskaya, el anillo intraestromal actúa mediante la adición de tejido periférico, llevando a un aplanamiento de la córnea central. Así su efecto será mayor cuando más volumen tenga el anillo implantado, pero a su vez es inversamente proporcional al diámetro del mismo. Es decir que mientras más pequeño es el diámetro y mayor el espesor del implante, se logra corregir miopías más elevadas<sup>6</sup>.

En 1986 Paulo Ferrara comenzó a trabajar con implantes sintéticos de PMMA en conejos, estudiando así la relación entre este elemento y el tejido corneal. En 1991 realizó el primer implante en un paciente miope<sup>7</sup>. En 1994 desarrolló la técnica de tunelización buscando optimizar el procedimiento y mejorar los resultados. En 1996 reemplazó el implante anular único por dos piezas (segmentos) separados, obteniendo así mejores resultados en pacientes con miopías elevadas y además un mayor efecto en la regularización de astigmatismos existentes. De tal manera que desde entonces (1996) comenzó a implantarlos en pacientes con queratocono y otras irregularidades con excelentes y alentadores resultados, tomando a esta técnica como un prometedor procedimiento "ortoqueratológico"<sup>8</sup>.

A lo largo de estos años muchos cirujanos alrededor del mundo han adoptado este método como un tratamiento de elección para sus pacientes con queratocono y otras ectasias<sup>9-13</sup>.

Hace aproximadamente dos años hemos comenzado a seguir los pasos de otros autores con el uso de segmentos intraestromales. El objetivo de este trabajo fue evaluar la eficacia de dicho tratamiento en pacientes con queratocono.

## Material y métodos

Se realizó una investigación de tipo retrospectiva estadística, de carácter descriptivo, donde se recogieron datos de las historias clínicas de pacientes operados con implante de segmentos intraestromales en dos centros oftalmológicos (Centro de Investigaciones y Tratamiento Ocular, Buenos Aires, y Centro Oftalmológico de Tucumán). Todos los pacientes tuvieron un seguimiento mínimo de 6 meses.

Los datos de interés para nuestro análisis fueron los siguientes: agudeza visual preoperatoria sin corrección, agudeza visual postoperatoria sin corrección, agudeza visual postoperatoria con corrección aérea, K promedio preoperatorio, K promedio postoperatorio, astigmatismo corneal preoperatorio y astigmatismo corneal postoperatorio. Se procesaron los datos de 19 ojos correspondientes a 13 pacientes que cumplían con el criterio de seguimiento mencionado previamente.

De acuerdo con el protocolo de seguimiento, luego de la cirugía se realizó el primer control de visión en todos los casos a los 7 días. A los 30 días se realizó el control de refracción aérea y queratometría con topografía corneal. Luego se controló una vez al mes la visión y los parámetros topográficos hasta los seis meses como mínimo.

## Resultados

La agudeza visual de preoperatorio era la siguiente: 10 ojos veían bultos (52,6%); 5 ojos veían 20/400 (26,3%); 2 ojos veían 20/200 y 2 ojos alcanzaban 20/80 sin corrección (10,5%). Ningún ojo mejoraba su visión con corrección aérea.

En el postoperatorio inmediato, a los 7 días, la visión era la siguiente: 3 ojos veían 20/400 (15,8%); 3 más veían 20/200 (15,8%); 5 alcanzaban 20/80 (26,3%); otros 3 llegaban a 20/70 (15,8%) y cuatro veían 20/30 o mejor, sin corrección (21,1%).

A los 30 días se realizó la refracción aérea de los pacientes, encontrando que: once ojos lograron ver 20/30 o mejor (57,9%); tres ojos veían 20/40 (15,8%) y otros tres ojos llegaban a 20/50 (15,8%), mientras que dos ojos sólo alcanzaban 20/70 con anteojos (10,5%) (figs. 1 y 2).

El Kave promedio en el preoperatorio era de 53.87 dioptrías, mientras que en el postoperatorio (a los 30 días) fue de 47.24 dioptrías, es decir, una disminución de 6.63

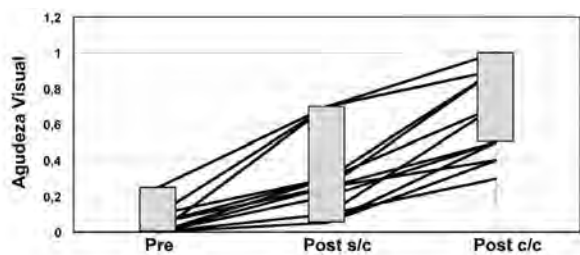


Figura 1. Modificaciones de la agudeza visual preoperatorias y postoperatorias sin y con corrección.

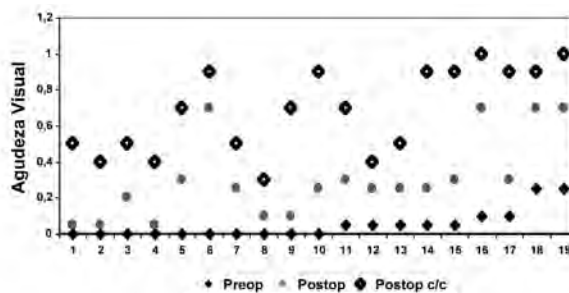


Figura 2. Modificaciones de la agudeza visual en cada uno de los 19 ojos evaluados (preoperatorio y postoperatorio sin y con corrección).

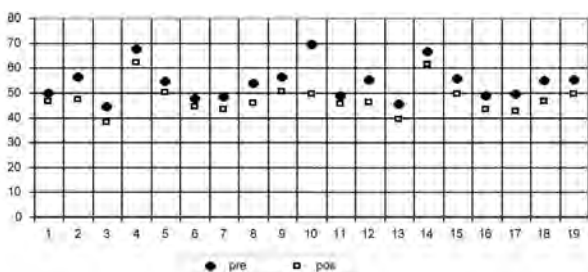


Figura 3. Modificaciones del valor de K en cada uno de los ojos evaluados (pre y postoperatorio).

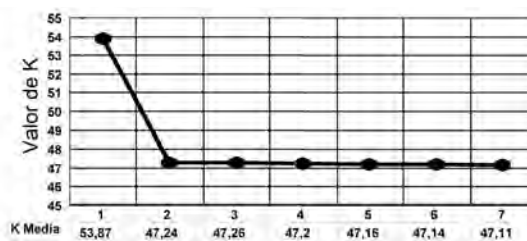


Figura 4. Variación del valor de K desde el valor inicial hasta los 6 meses.

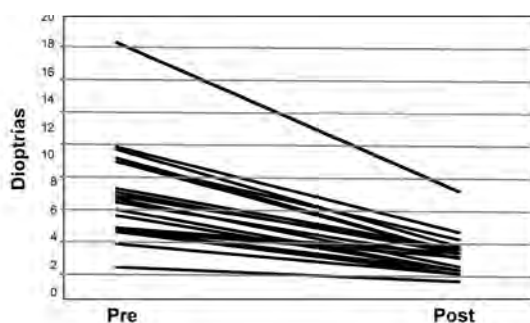


Figura 5. Variación del astigmatismo en los ojos evaluados (pre y postoperatorio).

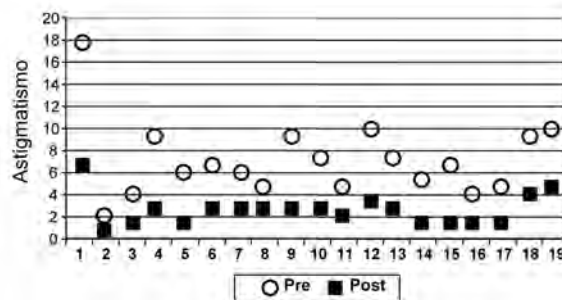


Figura 6. Modificación del astigmatismo en cada uno de los 19 ojos evaluados (pre y postoperatorio).

dioptrías con modificaciones máximas de 16.00 dioptrías para un caso, y mínimas de 3.25 dioptrías para otro (fig. 3). Estos valores promedio se mantuvieron estables durante los controles siguientes, con variaciones menores a una (1) dioptría hasta los seis meses en el 100% de los casos analizados (fig. 4).

El astigmatismo corneal iba desde 1.75 dioptrías hasta 18.12 dioptrías con un promedio de 7.23 dioptrías en el preoperatorio; mientras que luego de la cirugía era de 2.62 dioptrías en promedio con valores extremos de 7.25 dioptrías para el mayor y de 0.75 dioptrías para el más bajo (figs. 5 y 6). Estos valores de astigmatismo también permanecieron estables durante los sucesivos controles.

### Discusión

El implante de segmentos intraestromales es un procedimiento eficaz para el tratamiento de córneas ectásicas.

Logra una satisfactoria reducción de la curvatura corneal, disminuyendo sustancialmente las irregularidades y permitiendo así una mejor calidad y agudeza visual. Sin embargo, no alcanzan por sí solos los resultados refractivos que hoy en día se le exigen a otros métodos como la fotoablación con excimer láser. Debe tenerse en cuenta que se trata de un procedimiento fundamentalmente *ortoqueratológico* que permite modificar una córnea irregular y que logra cierta estabilidad en sus resultados según se puede constatar en numerosos estudios alrededor del mundo, incluyendo nuestra experiencia. No obstante, este es el primer paso para una futura corrección netamente refractiva en la mayoría de estos pacientes. Así muchos de ellos logran luego una visión cercana a la ideal mediante otros métodos: algunos optan por la corrección aérea, otros por las lentes de contacto y en ciertos casos se puede incluso realizar nuevas cirugías como implantes de lentes intraocu-

lares fáquicas o hasta ablaciones de superficie con excimer láser. Esta opción abre un nuevo camino en nuestra línea de trabajo que seguramente será objeto de análisis de futuras investigaciones.

Por último, cabe destacar que este procedimiento no descarta de ninguna manera la posibilidad de estos pacientes de someterse a una queratoplastia, en caso de que su patología no logre la corrección y estabilidad deseada. Afortunadamente según los diversos trabajos existentes sobre el tema esto es cada vez menos frecuente.

## Referencias

1. Rabinowitz YS, Nesburn AB, McDonnell PJ. Videokeratography of the fellow eye in unilateral keratoconus. *Ophthalmology* 1993; 100: 181-6.
2. Li X, Rabinowitz YS, Rasheed K, Yang H. Longitudinal study of the normal eyes in unilateral keratoconus. *Ophthalmology* 2004; 111: 440-6.
3. Nottingham J. Practical observations on conical cornea and on the short sight, and other defects of vision connected with it. London: J. Churchill, 1854.
4. Bowman W. On conical cornea and its treatment by operation. *Ophthalmic Hosp Rep and J R Lond Ophthalmic Hosp.* 1859; 9: 157.
5. Gonzalez Díaz Obregon E. Diagnóstico diferencial y tratamiento del queratocono. *Franja Visual* 1998, vol. 9, no. 42: 11-15.
6. Barraquer JI. Modification of refraction by means of intracorneal inclusion. *Int. Ophthalmol. Clin.* 1966: 6: 53-78.
7. Ferrara de A, Cunha P. Técnica cirúrgica para correção de miopia: anel corneano intra-estromal. *Rev. Bras. Oftalmol.* 1995; 54: 577-88.
8. Ferrara de A, Cunha P, Cruz CS, Dias da Silva FB, Cunha R. Corneal ectasia and Ferrara ring. *En: Intracorneal ring segments and alternative treatments for corneal ectatic diseases.* Colin J, Ertan A (eds). Ankara, Turkey: Kudret Göz Yayinlari, 2007.
9. Colin J, Malet F. Intacs for the correction of keratoconus: two-year follow-up. *J. Cataract Refract Surg* 2007; 33: 69-74.
10. Boxer Wachler BS, Chandra NS, Chou B, Korn TS, Nepomuceno R, Christie JP. Intacs for keratoconus. *Ophthalmology* 2003; 110: 1031-40.
11. Kanellopoulos AJ, Pe LH, Perry HD, Donnenfeld ED. Modified intracorneal ring segment implantations (INTACS) for the management of moderate to advanced keratoconus: efficiency and complications. *Cornea* 2006; 25: 29-33.
12. Rodriguez-Prats J, Galal A, García-Lledo M, De La Hoz F, Alio JL. Intracorneal rings for correction of pellucid marginal degeneration. *J Cataract Refract Surg* 2003; 29: 1421-4.
13. Barbara A, Shehadeh-Masha'our R, Zvi F, Garzoni HJ. Management of pellucid marginal degeneration with intracorneal ring segments. *J Refract Surg* 2005; 21: 296-8.