

Efecto del bevacizumab intravítreo en el edema macular diabético

René Hernán Parada Vásquez, Julio Enrique de León Ortega

Escuela Superior de Oftalmología, Guatemala.

Recibido: 12 de abril de 2015.

Aceptado: 15 de mayo de 2015.

Correspondencia:

Dr. Julio de León Ortega

7ª. Av 9-71 Z-9

Guatemala, Guatemala

Tel: (502) 23318919

Oftalmol Clin Exp (ISSN 1851-2658)

2015; 8(2): 39-46.

Resumen

Objetivo: Determinar el grosor macular en pacientes con edema macular diabético antes y después de administrar bevacizumab intravítreo como único tratamiento. Determinar el efecto de la primera y de la segunda dosis intravítrea con un mes de diferencia entre aplicaciones.

Material y métodos: Estudio prospectivo, observacional, transversal y cuantitativo de 63 ojos en el período de un año donde se administraron dosis mensuales de bevacizumab 1.25 mg. Se midió el volumen macular total (mm^3) y el espesor central foveolar (μm) en la tomografía de coherencia óptica (OCT Stratus 3000) antes de la primera dosis, al mes de aplicada y al mes de la segunda dosis.

Resultados: El volumen macular total antes de la primera dosis fue de $8.33 \pm 2.5 \text{ mm}^3$ (media \pm desviación estándar). Al mes de la primera aplicación de bevacizumab el volumen macular total fue de 7.45 ± 1.8 y, comparado con la medición antes de la inyección, fue significativamente menor ($p = 0.0001$). Al mes de la segunda aplicación de bevacizumab el volumen macular total fue de 6.88 ± 1.98 y, comparado con la medición pre-inyección, fue significativamente menor ($p < 0.0001$). El espesor foveolar antes de la inyec-

ción fue de $341.12 \mu\text{m} \pm 174.2$; al mes de la primera aplicación intravítrea fue de 278.96 ± 104.0 , significativamente menor ($p = 0.0001$); y después de la segunda inyección fue 241.88 ± 92.9 , significativamente menor a valor pre-inyección ($p < 0.0001$). Hubo mejoría de la agudeza visual pero la diferencia entre antes y después de la inyección no fue significativa.

Conclusiones: El edema macular diabético disminuye significativamente en las mediciones obtenidas por OCT y es mayor el efecto con dos aplicaciones intravítreas y un mes de diferencia entre aplicaciones.

Palabras clave: bevacizumab, inyección intravítrea, edema macular diabético, espesor foveolar.

Effect of intravitreal bevacizumab in diabetic macular edema

Abstract

Objective: To determine macular thickness in patients with diabetic macular edema before and after intravitreal bevacizumab administration as single therapy; to evaluate the effect of the first and second intravitreal dose with a one-month interval between both injections.

Material and methods: Prospective, observational, cross-sectional and quantitative study of 63 eyes over one year during which monthly doses of bevacizumab 1.25 mg were administered. Measurements of total macular volume (mm^3) and central foveolar thickness (μm) with optical coherence tomography (OCT Stratus 3000) were performed before the first dose, one month after it and one month after the second dose.

Results: The total macular volume before the first dose was $8.33 \pm 2.5 \text{ mm}^3$ (mean \pm standard deviation). At 1 month after the first bevacizumab injection, the total macular volume was 7.45 ± 1.8 , significantly lower than values obtained before treatment ($p = 0.0001$). One month after the second bevacizumab dose, the total macular volume was 6.88 ± 1.98 , significantly lower than pre-treatment values ($p < 0.0001$). Foveolar thickness before the first intravitreal dose was $341.12 \mu\text{m} \pm 174.2$, while one month after it, it was

278.96 ± 104.0 , significantly lower ($p = 0.0001$) vs. 241.88 ± 92.9 after the second injection, when it was significantly lower than the pre-injection value ($p < 0.0001$). There was visual acuity improvement, but the difference between pre- and post-injection values was not significant.

Conclusions: Diabetic macular edema decreases significantly according to OCT measurements, and the effect is greater with two intravitreal doses administered with a one-month interval.

Keywords: bevacizumab, intravitreal injection, diabetic macular edema, foveolar thickness.

Efeito do bevacizumab intravítreo no edema macular diabético

Resumo

Objetivo: Determinar a espessura macular em pacientes com edema macular diabético antes e depois de administrar bevacizumab intravítreo como único tratamento. Determinar o efeito da primeira e da segunda dose intravítrea com um mês de diferença entre aplicações.

Material e métodos: Estudo prospectivo, observacional, transversal e quantitativo de 63 olhos no período de um ano no que se administraram doses mensais de bevacizumab 1.25 mg. Mediu-se o volume macular total (mm^3) e a espessura foveal central (μm) na tomografia de coerência óptica (OCT Stratus 3000) antes da primeira dose, logo de um mês de aplicada e logo do mês da segunda dose.

Resultados: O volume macular total antes da primeira dose foi de $8.33 \pm 2.5 \text{ mm}^3$ (média \pm desvio padrão). Logo de um mês da primeira aplicação de bevacizumab o volume macular total foi de 7.45 ± 1.8 e, comparado com a medição antes da injeção, foi significativamente menor ($p = 0.0001$). Logo do mês da segunda aplicação de bevacizumab o volume macular total foi de 6.88 ± 1.98 e, comparado com a medição pré-injeção, foi significativamente menor ($p < 0.0001$). A espessura foveal antes da injeção foi de $341.12 \mu\text{m} \pm 174.2$; logo do mês da primeira aplicação intravítrea foi de 278.96 ± 104.0 , significativamente menor ($p = 0.0001$); e depois da segunda injeção foi

241.88 ± 92.9, significativamente menor al valor pre-inyección ($p < 0.0001$). Houve melhora da acuidade visual, mas a diferença entre antes e depois da injeção não foi significativa.

Conclusões: O edema macular diabético diminui significativamente nas medições obtidas por OCT e é maior o efeito com duas aplicações intravítreas e um mês de diferença entre aplicações.

Palavras chave: bevacizumab, injeção intravítrea, edema macular diabético, espessura foveal.

Introducción

La retinopatía diabética es la primera causa de ceguera legal en los adultos jóvenes de los países occidentales. En el 2011, la Federación Internacional de Diabetes (IDF) estimó que la prevalencia de diabetes en Latinoamérica era de 9.2% entre los adultos de 20 a 79 años, es decir alrededor de 371 millones de adultos que viven con diabetes mellitus. En Guatemala la prevalencia según la OMS es de 9.93%¹. El edema macular diabético (EMD) es la causa más frecuente de deterioro de la visión central en pacientes con retinopatía diabética². El edema macular es secundario a la acumulación de fluido en el polo posterior de la retina. Su etiopatogenia no se comprende totalmente; actualmente se han demostrado medios para reducir el riesgo de pérdida de visión por edema macular diabético, tales como anticuerpos dirigidos contra el factor de crecimiento vascular endotelial, la fotocoagulación focal con láser, el control intensivo de la glucemia y control de la presión arterial³⁻⁴. El objetivo de este trabajo es describir el efecto de bevacizumab en una población diabética diagnosticada con edema macular clínicamente significativo (EMCS) después de la primera y la segunda aplicación intravítrea.

Bevacizumab es un anticuerpo monoclonal humanizado que se une al factor de crecimiento del endotelio vascular (VEGF), inhibiendo así la unión de éste a sus receptores Flt 1 (VEGFR 1) y KDR (VEGFR 2) situados en la superficie de

las células endoteliales⁵⁻⁶. Al neutralizar la actividad biológica del VEGF se reduce la vascularización de los tumores y por lo tanto se inhibe el crecimiento del tumor⁷. Actualmente está aprobado por la Administración de Alimentos y Medicamentos (FDA) para el tratamiento de cáncer de colon, cáncer de mama, cáncer de pulmón no microcítico y carcinoma de células renales. Se encuentra en fase de investigación en otras patologías tumorales y es uno de los antiangiogénicos usados actualmente en patologías oculares como la degeneración macular relacionada con la edad (DMAE) y la retinopatía diabética⁸.

Se ha llevado a cabo este estudio piloto para evaluar en corto plazo la seguridad y el efecto de bevacizumab intravítrea, tanto en la primera como en su segunda aplicación, en el tratamiento del EMD. Su objetivo es cuantificar el efecto del bevacizumab en pacientes diabéticos con edema macular, comparando el grosor macular luego de una primera y segunda dosis intravítrea como único tratamiento con un mes de diferencia entre aplicaciones.

Material y métodos

Se realizó un estudio prospectivo, observacional, transversal y cuantitativo. Se llevó a cabo una selección aleatoria de pacientes del Centro Oftalmológico León, en el período comprendido entre septiembre de 2013 a octubre de 2014. Se seleccionaron pacientes con diagnóstico de diabetes mellitus, de esa manera se revisaron las historias clínicas de pacientes diabéticos con edema macular clínicamente significativo.

Todos los pacientes tuvieron una evaluación oftalmológica completa, empezando desde anamnesis, agudeza visual sin y con corrección, retinoscopia, biomicroscopia, toma de presión intraocular, evaluación de fondo de ojo.

Además se realizó el examen complementario de la tomografía de coherencia óptica, OCT Stratus (Carl Zeiss Meditec, Dublin, California, USA). Realizado para evaluar la seguridad y la

Tabla 1. Medición del grosor macular por OCT.

MEDICIONES ENCONTRADAS						
	Volumen macular total (mm ³)			Grosor foveal (micras)		
	Basal	2o.	3o.	Basal	2o.	3o.
Media (desviación estándar)	8.43 (2.6)	7.38 (1.85)	6.71 (1.9)	351.1 (179.0)	276.3 (105.8)	235.5 (88.5)
	P<0.0001			P<0.0001		

eficacia de bevacizumab después de la primera y segunda aplicación intravítrea.

Para la definición del diagnóstico de EMCS se utilizó el Early Treatment Diabetic Retinopathy Study (ETDRS)⁹ mencionando que el edema macular diabético es el engrosamiento de la retina o presencia de exudados duros dentro de dos diámetros de disco desde el centro de la mácula.

El EMCS se define —según el estudio ETDRS— como cualquiera de las siguientes condiciones clínicas¹⁰:

- Edema retinal localizado en el centro de la mácula a menos de 500 micras.
- Exudados duros en el centro de la mácula a menos de 500 micras si se asocia a engrosamiento de la retina adyacente.
- Engrosamiento mayor a un área del disco si está localizada a menos de un diámetro del disco del centro de la mácula.

El diagnóstico de EMCS se basó en el examen mediante lámpara de hendidura con lente de 90D y se complementó con el estudio del OCT macular. Se estudiaron los resultados del

OCT macular en la primera consulta, seguidos de los OCT maculares de la aplicación de la primera dosis y de la segunda, al igual que su agudeza visual con la mejor corrección antes de la colocación de una dosis. Dentro de los OCT se buscó identificar el grosor macular, teniendo como parámetro el volumen total macular y el espesor foveal.

Descripción del procedimiento: Se utilizó bevacizumab (Avastin®) frasco ampola de 100 mg/4 ml; se llevó a cabo la aplicación intravítrea según la forma descrita por las guías de la Sociedad Española de Retina y Vítreo¹¹. Se explicó al paciente cuál era el objetivo del tratamiento, cómo era el procedimiento y también se le pidió firmar un consentimiento informado. Se pasó a consultorio, previa asepsia y antisepsia; se colocaron campos estériles, gotas de clorhidrato de proximetacaína 0.5% como anestesia y se usó povidona yodada al 5% por 3 minutos. El oftalmólogo utilizó mascarilla y guantes estériles, procedió a colocar blefarostato, colocó lidocaína subconjuntival y midió la distancia del limbo hacia la pars plana, de 3,5 mm en ojos afáquicos o pseudofáquicos y de 4

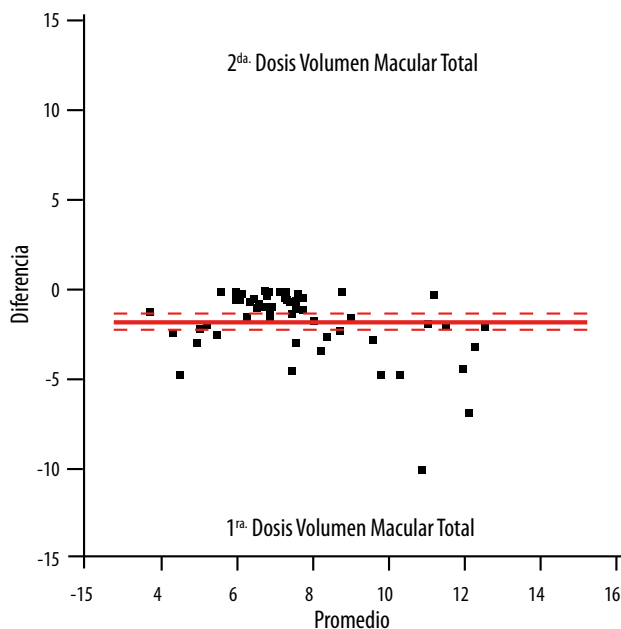


Figura 1. El efecto fue mayor en presencia de volumen macular mayor a 10 mm³.

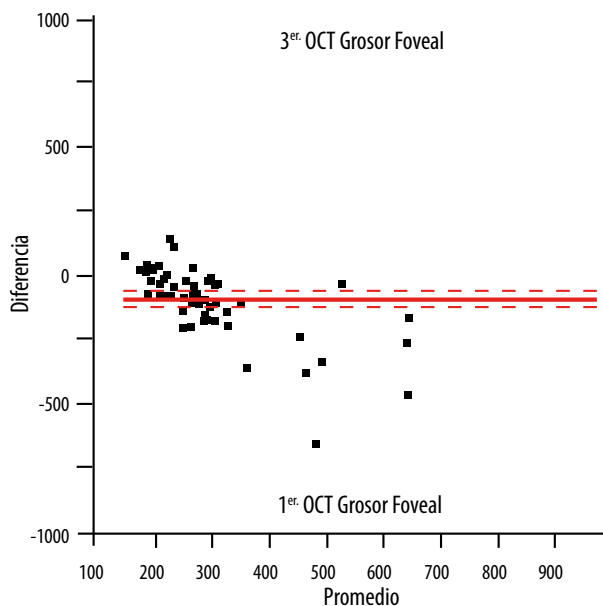


Figura 2. El efecto de disminución del grosor foveolar fue dependiente del grosor inicial.

mm en ojos fáquicos. Insertó la aguja perpendicularmente a través de la esclera en región temporal inferior utilizando un bastoncillo de algodón estéril para prevenir el reflujo del fármaco o vítreo acuoso y el sangrado posterior. Empleó una gota de moxifloxacina y por último esperó 30 minutos para tomar la presión intraocular. Hizo controles al día siguiente, a la semana y luego al mes para la colocación de la siguiente dosis de bevacizumab.

La dosis de bevacizumab intravítreo en todos los casos fue de 1.25 mg. Para el análisis estadístico se usó la prueba T para comparación de promedios y se consideró estadísticamente significativo a partir de $P=0.0001$.

Criterios de inclusión

- Personas de ambos sexos.
- Edad de 31 a 80 años.
- Diagnosticados con diabetes mellitus II y edema macular.
- Expedientes con OCT macular de dos mediciones o más.

- Sin tratamiento con corticoides, láser o procedimiento quirúrgico tres meses previos al estudio.

Criterios de exclusión

- Patología ocular o sistémica que limite adquisición de imágenes.

Resultados

Se incluyeron 41 pacientes, 16 hombres (39%) y 25 mujeres (61%), diagnosticados con edema macular diabético que cumplieron con los criterios de inclusión; con una edad promedio de 68.82 años (entre 31 a 80 años) el seguimiento se realizó entre octubre de 2013 y septiembre de 2014. Un total de 63 ojos (29 derechos y 34 izquierdos). La agudeza visual mejor corregida pre-inyección por cartilla de Snellen promedio fue de 20/60 (20/40-20/800) $\leq 20/70$ en el 63.49%. Posterior a la aplicación intravítrea, luego de la primera y segunda

dosis, se observó un resultado similar. Ningún paciente presentó complicaciones posteriores al procedimiento durante sus controles. Para análisis de los resultados se utilizó el programa de estadística JMP (SAS).

Se realizó la medición con el OCT macular del volumen macular total y el grosor foveal en la primera consulta (basal) y posterior a la aplicación de la primera y segunda dosis de bevacizumab (tabla 1).

Los resultados se interpretaron a través de un gráfico Bland-Altman plot:

- El volumen macular de la segunda y tercera medición comparado con la medición pre-tratamiento fue significativamente menor en la segunda y tercera medición (fig. 1).
- Disminución del edema macular luego de la aplicación de bevacizumab (volumen y grosor foveal) (fig. 2).

Se hizo una comparación de promedios y diferencias. A cada paciente se le hizo un promedio entre la primera y tercera medición del OCT luego de la aplicación de la primera y la segunda dosis de bevacizumab. En la figura 1 se muestra la diferencia de la primera medición menos la tercera, ya que si no existiera diferencia en todas las mediciones (sesgo) el gráfico estaría sin modificaciones, dando como resultado una sola línea. A mayor cantidad de medición se dará una mayor diferencia. Por lo tanto, al tener mayor volumen macular, mayor será el efecto del bevacizumab para disminuirlo.

En la figura 2 se observa la comparación del primer y tercer OCT macular, dando como resultado que a mayor grosor foveal (presentado en primer OCT) el efecto del bevacizumab será mucho mayor; a diferencia de un grosor foveal pequeño en el cual el efecto que ejerza el antiangiogénico será mucho menor.

Discusión

La retinopatía diabética es actualmente una de las primeras causas de ceguera y baja visión en los países desarrollados. Así como los estudios epidemiológicos de retinopatía diabética son numerosos, los que se realizan exclusivamente en pacientes con edema macular diabético son menos frecuentes¹². Se han descrito otros tratamientos para el edema macular diabético, como lo son la vitrectomía asociada a la extracción de la hialoides posterior¹³, triamcinolona intravítrea¹⁴ y panfotocoagulación¹⁵. El bevacizumab es un medicamento accesible en todo el mundo. La angiogénesis en las enfermedades oculares ataca un sitio inmunoprivilegiado del cuerpo humano donde la terapia antiangiogénica ocular tiene una buena oportunidad de éxito. En Latinoamérica, el bevacizumab ha abierto una oportunidad enorme en el tratamiento de pacientes con retinopatía diabética por ser económico, accesible y con una curva pequeña de aprendizaje, lo cual resulta una opción para hospitales en donde la tecnología láser no se encuentra disponible¹⁶.

Dentro del estudio no se efectuó una comparación de las agudezas visuales pre y pos aplicación de bevacizumab; sin embargo, las agudezas visuales se mantuvieron estables (promedio 20/60) sin encontrar fluctuaciones posteriores a las dosis del antiangiogénico. No se reportaron complicaciones ni tampoco endoftalmitis durante todo el seguimiento efectuado a los pacientes.

Con este estudio también se puede comprobar que el bevacizumab es útil para el tratamiento del edema macular diabético y da como resultado una disminución del volumen macular total y el espesor foveal.

Dentro de las limitaciones del estudio se puede mencionar el número reducido de pacientes, la falta de un grupo control placebo

y otro grupo en el que se utilice un tratamiento antiangiogénico diferente, además de la comprobación de la agudeza visual pre y pos inyección de bevacizumab; por lo que una recomendación sería tomar en cuenta esos datos para realizar futuros estudios y así brindar mayores resultados a este estudio.

Conclusiones

- El edema macular diabético disminuye significativamente luego de administrar bevacizumab en mediciones obtenidas por OCT.
- La reducción del edema es mayor con dos aplicaciones intravítreas a intervalos de 1 mes entre aplicaciones.
- El efecto de disminución del edema es mayor con mayores volúmenes de edema macular.

Referencias

1. Castillo Nuñez Y, Aguilar Salinas C. Epidemiología de la diabetes en Latinoamérica: generar evidencias en lugar de seguir pagando las consecuencias. *Rev de la ALAD: Asoc Latinoam Diabetes* 2014; 22: 126-7.
2. Ahmed M, Abdel Hadi, Abdel Hamid S, ElHofy. Intravitreal double-dose ranibizumab therapy for refractory diabetic macular edema. *Egyptian Retina Journal* 2013; 1: 1-6. Disponible en: <http://www.egyptretinaj.com/article.asp?issn=2347-5617;year=2013;volume=1;issue=1;spage=1;epage=6;aulast=Abdel>
3. Do DV *et al.* The DA VINCI Study: phase 2 primary results of VEGF Trap-Eye in patients with diabetic macular edema. *Ophthalmology* 2011; 118: 1819-26.
4. Michaelides M *et al.* A prospective randomized trial of intravitreal bevacizumab or laser therapy in the management of diabetic macular edema (BOLT Study). *Ophthalmology* 2010; 117: 1078-86.
5. Alezzandrini AA, García MB. Bevacizumab Intravítreo en retinopatía diabética proliferante. *Arch Oftalmol B Aires* 2009; 80: 68-7.
6. Peter A, Campochiaro PA, Wykoff CC, Shapiro H, Rubio RG, Ehrlich JS. Neutralization of vascular endothelial growth factor slows progression of retinal nonperfusion in patients with diabetic macular edema. *Ophthalmology* 2014; 121: 1783-9.
7. Bressler NM *et al.* RIDE and RISE Research Groups. Vision-related function after ranibizumab treatment for diabetic macular edema: results from RIDE and RISE. *Ophthalmology* 2014; 121: 2461-72.
8. Diabetic Retinopathy Clinical Research Network. Scott IU *et al.* A phase II randomized clinical trial of intravitreal bevacizumab for diabetic macular edema. *Ophthalmology* 2007; 114: 1860-7.
9. Arévalo JF, García Amaris RA. Bevacizumab (Avastin®) intravítreo en retinopatía diabética. *Vision Pan-America* 2008; 7(3): 82-86.
10. Asensio Sánchez VM, Gómez Ramírez V, Morales Gómez I, Rodríguez Vaca I. Edema macular diabético clínicamente significativo: factores sistémicos de riesgo. *Arch Soc Esp Oftalmol* 2008; 83: 173-6.
11. Sociedad Española de Retina y Vítreo (SERV). *Manejo de las inyecciones intravítreas*. Barcelona: SERV, 2009, p. 10-16 (Guías de práctica clínica de la SERV; 2).
12. Romero P, Almena M, Baget M, Méndez I, Salvat M. Actualización en la epidemiología del Edema Macular diabético. *Annals d'Oftalmologia* 2005; 13: 92-102.
13. Baeta Bayón L, Jerez Olivera E, Cabrera Marrero B, Cabrera López F. Actualización en el diagnóstico y tratamiento del edema macular diabético. *Arch Soc Canar Oftalmol* 2005; 16: 69-82.
14. Diabetic Retinopathy Clinical Research Network. A randomized trial comparing intravitreal triamcinolone acetonide and

- focal/grid photocoagulation for diabetic-macular edema. *Ophthalmology* 2008; 115: 1447-9.
15. Aliseda Pérez de Madrid D, Berástegui L. Retinopatía diabética. *An Sist Sanit Navar* 2008; 31 Supl. 3: 23-34.
16. Quiroz Mercado H, Vélez Montoya R, Fromow Guerra J, Guerrero Naranjo JL, Moreno Páramo D, Morales Cantón V. Terapia antiangiogénica ocular: experiencia clínica en México. *Gac Méd Méx* 2008; 144: 245-253.