

# Actualización de las manifestaciones oculares de las enfermedades metabólicas más frecuentes vistas en el Servicio de Oftalmología del Hospital Garrahan

OLIVIA CARDOZO SARUBBI, BEATRIZ LÓPEZ, JULIO MANZITTI

## RESUMEN

**OBJETIVO:** La patología metabólica se acompaña de manifestaciones en diferentes órganos, los ojos suelen estar comprometidos frecuentemente, siendo el oftalmólogo muchas veces el primero en detectar algún signo que oriente al diagnóstico. El objetivo de este trabajo fue presentar las manifestaciones oculares y manejo de pacientes con enfermedades metabólicas que afectan al globo ocular.

**MÉTODOS:** Esta revisión se basó en la búsqueda bibliográfica y retrospectiva de pacientes con diagnóstico de enfermedades metabólicas del servicio de oftalmología y de errores congénitos del metabolismo del Hospital de Pediatría Juan P. Garrahan. Se realizó una descripción sobre los hallazgos oculares y sistémicos encontrados en las patologías más relevantes y se realizó una actualización sobre el manejo de estos pacientes.

**RESULTADOS:** Se encontraron 297 pacientes con diagnóstico de enfermedad metabólica; los diagnósticos más frecuentemente encontrados fueron: glucogenosis en 15%, Gaucher en 12%, fenilcetonuria en 9%, mucopolisacaridosis en 9%. Otros diagnósticos encontrados fueron hiperinsulinismo, hipoglucemia cetósica, enfermedad mitocondrial, galactosemia, fructosemia, enfermedad MAPLE, déficit de ornitiltranscarbamilasa, homocistinuria, tirosinemia, acidemia propiónica y glutárica, Niemann-Pick, adrenoleucodistrofia y cistinosis.

**CONCLUSIONES:** El conocimiento de las manifestaciones oculares y sistémicas de estas patologías ayuda al diagnóstico temprano y su manejo terapéutico multidisciplinario mejora las condiciones de vida de los pacientes revirtiendo, en aquellos casos factibles de tratamiento, la mayoría de sus manifestaciones.

**PALABRAS CLAVE:** enfermedades metabólicas, glucogenosis, enfermedad de Gaucher, fenilcetonuria, mucopolisacaridosis.

## Update on ocular manifestations of metabolic diseases frequently seen in the Department of Pediatric Ophthalmology at the Hospital Garrahan

### ABSTRACT

**PURPOSE:** Metabolic diseases involve different organs including the eyes and ophthalmologists are often the first to detect any signs to guide the diagnosis. The aim of this study was to describe the ocular manifestations of metabolic diseases examined in a pediatric hospital of Buenos Aires.

**METHODS:** This review was based on literature review and retrospective study of patients with metabolic diseases in the Department of Ophthalmology and Department of Inborn Errors of Metabolism at the Pediatric Hospital Juan P. Garrahan. This review includes the most common ophthalmological findings and management of the most prevalent metabolic diseases.

**RESULTS:** We found 297 patients diagnosed with metabolic diseases. The most frequent diagnosis were glycogen storage disease in 15%, Gaucher disease in 12%, phenylketonuria in 9%, and mucopolysaccharidoses in 9%. Other diagnoses included hyperinsulinism, ketotic hypoglycemia, mitochondrial disease, galactosemia, fructosemia, MAPLE disease, ornitiltranscarbamilasa deficiency, homocystinuria, tyrosinemia, propionic acidemia and glutaric, Niemann-Pick disease, adrenoleukodystrophy and cistinosis.

**CONCLUSIONS:** The knowledge of ocular and systemic manifestations of these pathologies facilitates an early diagnosis and prompt multidisciplinary approach to improve the living conditions of the patients and reverting where feasible, the clinical manifestations of these diseases.

**KEY WORDS:** metabolic diseases, glycogen storage diseases, Gaucher disease, phenylketonuria, mucopolysaccharidosis.

Recibido:  
23 nov. 2009  
Aceptado:  
30 nov. 2009

Autor responsable:  
Dr. Julio Manzitti  
Jefe, Servicio de Oftalmología,  
Hospital Garrahan  
Combate de Los Pozos 1881  
1245 Buenos Aires  
juliomanzitti@gmail.com

La patología metabólica frecuentemente se acompaña de múltiples manifestaciones en diferentes órganos como el sistema nervioso, corazón, hígado, riñones y ojos. En el ojo pueden estar comprometidas varias de las estructuras oculares acompañándose de signos y síntomas que pueden ser las

primeras en ser detectadas e incluso un examen oftalmológico podría ayudar en la sospecha o confirmar el diagnóstico de la enfermedad<sup>1</sup>. Actualmente muchas de estas patologías son parte de numerosas investigaciones que han cambiado dramáticamente la historia de estas entidades mejorando su prevención y su tratamiento<sup>1</sup>.

El diagnóstico de las enfermedades metabólicas muchas veces resulta sumamente difícil así como diferenciarlas de lesiones perinatales. En estos casos, los hallazgos oftalmológicos pueden ser de gran valor en orientar el diagnóstico hacia una enfermedad específica<sup>1</sup>.

Este estudio se basó en una revisión retrospectiva de pacientes y bibliográfica acerca de las enfermedades metabólicas más frecuentes encontradas en el Servicio de Oftalmología y del Servicio de Errores Congénitos del Metabolismo del Hospital Juan P. Garrahan, hospital de alta complejidad donde se centralizan muchas de estas patologías. El objetivo de esta revisión fue determinar los hallazgos oftalmológicos más frecuentes en algunas de estas enfermedades y determinar los últimos avances en diagnóstico y manejo terapéutico comunicado en la literatura.

## Métodos

En la base de datos del Servicio de Errores Congénitos del Metabolismo del Hospital Garrahan, se encontraron 297 pacientes con diagnóstico de enfermedad metabólica. Se revisaron las historias clínicas de aquellos pacientes que presentaban diagnóstico de enfermedades metabólicas que frecuentemente se asocian con manifestaciones oculares y se realizó una revisión de las últimas publicaciones acerca de estas patologías.

## Resultados

En la revisión de 297 pacientes con enfermedades metabólicas, los diagnósticos más frecuentes encontrados fueron glucogenosis en 44 pacientes (15%), enfermedad de Gaucher en 34 pacientes (12%), fenilcetonuria en 25 pacientes (9%) y mucopolisacaridosis en 25 pacientes (9%). Otros diagnósticos hallados en menor frecuencia fueron hiperinsulinismo en 18 pacientes (6%), hipoglucemia cetótica en 18 pacientes (6%), enfermedad mitocondrial en 15 pacientes (5%), galactosemia, fructosemia, enfermedad MAPLE, déficit de ornitiltranscarbamilasa en 10 pacientes (3%) y homocistinuria, tirosinemia, acidemia propiónica y glutárica en 8 pacientes (2%). Con respecto de la enfermedad de Niemann-Pick, adrenoleucodistrofia y cistinosis fueron encontrados en 4 pacientes (1%).

### Enfermedad de Gaucher

En nuestra serie representó el 12% de los pacientes. Esta enfermedad se debe a la deficiencia de la glucocerebrosidasa, existiendo 3 subtipos dependiendo de la gravedad de la falta de esta enzima<sup>2</sup>.

En el tipo 1 que se presenta frecuentemente en los judíos Ashkenazi, se puede observar una pinguécula amarroada a nivel de la conjuntiva nasal que se caracteriza por los acúmulos de las células de Gaucher en los preparados histológicos y puede presentarse también con maculopa-

tía<sup>2</sup>. El tipo 2 se caracteriza por un compromiso neurológico severo en los primeros seis meses de vida. Los centros bulbares están comprometidos y esto, junto con los hallazgos oftalmológicos de estrabismo y severa espasticidad, constituye la tríada diagnóstica de opsitotonos, trismus y estrabismo. El hallazgo oftalmológico característico es la parálisis horizontal de la mirada. El tipo 3 se caracteriza por estrabismo y parálisis vertical de la mirada<sup>2</sup>.

No existe aún tratamiento efectivo para el tipo 2. El trasplante de médula ósea puede detener la progresión de la enfermedad en el tipo 1. La terapia de reemplazo de enzimático (TRE) es muy efectiva en el tipo 1 y podría detener el deterioro neurológico en el tipo 3<sup>3</sup>. Otro tratamiento posible es la terapia de reducción del sustrato que permite reducir parcialmente el ciclo de biosíntesis para reducir el flujo del sustrato. Una de estas moléculas recientemente aprobada para su uso en Europa, Estados Unidos e Israel es el miglustat (Zavesca®), que ha mostrado mejorías en el tipo 1 e incluso en algunos reportes de pacientes con tipo 3<sup>3</sup>. Sin embargo, esta terapia ha sido aprobada sólo para su uso en adultos cuando la TRE no es posible o en conjunto con ella. Esta modalidad de tratamiento sigue siendo experimental y existen aun pocos informes sobre su uso<sup>3</sup>.

### Mucopolisacaridosis

En nuestra serie representan al 9% (25 pacientes) de los pacientes. La mucopolisacaridosis es un desorden heterogéneo que se produce por el acúmulo generalizado intra y extracelular de glicosaminoglicanos comprometiendo huesos, articulaciones, cerebro, hígado, bazo, vías aéreas superiores y los ojos<sup>2</sup>. Está causada por la disminución de la actividad de una enzima lisosomal específica que produce la ruptura de los glicosaminoglicanos, produciendo los diversos fenotipos clínicos de la enfermedad que van de un rango desde caos fatales en los primeros meses de vida hasta otros compatibles con una esperanza de vida normal<sup>4</sup>. Esta enfermedad ha sido subdividida según el tipo de defecto enzimático y las manifestaciones sistémicas en MPS IH (Hurler), MPS IS (Scheie), MPS IH/S (Hurler/Scheie), MPS II (Hunter), MPS III (Sanfilippo), MPS IV (Morquio), MPS VI (Maroteaux-Lamy), MPS VII (Sly) and MPS IX (Natowicz)<sup>4</sup>.

Los oftalmólogos pediátricos raras veces pueden ver pacientes con el subtipo Hurler o Sanfilippo debido al retardo mental y a sus períodos de vida muy cortos que muchas veces imposibilita el tratamiento. Sin embargo, los oftalmólogos pueden examinar con mayor frecuencia pacientes con Moreataux-Lamy, Morquio y Scheie cuyas manifestaciones patológicas y oculares son similares aunque no idénticas<sup>2</sup>.

**Compromiso corneal.** Puede verse en los subtipos I Hurler, I Scheie, I H/S, IV, VI y VII. La córnea toma un

aspecto de vidrio esmerilado, visto muchas veces mejor con luz natural que con la lámpara de hendidura. Todas las capas de la córnea están comprometidas de forma simétrica con los mucopolisacáridos que se depositan en el espacio intra y extracelular. La opacidad corneal se debe a un desarreglo en el estroma que incluye un anormal espaciamiento y ordenamiento de las fibras colágenas<sup>2</sup>.

El tratamiento principal de la opacidad de córnea es la queratoplastia penetrante mejorando la expectativa visual por muchos años, siempre y cuando no exista degeneración retinal, atrofia del nervio óptico, retardo mental severo o una esperanza de vida corta. Rara vez existe rechazo del botón, pero sí puede observarse una reopacificación del mismo por el proceso original<sup>4</sup>. Luego de un trasplante de médula ósea exitoso, la opacidad de córnea no retrocede pero puede mantenerse estable por un período de tiempo considerable<sup>5-6</sup>.

En nuestra serie de pacientes 48% (12) que presentaron el diagnóstico de MPS tipo I con opacidad corneal importante, el 12% presentó compromiso tan marcado que no podían observarse detalles del fondo de ojo pudiendo estar oculto el compromiso del nervio óptico y la retina; el 4% de los pacientes con diagnóstico de MPS tipo IV y tipo II respectivamente presentó opacidad corneal; el tipo III no presentó compromiso corneal.

Un paciente con opacidad corneal en tratamiento con terapia de reemplazo enzimático fue seguido por 4 meses permaneciendo estable durante ese período de tiempo la opacidad corneal.

**Compromiso retinal.** Tiene un inicio insidioso generalmente enmascarado por la opacidad corneal. Los pacientes suelen quejarse de ceguera nocturna y problemas con la visión periférica. Los signos clínicos incluyen estrechamiento arteriolar, reflejo foveolar indistinguible, atrofia del epitelio pigmentario de la retina (EPR), tardíamente puede observarse espículas óseas y palidez del nervio óptico<sup>3</sup>.

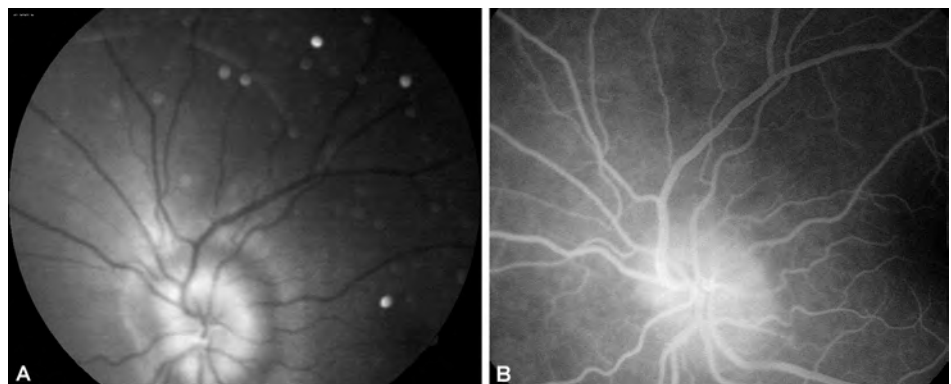
En las formas IH, I H/S, IS, II, III y IV (Morquio) pueden verse grados variables de retinopatía<sup>1</sup>. Al inicio, la respuesta de los bastones está más afectada que la respuesta

de los conos y la reducción progresiva en la amplitud del electroretinograma (ERG) indica deterioro de la función retinal, aunque muchas veces los signos y síntomas no se correlacionan con los cambios severos en el electroretinograma<sup>3</sup>. En nuestra serie de pacientes, sólo pudo evidenciarse compromiso retinal en un paciente (4%) con diagnóstico de MPS tipo I Hurler.

**Compromiso del nervio óptico.** Se afectan las células ganglionares, la capa de fibras nerviosas de la retina y el nervio óptico en sí. El edema del nervio óptico ocurre en la mayoría de los pacientes llevando a atrofia del nervio óptico<sup>1</sup>. Este edema puede ocurrir por hipertensión endocraneal e hidrocefalia debiendo ser excluida esta condición en todos los pacientes. Si no existiese hipertensión endocraneal el edema del nervio óptico se puede deber a la compresión del nervio óptico por el engrosamiento de la duramadre y la esclera a nivel de la lámina cribosa<sup>4</sup>. Alternativamente, el acúmulo de los mucopolisacáridos en las células ganglionares lleva subsecuentemente a su degeneración y a la atrofia óptica<sup>1</sup>. La atrofia óptica ocurre posteriormente al edema pero puede verse también secundariamente a la retinopatía<sup>4</sup>. No puede descartarse que la atrofia óptica pueda sobrevenir además por el glaucoma que frecuentemente está asociado a esta patología.

En nuestra serie de pacientes, dos (8%) presentaron pseudopapiledema del nervio óptico por infiltración de la papila con mucopolisacáridos. En estos enfermos fue descartada la presencia de hipertensión endocraneal. Dos (8%) pacientes presentaron atrofia óptica con el antecedente de hipertensión endocraneal (figura 1 A y B).

**Glaucoma.** El glaucoma se debe al depósito de los mucopolisacáridos en las estructuras del segmento anterior produciendo un estrechamiento del ángulo así como a la obstrucción trabecular por el acúmulo de los mucopolisacáridos en células trabeculares<sup>1</sup>. La medición de la presión intraocular en estos pacientes puede resultar errónea debido al engrosamiento corneal<sup>4</sup>. Por lo tanto, el diagnóstico preciso de hipertensión ocular y glaucoma es difícil especialmente cuando la opacificación corneal limita la



**Figura 1 A y B.** Compromiso del nervio óptico de un paciente con mucopolisacaridosis tipo I Hurler.

visualización y el seguimiento del nervio óptico y del ángulo<sup>4</sup>. Además, hay que tener en cuenta que realizar un campo visual en estos niños es imposible debido a la corta edad o al compromiso intelectual severo. La paquimetría seriada ayudaría a seguir el grado de engrosamiento corneal relacionando esto con la presión intraocular, así orientar acerca de la existencia de hipertensión intraocular o pseudohipertensión intraocular<sup>7</sup>.

Diversos tipos de glaucoma han sido descritos en varias publicaciones: glaucoma de ángulo abierto en pacientes con MPS I H, IS, I H/S; glaucoma agudo en una mujer con MPS I S de 56 años de edad; glaucoma crónico de ángulo abierto en una niña de 11 años de edad<sup>4</sup>. Además, la *compliance* al tratamiento con colirios antiglaucomatosos es dificultosa en estos pacientes<sup>6</sup>, siempre recordando que se debe descartar la presencia de pseudoglaucoma por engrosamiento corneal<sup>7</sup>.

**Compromiso del cristalino.** Usualmente se describe una opacificación cristalina que clínicamente no compromete a la agudeza visual. Se han publicado opacificación subcortical en tres hermanos con MPS IV y una opacificación bilateral periférica en un paciente con MPS III<sup>2</sup>.

En nuestra serie, un paciente con MPS IV derivado al Hospital Garrahan ya había sido operado de catarata con implante de lente intraocular secundario bilateral al iniciar sus controles en nuestro hospital.

**Compromiso escleral.** La esclera en estos pacientes se encuentra engrosada por el depósito de los mucopolisacáridos. Se ha informado un caso de efusión uveal en un paciente con síndrome de Hunter, esto se debería a la esclera engrosada y a la pérdida de venas vorticosas. Este engrosamiento sería responsable también del edema del nervio óptico<sup>2</sup>.

**Manejo.** El manejo de estos pacientes es multidisciplinario, incluyendo otorrinolaringólogos, ortopedistas, neurorrijanos, hematólogos, cardiólogos, anestesiistas y oftalmólogos. Los controles son periódicos dirigidos a detectar, monitorizar y tratar posibles complicaciones<sup>1</sup>.

El trasplante de médula ósea es una opción terapéutica para pacientes con diagnóstico de MPS tipo I Hurler, o tipo I menores de 2 años de edad con mínimo o ningún daño cognitivo y sin daño importante de otro órgano. Es también efectivo para los pacientes con MPS VI, MPS II en forma variable. Es inefectivo en pacientes con MPS III y IV. El trasplante de médula ósea mejora las manifestaciones de la vía área superior, la cardiomiopatía, la organomegalia abdominal y se estabilizan las funciones del SNC; sin embargo, el efecto sobre la opacidad corneal es controvertido: algunos informes indican que ciertos pacientes mejoran la opacidad corneal, otros muestran un aumento de la misma en el tiempo. Un efecto similar ocurre con la retinopatía que parecería mejorar en un principio luego

del tratamiento para mostrar un deterioro progresivo en forma tardía<sup>4</sup>.

La terapia de reemplazo de la enzimática (TRE) es otro tratamiento posible que mejora algunas de las manifestaciones sistémicas de la enfermedad pero aún no están del todo claros los efectos sobre las manifestaciones oculares<sup>3</sup>. Pitz *et al.* comunicaron estabilidad en la función visual y en las signos oculares en 6 de 7 pacientes con MPS VI seguidos durante 3 años en tratamiento con TRE<sup>8-9</sup>.

En cuanto al manejo oftalmológico, aquellos pacientes con MPS I, II, IV y VI deben tener un control cada 6 meses dependiendo de los hallazgos oftalmológicos y la MPS III cada 12 meses. Es útil la realización de electroretinogramas periódicos para determinar el hallazgo y severidad de la retinopatía<sup>4</sup>.

La queratoplastia penetrante o la queratoplastia lamelar profunda en pacientes con MPS IV, VI, VII han mostrado buenos resultados, con transparencia del botón donante incluso por 13 años en una paciente con MPS VI<sup>4</sup>. Futuras opciones terapéuticas para la opacificación corneal y retinopatía podría ser la TRE local así como la transferencia génica con vectores virales<sup>4</sup>.

### Enfermedad mitocondrial

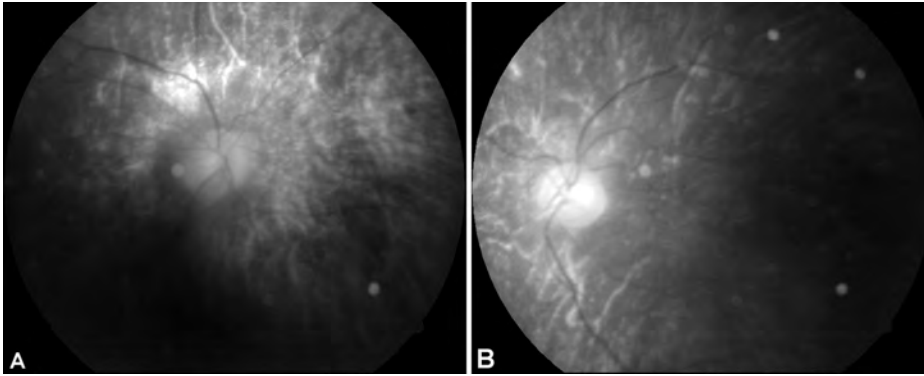
Los desórdenes mitocondriales se deben a mutaciones en el ADN mitocondrial comprometiendo la cadena respiratoria mitocondrial. Es común que estén afectados múltiples sistemas, entre ellos los músculos, el cerebro y el ojo. Las complicaciones oftalmológicas incluyen: catarata, varios patrones de retinopatía, atrofia óptica, neuropatía óptica, pérdida visual cortical, ptosis palpebral y oftalmoplegia<sup>1</sup>.

En este grupo se reconocen una serie de síndromes clínicos, algunos asociados con anomalías genéticas particulares. La mayoría pueden ser incompletos o estar solapados con otros síndromes<sup>1</sup>.

Entre estos síndromes encontramos al síndrome Kearns Sayre, Pearson y MELAS con manifestaciones oftalmológicas similares. Describiremos al síndrome Kearns Sayre que se caracteriza por una oftalmoplegia progresiva que se inicia antes de los 20 años de edad, ptosis palpebral y retinopatía en sal y pimienta. A nivel general puede presentarse con bloqueo cardíaco, síndrome cerebeloso, sordera, demencia, miocardiopatía, desórdenes endócrinos<sup>1,10</sup>.

Wabbels *et al.* describieron 27 pacientes con el síndrome de Kearns Sayre en los que la ptosis del párpado superior fue el hallazgo inicial. Ésta se presentó en forma asimétrica en once pacientes; la oftalmoplegia externa se presentó al inicio sólo en tres pacientes aunque se desarrolló en los 27 pacientes en forma tardía; reportaron también diplopía como un síntoma frecuentemente encontrado<sup>11</sup>.

En nuestra serie de pacientes encontramos 15 con enfermedad mitocondrial, dos presentaron ptosis palpebral



**Figura 2 A y B.** Retinopatía en sal y pimienta de un paciente con síndrome de Kearns Sayre.

progresiva, oftalmoplegia y en el examen de fondo de ojo, retinopatía en sal y pimienta; uno de estos pacientes presentaba una catarata subcapsular posterior en ambos ojos (figura 2 A y B).

Sistémicamente presentaron bloqueo cardíaco tratado con marcapasos, trastornos endocrinos como hipotiroidismo y diabetes e hipoacusia neurosensorial. Estos pacientes fueron evolucionando neurológicamente en forma paulatina (figura 3).



**Figura 3.** Progresión de la ptosis palpebral de un paciente con diagnóstico de síndrome de Kearns Sayre.

Seis pacientes tenían diagnóstico de enfermedad mitocondrial por biopsia muscular, con síntomas neurológicos variables; sin embargo, no presentaron manifestaciones oculares. A siete enfermos no se los había examinado oftalmológicamente en el momento de realizar esta revisión.

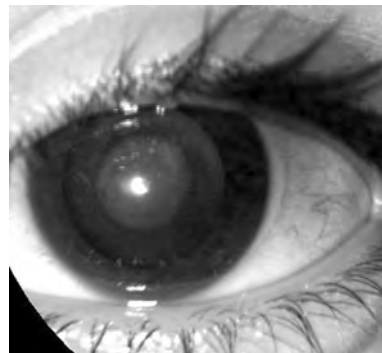
### Galactosemia

La galactosemia clásica es causada por la mutación de un gen que codifica la enzima galactosa 1 fosfato uridil transferasa (GALT). Los enfermos no presentan actividad

en esta enzima y durante la infancia manifiestan diarrea, vómitos, ictericia, hepatomegalia y septicemia por gérmenes Gram positivos<sup>1</sup>.

Estos niños desarrollan cataratas que se asemejan a gotas de aceite debido a cambios refractivos en el núcleo del cristalino que, vistas por retroiluminación, pueden observarse como gotas de aceite flotando en agua. Sin tratamiento estas cataratas progresan a lamelares y posteriormente a cataratas totales debido al acúmulo de galactitol en el cristalino. Sin embargo, si se elimina la galactosa de la dieta de estos niños el cristalino puede volverse transparente nuevamente<sup>1</sup>. Aunque ha sido informado que podría existir una producción endógena de galactosa demostrada por el seguimiento a largo plazo de pacientes con deficiencia de galactosa 1 fosfato que, a pesar de una dieta estricta sin galactosa, seguían presentando manifestaciones de la enfermedad<sup>12</sup>.

En nuestra serie, diez pacientes presentaron diagnóstico de galactosemia desde el nacimiento, habiendo sido tratados desde el momento del diagnóstico; sin embargo, siete desarrollaron catarata en ambos ojos; uno de ellos progresó a catarata total con disminución importante de la agudeza visual y actualmente en plan de cirugía de catarata con implante de lente intraocular. Solamente dos pacientes mostraron mejoría de la opacidad, volviéndose el cristalino nuevamente transparente. Tres pacientes no desarrollaron opacidad cristalina durante el período de esta revisión (figura 4).



**Figura 4.** Catarata total del paciente con galactosemia en plan de cirugía con lente intraocular.

## Homocistinuria

La homocistinuria es un desorden del catabolismo de la metionina. Las manifestaciones clínicas son esencialmente oftalmológicas, neurológicas y ortopédicas. Los accidentes vasculares constituyen la principal amenaza para el pronóstico de vida<sup>13</sup>.

La mayoría de los pacientes afectados son normales al nacimiento, pero durante la infancia presentan retraso del desarrollo neurológico y falla en el crecimiento. La ectopia lentis es un signo tardío así como la osteoporosis, convulsiones, problemas psiquiátricos y fenómenos tromboembólicos; sin embargo, el diagnóstico se realiza en la mayoría de los casos en forma tardía. Los pacientes con homocistinuria son usualmente altos, con dedos alargados y aracnodactilia, cifoescoliosis, pectus excavatum y osteoporosis generalizada.

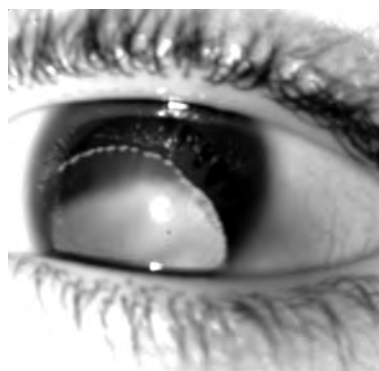
Sin tratamiento el 90% de los pacientes desarrolla ectopia lentis y el examen biomicroscópico revela las fibras zonulares rotas; el cristalino usualmente está subluxado inferior o anteriormente pudiendo causar en este último caso glaucoma agudo por bloqueo pupilar<sup>1</sup>. Otros hallazgos oftalmológicos pueden ser miopía elevada incluso presente antes del inicio de la subluxación cristalina, iridodonesis, catarata, atrofia iridiana, desprendimiento de retina, oclusión de la arteria central de la retina, atrofia óptica, estafiloma anterior y opacidad corneal<sup>1</sup>. Se ha asociado un aumento de la longitud axial en estos pacientes, especialmente en aquellos con un mal control metabólico<sup>14</sup>. El hallazgo de una miopía elevada en un infante de aspecto marfanoide sin antecedentes familiares debe hacer pensar en la posibilidad de una homocistinuria subyacente<sup>13</sup>.

El diagnóstico temprano de esta enfermedad y su tratamiento médico mejora significativamente el pronóstico de estos pacientes. El 50% de ellos responde con altas dosis de vitamina B6 además del tratamiento dietético y un buen control metabólico<sup>14</sup>.

El tratamiento quirúrgico de la alteración cristalina requiere de un estricto control por los riesgos de eventos tromboembólicos y deben ser tomadas numerosas medidas terapéuticas preoperatorias. Debido a esto, el tratamiento quirúrgico de estos pacientes es polémico en cuanto al momento de realizar la cirugía<sup>13</sup>. Algunos autores proponen la cirugía si existiese alguno de los siguientes hallazgos: luxación anterior con o sin hipertensión ocular, opacificación del cristalino que compromete la agudeza visual significativamente, subluxación progresiva o luxación inminente, diplopía monocular o agudeza visual corregida menor de 20/70<sup>13</sup>. La cirugía que la mayoría de los autores prefiere es la aspiración del cristalino y vitrectomía anterior con implante de lente intraocular fijado a iris o a esclera. La corrección de la afaquia se realiza preferentemente con anteojos, no estaría indicada la utilización de lentes de con-

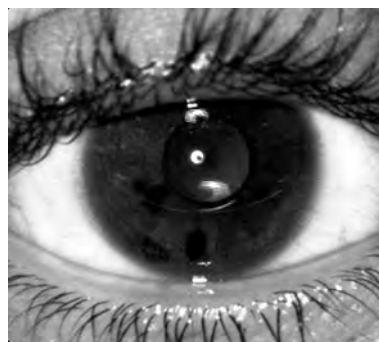tacto debido al compromiso neurológico de la mayoría de los pacientes<sup>13</sup>.

En nuestra serie de pacientes encontramos ocho con diagnóstico de homocistinuria. El diagnóstico se realizó en promedio a los 7 años de edad, a partir de los hallazgos oftalmológicos. Todos los enfermos presentaron un compromiso neurológico severo. Los hallazgos encontrados fueron: miopía (8 ojos), iridodonesis (12 ojos), subluxación cristalina inferior (11 ojos), luxación a cámara anterior con glaucoma agudo (3 ojos), desprendimiento de retina (1 ojo) (figura 5).



**Figura 5.** Luxación inferior del cristalino en un paciente con homocistinuria.

Fueron operados 15 ojos, realizándose facoaspiración y vitrectomía anterior; a tres ojos se les implantó una lente intraocular de fijación iridiana tipo Artisan y los demás ojos quedaron afáquicos, habiendo sido corregidos con anteojos. Los pacientes operados con lente Artisan mostraron una excelente evolución con una buena agudeza visual postoperatoria (figura 6).



**Figura 6.** Lente Artisan implantada en un paciente con homocistinuria.

## Enfermedad de Niemann-Pick

Son defectos en los cuales se produce un acúmulo de esfingomielina, que puede deberse a dos factores: un defecto en la enzima esfingomielinasa en los tipos A y B o debido a un defecto en el transporte de colesterol intracelular.

El Niemann-Pick tipo A se presenta en la infancia con síntomas inespecíficos, retraso en el crecimiento, dificultades para la alimentación, infecciones respiratorias a repe-

tición y hepatomegalia. El deterioro neurológico se inicia alrededor de los 18 meses con disminución de la visión, languidez que evoluciona a la espasticidad; la muerte ocurre alrededor de los 3 años. Los signos oculares que se encuentran son mancha rojo cereza que evoluciona a la degeneración de las células ganglionares y a la atrofia óptica. Puede verse también una coloración amorronada de la cápsula anterior del cristalino<sup>1</sup>. La apariencia de la mancha rojo cereza de los pacientes con Niemann-Pick puede ser difusa y esto depende de la cantidad de depósito y toxicidad del sustrato depositado<sup>15</sup>.

El Niemann-Pick tipo B es menos severo, se presenta tardíamente en la infancia con hepatoesplenomegalia, no presenta signos neurológicos y a nivel ocular suele encontrarse la mancha rojo cereza<sup>1</sup>.

El tipo A no tiene tratamiento pero en el tipo B puede realizarse trasplante de médula ósea. La terapia de reemplazo enzimático esta aún en etapa de experimentación<sup>8</sup>.

Los tipos C y D tienen una presentación variable: colestasis neonatal transitoria o enfermedad hepática neonatal rápidamente progresiva que resulta en la muerte, esplenomegalia aislada de la infancia o manifestaciones neurológicas desde el inicio. El deterioro neurológico ocurre tardíamente en la infancia con convulsiones, distonía, ataxia cerebelar, demencia y muerte en la segunda década de la vida. Este desorden se caracteriza por presentar parálisis supranuclear con pérdida de los sacádicos voluntarios, defectos de los movimientos supranucleares verticales y horizontales<sup>1</sup>. La alteración del nistagmus optocinético puede ayudar en la sospecha diagnóstica de una enfermedad neurometabólica como el Niemann Pick tipo C<sup>16</sup>. Garbutt *et al.* han descrito la utilidad de la realización de este test en 144 pacientes<sup>16</sup>.

En nuestra serie de casos encontramos cuatro pacientes con diagnóstico de Niemann-Pick, tres de ellos presentaban el tipo B y uno, el tipo C. Todos los pacientes presentaron un examen oftalmológico normal.

### Cistinosis

La cistinosis nefropática es una rara enfermedad autosómica recesiva que se produce por defecto en el transporte lisosomal de cistina. Los cristales de cistina se acumulan en los lisosomas de la mayoría de los tejidos. La forma infantil se caracteriza por retardo del crecimiento y falla renal. La mayoría de los niños requiere de trasplante renal en la segunda década de la vida<sup>1</sup>.

A nivel ocular se caracteriza por depósitos de cristales de cistina en conjuntiva, córnea, cristalino y retina. Estos depósitos pueden ser mejor apreciados a nivel de la córnea y la retina. En la córnea los depósitos se observan como puntas de aguja que inicialmente se localizan superficialmente en la periferia y luego van progresando en profundidad y cen-

tralmente. La fotofobia y molestias son comúnmente asintomáticos hasta la segunda década<sup>1</sup>. Los anteojos oscuros y los lubricantes tópicos son de utilidad para aliviar estos síntomas. El tratamiento con cisteamina oral parecería no reducir el depósito de los cristales en la córnea pero la cisteamina tópica es efectiva en reducir el número de cristales y la fotofobia<sup>17</sup>. Así lo demostraron Gahl y colaboradores en 10 pacientes con diagnóstico de cistinosis nefropática a los que trataron con cisteamina tópica administrada entre 6 y 12 veces por día durante 8 y 41 meses, disminuyendo significativamente la fotofobia y las molestias, así como el depósito de los cristales en la córnea<sup>17</sup>.

Actualmente se cuenta con la microscopía confocal y el OCT de segmento anterior que pueden visualizar y cuantificar de manera precisa los cristales en la córnea central evaluando la respuesta al tratamiento o la evolución de la enfermedad<sup>18</sup>.

La retinopatía puede ocurrir en los primeros años de vida pero es usualmente asintomática antes de la segunda década; se presenta como una depigmentación en parches inicialmente en la retina periférica y luego se compromete a la mácula con la disminución de la agudeza visual<sup>1</sup>.

En nuestra serie de pacientes fueron evaluados tres con diagnóstico de cistinosis nefropática. Los tres enfermitos presentaban depósitos corneales y estaban siendo tratados con cisteamina oral con pobre adherencia al tratamiento y mala evolución renal, no pudiendo realizarse un seguimiento ocular de manera precisa.

### Conclusiones

La mayoría de las enfermedades metabólicas comprometen al ojo y muchas de éstas presentan manifestaciones oculares que son exclusivas de cada una de ellas, por lo tanto un examen oftalmológico ante la sospecha de enfermedad metabólica podría orientar al diagnóstico, mejorar el compromiso sistémico y el pronóstico visual, especialmente en aquellas patologías en las que el tratamiento revierte muchas de sus manifestaciones.

El manejo de estos pacientes es siempre multidisciplinario, involucrando a pediatras, neurólogos, neurocirujanos, ortopedistas, oftalmólogos, nefrólogos y psicólogos entre otros, englobando las manifestaciones y tratamientos del paciente ayudando de esta forma a mejorar su calidad de vida en todos los aspectos.

### Referencias

1. Taylor D, Hoyt C. *Pediatric ophthalmology and strabismus*. 3rd ed. Philadelphia: Elsevier Saunders, 2005.
2. Tsagarak D, Evangeliou A, Tsilimbaris M. The significance of ophthalmologic evaluation in the early diagnosis of inborn errors of metabolism: the Cretan experience. *BMC Ophthalmol* 2002; 2: 2.

3. Staretz-Chacham O, Lang TC, LaMarca ME. Lysosomal storage disorders in the newborn. *Pediatrics* 2009; 123: 1191-207.
4. Ashworth J, Biswas S, Wraith E, Lloyd IC. Mucopolysaccharidoses and the eye. *Surv Ophthalmol* 2006; 51: 1-17.
5. Ashworth JL, Biswas S, Wraith E, Lloyd IC. The ocular features of the mucopolysaccharidoses. *Eye* 2006; 20: 553-63.
6. Pitz S, Ogun O, Bajbouj M, Arash L. Ocular changes in patients with mucopolysaccharidosis I receiving enzyme replacement therapy. *Arch Ophthalmol* 2007; 125: 1353-6.
7. Rosa Da Rocha M, Frota de Almeida L, Gonçalves da Silva R. Pseudoglaucoma em mucopolissacaridose tipo VI: relato de caso. *Arq Bras Oftalmol* 2006; 69: 933-5.
8. Pitz S, Ogun O, Arash L, Miebach E. Does enzyme replacement therapy influence the ocular changes in type VI mucopolysaccharidosis? *Graefes Arch Clin Exp Ophthalmol* 2009; 247: 975-80.
9. Lala-Gitteau E, Majzoub S, Labarthe F, Blesson S, Pisella P-J. Un point d'appel ophtalmologique à l'origine du diagnostic de deux cas de mucopolysaccharidose. *J Fr Ophthalmol*. 2007; 30: 165-9.
10. Zago Filho L, Shiokawa N. Síndrome de Kearns-Sayre: relato de dois casos. *Arq Bras Oftalmol* 2009; 72: 95-8.
11. Wabbels B, Ali N, Kunz W, Roggenkämper P, Kornblum C. Chronisch-progressive externe Ophthalmoplegie und Kearns-Sayre-Syndrom: Interdisziplinäre Diagnostik und therapie. *Ophthalmologe* 2008; 105: 550-6.
12. Bosch A, Bakker H, Van Gennip A, Van Kempen J. Clinical features of galactokinase deficiency: a review of the literature. *J Inherit Metab Dis* 2002; 25: 629-34.
13. Rais L, Wafi M, Lahbil D, Iraki M, Fekkak J. Complications oculaires et systémiques de l'homocystinurie. *J Fr Ophthalmol* 2003; 26: 1045-50.
14. Mulvihill A, O'Keefe M, Yap S, Naughten E. Ocular axial length in homocystinuria patients with and without ocular changes: effects of early treatment and biochemical control. *J AAPOS* 2004; 8: 254-25.
15. Suvarna J, Hajela S. Cherry-red spot. *J Postgrad Med* 2008; 54: 54-7.
16. Garbutt S, Harris C. Abnormal vertical optokinetic nystagmus in infants and children. *Br J Ophthalmol* 2000; 84: 451-5.
17. Gahl W, Kuehl E, Iwata F, Lindblad A. Corneal crystals in nephropathic cystinosis: natural history and treatment with cysteamine eyedrops. *Molecular Genetics and Metabolism* 2000; 71: 100-20.
18. Labbé A, Niaudet P, Loirat C, Charbit M. In vivo confocal microscopy and anterior segment optical coherence tomography analysis of the cornea in nephropathic cystinosis. *Ophthalmology* 2009; 116: 870-6.