

# Queratitis infecciosa por *Shewanella algae*

Liliana E. Abuin, María Cecilia Defeo, Leticia Huarte, Lucio Leonardis, Elsa Ferella, Virginia Mascazzini

Hospital Dr. Rodolfo Rossi, La Plata, Argentina.

**Recibido:** 28 de agosto de 2018.

**Aceptado:** 11 de diciembre de 2018.

## Correspondencia

Dra. Liliana E. Abuin  
Hospital Rodolfo Rossi  
Calle 37 nro. 183  
(B1902AVG) La Plata  
Provincia de Buenos Aires  
lilianaabuin@yahoo.com.ar

**Oftalmol Clin Exp** (ISSN 1851-2658)  
2019; 12(1): 39-41.

## Declaración de intereses

Las autoras declaran que no tienen intereses financieros en competencia.

## Resumen

**Objetivo:** Presentar un caso de queratitis infecciosa por *Shewanella algae* en una paciente diabética con antecedentes de cirugía de catarata de varios años de postoperatorio.

**Informe de caso:** Paciente de 76 años de edad, con absceso de córnea y cultivo positivo para *Shewanella algae* con antecedentes de dos enfermedades prevalentes en la alteración de la superficie ocular como lo son la diabetes y la queratopatía bullosa posterior a la cirugía de catarata con implante de lente intraocular. Ante el cuadro clínico oftalmológico —previo cultivo— requirió de tratamiento con colirios fortificados de vancomicina (dosis 5mg/ml), ceftazidima (5mg/ml) y amikacina (5mg/ml) preparados en este hospital; donde finalmente remitió con este último.

**Conclusión:** Caso infrecuente de absceso por germen oportunista (*Shewanella algae*) en paciente diabética y con queratopatía bullosa pseudofáquica.

**Palabras clave:** absceso corneal, *Shewanella algae*, gérmenes infrecuentes, diabetes, queratopatía bullosa pseudofáquica, infecciones oportunistas.

## Abstract

### Infectious keratitis caused by *Shewanella algae*

**Objective:** To report a case of *Shewanella algae* infectious keratitis in a diabetic patient with a history of cataract surgery many years before.

**Case-report:** 76-year-old-female patient with a corneal abscess and *Shewanella algae*- positive cultures, and a history of prevalent ocular surface diseases such as diabetes and bullous keratopathy after cataract surgery with intraocular lens implantation. Due to her ophthalmologic picture—cultures were performed previously— she required topical therapy with eyedrops fortified with vancomycin (dose: 5 mg/ml), ceftazidime (5 mg/ml) and amikacin (5 mg/ml) prepared at this hospital. Remission was finally achieved with the latter therapy.

**Conclusion:** This was a rare case of an abscess caused by an opportunistic germ (*Shewanella algae*) in a diabetic patient with pseudophakic bullous keratopathy.

**Keywords:** corneal abscess, *Shewanella algae*, rare germs, diabetes, pseudophakic bullous keratopathy, opportunistic infections.

## Resumo

### Ceratite infecciosa por *Shewanella algae*

**Objetivo:** apresentar um caso de ceratite infecciosa por *Shewanella algae* em uma paciente diabética com antecedentes de cirurgia de catarata de vários anos de pós-operatório.

**Informe de caso:** Paciente de 76 anos de idade, com abscesso de córnea e cultura positiva para *Shewanella algae* com antecedentes de duas doenças prevalentes na alteração da superfície ocular como a diabetes e a ceratopatia bolhosa posterior à cirurgia de catarata com implante de lente intraocular. Ante o quadro clínico oftalmológico—prévia cultura— requereu de tratamento com colírios fortificados de vancomicina (dose 5 mg/ml), ceftazidima (5 mg/ml) e amicacina (5 mg/ml) preparados no hospital onde o quadro finalmente retrocedeu graças ao uso da amicacina.

**Conclusão:** Caso infrequente de abscesso por germe oportunista (*Shewanella algae*) em paciente diabética e com ceratopatia bolhosa pseudofálica.

**Palavras chave:** abscesso de córnea, *Shewanella algae*, germens infrequentes, diabetes, ceratopatia bolhosa pseudofálica, infecções oportunistas.

## Introducción

La *Shewanella algae* es un raro patógeno oportunista. Es una bacteria Gram (-), reportada en casos de osteomielitis, neumonía, ruptura de aneurisma aórtico, abscesos cerebrales y múltiples fallas sistémicas<sup>1</sup>.

La investigación bibliográfica no arrojó más que una sola referencia a este germen, a propósito de una cirugía previa de LASIK luego de 6 años de postoperatorio<sup>2</sup>.

Por lo tanto, el objetivo del presente trabajo es describir un caso de infección oportunista por *Shewanella algae* en un ojo con antecedentes de queratopatía bullosa pseudofálica en una paciente diabética.

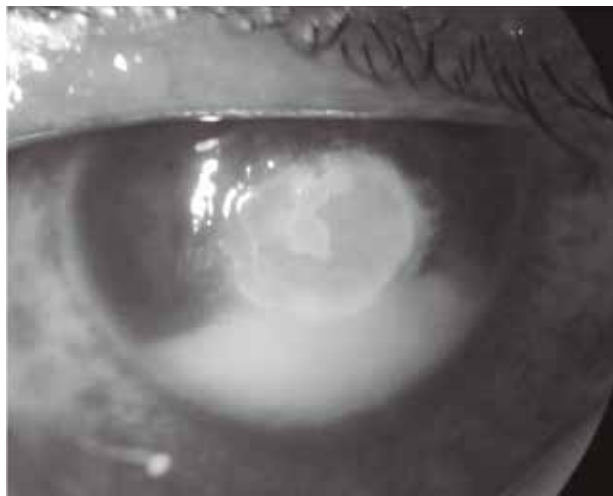
## Informe de caso

Paciente de 76 años de edad, diabética e hipertensa, no controlada clínicamente, que se presentó a consulta en enero de 2011.

Antecedentes oftalmológicos: cirugía de catarata en ojo derecho en 2010 realizada en otro centro y con queratopatía bullosa pseudofálica.

En reiteradas oportunidades concurre a nuestro servicio por dolor y ojo rojo. Se constatan abscesos de córnea, se realizan cultivos con resultados positivos para gérmenes comunes; en dos de ellos para *Serratia marcescens* y *Moraxella lacunata*.

En marzo 2015 consultó por dolor y ojo rojo en OD. Al examen oftalmológico presentaba AV en ojo derecho visión cuenta dedos y en ojo izquierdo, 6/10. A la biomicroscopía se observó absceso corneal de 3 x 5 mm con edema corneal perilesional, hipopión grado II/III. En las 72 horas posteriores desarrolló placa endotelial e hipopión mezclado con sangre. Por las características del cuadro, además de los colirios fortificados de vancomicina (5 mg/ml) y ceftriaxona (5 mg/ml), se le agregó anfotericina B (5 mg/ml) colirio: bajo la sospecha de queratitis micótica. Todos los colirios fueron preparados en este hospital bajo las condiciones de asepsia correspondientes.



A las 72 horas, la evolución del cuadro fue favorable y se recibió el resultado del cultivo: “colonia color bronce en agar chocolate, crece en caldo con y sin cloruro de sodio (NaCl), en agar triple azúcar, germen no fermentador que produce sulfuro de hidrógeno (H<sup>2</sup>S), colonia en placa de DNAsa prueba positiva para *Shewanella algae*”, corroborado por el Instituto Malbran. Sensible a ciprofloxacina, amikacina y trimetoprima-sulfametoxazol.

Se cambió el tratamiento a colirios fortificados de amikacina (5 mg/ml) y se suspendieron los utilizados anteriormente. El cuadro remitió aproximadamente a las dos semanas y quedó un leucoma central. Actualmente se encuentra en lista de espera para trasplante de córnea.

## Discusión

La *Shewanella algae* es un raro patógeno oportunista. Se considera una bacteria Gram (-), informada según la bibliografía en casos de osteomielitis, neumonía, ruptura de aneurisma aórtico, abscesos cerebrales y múltiples fallas sistémicas<sup>1</sup>.

Se presenta este caso como una complicación rara e infrecuente, que resultó de un absceso de córnea, en una paciente con antecedentes de cirugía de catarata en años anteriores al cuadro; con repetidos episodios de ojo rojo, doloroso y úlceras. En la última consulta presentó absceso cor-

neal grado IV y cultivos positivos para *Shewanella algae*, sensible por antibiograma a amikacina con respuesta lenta y favorable al tratamiento. Cabe resaltar la importancia del caso por tratarse de una paciente diabética y con queratopatía bullosa pseudofáquica.

La diabetes es una enfermedad con repercusión en la superficie ocular que puede producir cambios epiteliales corneales en el tiempo, dando disminución de la sensibilidad y de la producción de lágrimas, que llevaría así a alterar su integridad. Se ha observado en estudios de laboratorio que estas alteraciones se ven reflejadas por la presencia de glucosa, sorbitol y fructosa en el epitelio corneal<sup>3</sup>.

La queratopatía bullosa pseudofáquica produce no sólo disminución de la visión y dolor por la ruptura de las bullas epiteliales, sino también predispone al ingreso de gérmenes patógenos<sup>4-5</sup>.

Cabe destacar que luego de la investigación bibliográfica, se continuó investigando la causa y se detectó la presencia de un germen inusual del cual existe una sola referencia en la oftalmología, a propósito de una cirugía previa de LASIK luego de 6 años de postoperatorio.

## Referencias

1. Srinivas J, Pillai M, Vinod V, Dinesh RK. Skin and soft tissue infections due to *Shewanella algae*: an emerging pathogen. *J Clin Diagn Res* 2015; 9: DC16-20.
2. Park HJ, Tuli SS, Downer DM, Gohari AR, Shah M. *Shewanella putrefaciens* keratitis in the lamellar bed 6 years after LASIK. *J Refract Surg* 2007; 23: 830-2.
3. Schultz RO, Van Horn DL, Peters MA, Klewin KM, Schutten WH. Diabetic keratopathy. *Trans Am Ophthalmol Soc*. 1981; 79: 180-99.
4. Pricopie S, Istrate S, Voinea L, Leasu C, Paun V, Radu C. Pseudophakic bullous keratopathy. *Rom J Ophthalmol* 2017; 61: 90-4.
5. Siu GD, Young AL, Jhanji V. Alternatives to corneal transplantation for the management of bullous keratopathy. *Curr Opin Ophthalmol* 2014; 25: 347-52.