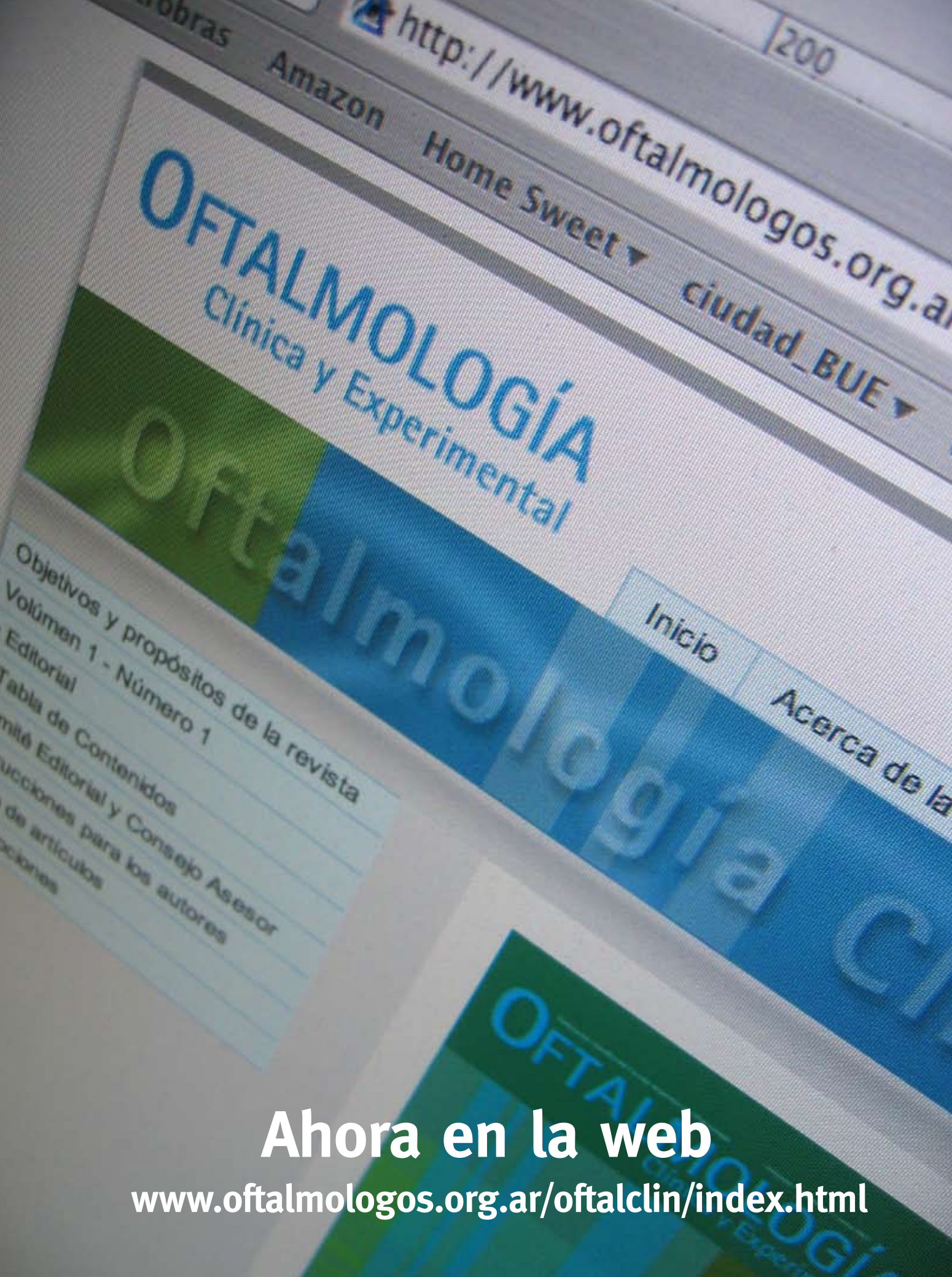


Publicación científica del Consejo Argentino de Oftalmología • Volumen 1 • Número 2 • ISSN 1851-2658 • Septiembre 2007

# OFTALMOLOGÍA

## Clínica y Experimental

02



**Ahora en la web**  
[www.ofthalmologos.org.ar/ofthalclin/index.html](http://www.ofthalmologos.org.ar/ofthalclin/index.html)



**Comunicación Urgente****Queratitis por Acanthamoeba en usuario de solución de limpieza multipropósito. Epidemia?**

La queratitis por Acanthamoeba es una enfermedad rara, pero grave y de difícil tratamiento. La primera publicación de esta enfermedad fue en 1974, con un incremento progresivo en la década del 80. En 1987,<sup>1</sup> se publicó el primer caso en nuestro país y en base a esta comunicación se identificó otro caso ocurrido previamente a esa fecha. Esta ameba de vida libre se encuentra en distintas condiciones ambientales y su capacidad patogénica se encontraría facilitada en usuarios de lentes de contacto. Uno de los factores considerados para explicar el aumento de frecuencia de la queratitis por Acanthamoeba ha sido las soluciones para los lentes de contacto (soluciones salinas caseras y otras, asociadas a malas condiciones ambientales y de higiene). A partir del año 2003, varios brotes de queratitis por Acanthamoeba han acontecido en distintos lugares de Estados Unidos, generando una búsqueda de factores de riesgo que los expliquen. Uno de los factores asociados ha sido el uso de soluciones de limpieza multipropósito, coincidiendo con el cambio de los ingredientes en algunos de ellos. Un estudio reciente de caso y control diseñado en la Universidad de Illinois halló que la solución de lentes de contacto AMO Complete MoisturePlus Multi-Purpose estaba en forma independiente asociada con queratitis por Acanthamoeba en usuarios de lentes de contacto blandos. Los mecanismos de esta asociación son todavía especulativos y algunos trabajos sugieren una disminución del efecto biocida en las soluciones multipropósito.

En este número, los Dres. D'Alessandro y Rossetti presentan el primer caso de queratitis por Acanthamoeba en un paciente usuario de solución Complete Moisture-Plus Multipurpose, y alertan hacia la posibilidad que este producto siga estando presente en el mercado Argentino. El producto AMO Complete MoisturePlus Multi-Purpose ha sido retirado del mercado norteamericano y de otros países por la empresa bajo sugerencia del Center for Disease Control (Atlanta, EE.UU.).

<sup>1</sup>Croxatto JO, Meroni J, D'Alessandro C, D'Alessandro L, Rossetti S. Queratitis por Acanthamoeba sp. Arch Ophthalmol Bs As 1987;62:120-4.

ver página 29/31

# A simple vista...

**Retinopatía del Prematuro - Proyecto ROP21**

La retinopatía del prematuro es la principal causa de ceguera infantil en la Argentina. Diversas instituciones nacionales, provinciales y societarias están comprometidas en el control y prevención de la retinopatía del prematuro (ROP). En este número, la Dra. Waisman y colaboradores, muestran los resultados a corto plazo de la implementación del Proyecto ROP21 de pesquisa y tratamiento utilizando tecnologías de registro y comunicación a través de la web (Internet) de las unidades de terapia intensiva neonatal, tanto públicas como privadas, en la Provincia de San Juan. Los resultados obtenidos son esperanzadores, y demuestran el valor de esta herramienta para el control y tratamiento oportunos, y el análisis epidemiológico de esta enfermedad.

ver página 05/09

**Lentes intraoculares de acrílico hidrofóbico**

Muchos años después de la introducción de los lentes intraoculares de cámara posterior dentro del saco capsular, los mecanismos para reducir o evitar de opacidad capsular posterior luego de la cirugía de catarata con implante de lente intraocular sigue siendo un tema de intensa investigación. El Dr. Badoza presenta un estudio retrospectivo de dos tipos diferentes de lentes intraoculares de acrílico hidrofóbico comparando los resultados a largo plazo. A pesar de las debilidades de este tipo de diseño de estudios, el Dr. Badoza realiza consideraciones respecto a los resultados obtenidos y a los mecanismos fisiopatológicos que podrían explicar o no la reducción en la opacidad capsular posterior.

ver página 10/14

**Tomografía de coherencia óptica (OCT)**

La tomografía por coherencia óptica es ya un método incorporado al estudio de las lesiones retinales en la práctica oftalmológica diaria. El gran auge de este procedimiento ha acompañado a la mayor frecuencia de la degeneración macular relacionada con la edad y a su uso, junto a la angiografía fluoresceína retinal, para realizar indicaciones terapéuticas y el seguimiento de los pacientes. En este número dos reportes de caso nos muestran la utilidad de este estudio para el diagnóstico y el conocimiento de la etiopatogenia del daño retinal en patologías menos frecuentes.

ver página 37/39

# OFTALMOLOGÍA

## Clínica y Experimental

Publicación científica del Consejo Argentino de Oftalmología

La publicación *Oftalmología Clínica y Experimental* tiene una frecuencia trimestral (cuatro números por año). El objetivo es brindar acceso a material científico en español y en inglés. Contiene trabajos originales de investigación clínico-quirúrgica y básica, comunicaciones breves, informe de casos y series, revisiones sistemáticas, apuntes en medicina basada en la evidencia, bioestadística y prevención de la ceguera, comentarios de resúmenes destacados para la práctica oftalmológica presentados en congresos y reuniones de la especialidad y referencias a publicaciones de otras revistas. Se estimula el envío de correspondencia para sección de cartas de lectores abierta a todos los profesionales para expresar sus comentarios sobre los trabajos publicados y observaciones preliminares importantes para la práctica oftalmológica. Los trabajos recibidos son evaluados por profesionales con conocimiento del tema tratado de acuerdo a normas internacionales. La revista contará con un sistema de autoevaluación para contabilizar créditos de educación permanente. Los artículos podrán ser localizados e identificadas a través de los buscadores usuales de la web abierta y bases de datos regionales.

El Comité Editorial de la revista adhiere a los principios establecidos por el International Committee of Medical Journal Editors y se ajusta a los principios de la Declaración de Helsinki y a los principios de cuidados de animales para experimentación de la Association for Research in Vision and Ophthalmology (ARVO).

### Comité editorial

J. Oscar Croxatto  
Javier Casiraghi  
Juan Gallo  
Ruth Rozenstein  
Felisa Shokida

### Consejo asesor

Carlos Argento  
(Buenos Aires)  
Myriam Berman  
(Tucumán)  
Alberto Ciancia  
(Buenos Aires)

Jorge Lynch  
(La Plata)  
Roque Maffrand  
(Córdoba)  
Enrique S. Malbran  
(Buenos Aires)

Javier Odoriz Polo  
(Mendoza)  
Susana Puente  
(Buenos Aires)  
Carlos Remonda  
(Córdoba)

### Revisores editoriales

Jorge Martins  
Raúl Escandar  
Josefina Cadet

Hugo De Vecchi  
(Corrientes)  
Elbio Dilascio  
(Tucumán)  
Ricardo Dodds  
(Buenos Aires)  
Juan Eduardo Gallo Barraco  
(Acassuso, prov. de Buenos Aires)  
Pablo Larrea  
(San Juan)  
Roberto Lavin  
(Buenos Aires)

Arturo Maldonado Bas  
(Córdoba)  
Eduardo Mayorga  
Argañaraz  
(Buenos Aires)  
Ivonne Mistelli  
(Mendoza)  
Hugo Dionisio Nano  
(San Miguel, provincia de Buenos Aires)  
Alberto Naveyra  
(La Plata)

Roberto Sampaolesi  
(Buenos Aires)  
Daniel Scorsetti  
(Buenos Aires)  
Horacio Soriano  
(Buenos Aires)  
Alfredo Stone  
(Mendoza)  
Alejo Vercesi  
(Rosario)  
Jaime Yankelevich  
(Buenos Aires)

**Domicilio editorial:** Las instrucciones para los autores se encuentra al final de la publicación. Correspondencia al editor, email: [secretaria@oftalmologos.org.ar](mailto:secretaria@oftalmologos.org.ar). Consejo Argentino de Oftalmología, Tte. Gral. Juan D. Perón 725, 6º piso, C1038AAO Buenos Aires, Argentina, teléfono 54 (11) 4325-5553, fax: 54 (11) 4325-0128.



### Consejo Argentino de Oftalmología • Comité ejecutivo 2006-2007

**Presidente:**  
Dr. Ernesto Ferrer  
**Vicepresidente Ejecutivo:**  
Dr. Julio Manzitti

**Secretaría:**  
Dra. Isabel Fernández  
de Román  
**Tesorero:**  
Dr. Pablo Daponte

**Protesorero:**  
Dr. Guillermo Fridrich  
**Secretario adjunto:**  
Dr. Andrés Bastien  
**Director ejecutivo:**  
Dr. Roberto Ebner

**Propiedad intelectual:** Ninguna parte de esta revista podrá ser reproducida por ningún medio, incluso electrónico, ni traducida a otros idiomas sin autorización escrita de sus editores. Los editores y miembros del comité asesor no tienen interés comercial, ni patrocinan o acreditan, ninguno de los productos comerciales o procedimientos de diagnóstico o tratamiento mencionados en los artículos publicados.

## 02

## Indice/Content

Publicación científica  
del Consejo Argentino  
de Oftalmología

• Volumen 1  
• Número 2  
• Septiembre 2007

A simple vista...	01
Indice/Content - Revista No.2 2007	02
IV Congreso de la Asociación de Investigación en Visión y Oftalmología Capítulo de la Association for Research in Vision and Ophthalmology Auspiciado por la Agencia Nacional de Promoción Científica y Técnica (ANPCyT) Buenos Aires - 8 de Diciembre de 2007 Cámara de Industria y Comercio Argentino Alemana - Av. Corrientes 327 - Piso 23	04
<b>TRABAJOS ORIGINALES</b>	<b>05</b>
Proyecto ROP21: Evaluación de los primeros 6 meses. System ROP21: Results of the first 6 months. VIVIANA WAISMAN*, PABLO LARREA*, HÉCTOR FRÍAS*, HÉCTOR PLANA*, CARLOTA LOHN*, SANDRA ROMERO**	05/09
Lentes intraoculares de acrílico hidrofóbico: seguimiento entre 2 y 10 años Hydrophobic-acrylic intraocular lens: 2 to 10 years follow-up DANIEL BADOZA	10/14
Acetazolamida de Aplicación Tópica: Estudios Preliminares Acetazolamide for topical application: Preliminary Studies LUIS IGNACIO TÁRTARA, DANIELA ALEJANDRA QUINTEROS, VERÓNICA SAINO, RUBÉN HILARIO MANZO, DANIEL ALBERTO ALLEMANDI Y SANTIAGO DANIEL PALMA	15/18
Uso de bevacizumab intravitreo para el tratamiento de las neovascularizaciones coroideas secundarias a degeneración macular relacionada con la edad. Resultados a corto plazo The use of intravitreal bevacizumab therapy for choroidal neovascularization secondary to age related macular degeneration. Short-term results. MARTIN CHARLES, NICOLAS CHARLES, TAMARA ZOMPA, MONICA MIGUENS Y DANIEL CHARLES.	19/24
Cirugía en las Alteraciones de la Motilidad Ocular asociadas a Miopía Elevada Surgery for the management of diplopia associated with high myopia ADOLFO GÜEMES; VERÓNICA L. SAPIA	25/28
<b>COMUNICACIÓN URGENTE</b>	<b>29</b>
Queratitis por Acanthamoeba en un Paciente Usuario de Solución Multipropósito de Limpieza de Lentes de Contacto: Primer Caso en Argentina. LEONARDO P. D'ALESSANDRO, SILVIA B. ROSSETTI	29/31
<b>REPORTES BREVES</b>	<b>32</b>
Seidel tardío en trabeculectomía Late bleb leakage after trabeculectomy ARTURO BURCHAKCHI; C. FERNÁNDEZ, M. PAULA; G, GUILLERMO HERNÁNDEZ; M. ANGÉLICA, MOUSSALLI	32/33
Tomografía de Coherencia Óptica Tridimensional en la Retinopatía Solar Crónica Optical coherence tomography findings in chronic solar retinopathy SANTIAGO CASTRO FEIJÓO, HUGO DIONISIO NANO	34/36
Biopsia Óptica de una Ruptura Pigmentario por medio de Tomografía de Coherencia Óptica Tridimensional. Optical biopsy of a tear of the pigment epithelium using three-dimensional optical coherence tomography M. FLORENCIA MILANESE; SANTIAGO CASTRO FEIJOO; HUGO DIONISIO NANO	37/39
Papilitis y pseudohipopion en linfoma intraocular primario Papillitis and Pseudo-hipopion in primary intraocular lymphoma ELEONORA B. LÁVAQUE, GUSTAVO BUDMANN	40/42
<b>NOTICIAS</b>	<b>43</b>
IV Simposio Internacional de la Sociedad Alemana de Oftalmología "Degeneración Macular Relacionada con la Edad" Dr. HUGO D. NANO	
Instrucciones para los autores	47

Revista No.2  
2007

# IV Congreso de la Asociación de Investigación en Visión y Oftalmología

**Capítulo de la Association for Research in Vision and Ophthalmology  
Auspiciado por la Agencia Nacional de Promoción Científica y Técnica  
(ANPCyT) Buenos Aires - 8 de Diciembre de 2007  
Cámara de Industria y Comercio Argentino - Alemana  
Av. Corrientes 327 - Piso 23**

La Asociación de Investigación en Visión y Oftalmología (AIVO), Capítulo de la Association for Research in Vision and Ophthalmology tiene le agrado de invitar a toda la comunidad oftalmológica a participar del IV Congreso de Investigación en Visión y Oftalmología, que se realizará en Buenos Aires, el día 8 de diciembre de 2007, 8 a 19 hs, para la discusión de trabajos y conferencias de investigación clínica y básica en el área de visión y oftalmología.

**Comisión Directiva:**

Ruth Rosenstein,  
Angela Suburo,  
Alejandro Berra,  
J. Oscar Croxatto,  
Juan Gallo,  
Mario Guido,  
José Luna Pinto.

Solicitar información a:  
grupoivo2005@gmail.com

**Inscripción y cuota societaria anual:**  
Residentes, becarios, concurrentes y estudiantes\*: \$25  
Oftalmólogos e investigadores formados: \$50

\*Solicitud de becas con envío de resúmenes.

# Proyecto ROP21: Evaluación de los primeros 6 meses.

VIVIANA WAISMAN\*, PABLO LARREA\*, HÉCTOR FRÍAS†, HÉCTOR PLANA<sup>¶</sup>, CARLOTA LOHN\*, SANDRA ROMERO\*\*

## RESUMEN

**OBJETIVO:** Evaluar la efectividad del Sistema ROP21 para el control de la retinopatía del prematuro (ROP) por internet analizando los resultados de sus primeros 6 meses de funcionamiento. El Sistema ROP21 registra al nacer (en su primera semana de vida) todos los bebés con indicación de rastreo ROP.

**MÉTODOS:** Analizamos demografía, efectividad del rastreo, y resultados del control y tratamiento todos los casos ingresados entre el 1 de mayo y el 30 de noviembre de 2006.

**RESULTADOS:** En 6 meses ingresaron 232 pacientes prematuros nacidos en San Juan, que debían ser tamizados por ROP según protocolo SAP-CAO. Del total, 171 bebés nacieron y fueron internados en la Terapia Neonatal del Hospital Rawson, de gestión estatal. El promedio de edad gestacional fue 33 semanas y el peso al nacer 1810 g. Fallecieron 21 (9,5%). Fueron rastreados 167 (79,14% del total sin fallecidos) con promedio de edad de gestación 33 semanas y peso de 1792,3 g en los controlados, y 34 semanas y 2240 g en los no controlados. De los controlados sin ROP (N=108, 64,6%): 1952,7g y 34 semanas; con ROP sin tratamiento (N=45, 26,9%): 1549,3 g y 32 semanas; con tratamiento (N=14, 8,3%): 1252,8 g y 30 semanas. Los 44 bebés que nunca fueron controlados fueron más grandes, de mayor peso al nacer y mayor edad gestacional, con internaciones cortas y bajo riesgo.

**CONCLUSIONES:** El Sistema ROP21 es una herramienta valiosa para el control y tratamiento oportuno de ROP, y análisis epidemiológico. Debemos reforzar el rastreo en bebés de mayor edad gestacional y peso. *OFTALMOL CLIN EXP 2007;1: 5-9*

**PALABRAS CLAVE:** Retinopatía del Prematuro, protocolo ROP-21, peso al nacer, edad gestacional, epidemiología, ROP, prevención de la ceguera.

## System ROP21: Results of the first 6 months.

### ABSTRACT

**PURPOSE:** To assess the efficacy of System ROP21 for internet based control of retinopathy of prematurity (ROP), during the first 6 months after implementation.

**METHODS:** Every baby prematurely born who must be screened for ROP was registered on the computer system in their first week of life. We retrospectively analyzed the data of the patients registered between May 1<sup>st</sup> and November 30<sup>th</sup>, 2006.

**RESULTS:** A total of 232 prematurely born babies in San Juan were registered and screened for ROP according to SAP-CAO protocol. 171 of these babies were born and stayed in the Neonatal Intensive Care Unit in the "Hospital Rawson" of public assistance. The mean weight and gestational age at birth of the registered babies was 1810 gr and 33 postconceptional weeks. Twenty-one of them died (9.5%), and 167/211 (79.14%) of the living babies were screened for ROP. The mean weight and postconceptional age of the screened babies were 1,792.3g and 33 weeks; the non-screened were: 2,240 g and 34 weeks. The screened babies that never developed ROP (N=108, 64.6%) were 1,952.7 g and 34 weeks; for those with ROP that never required treatment (N=45, 26.9%) were 1,549.3 g and 32 weeks; and the treated babies (N=14, 8.3%), 1,252.8 g and 30 weeks. The 44 babies that were not screened were of greater weight and older in postconceptional age at birth than the patients screened, and stayed less time in the NICU, with low risk of clinical complications.

**CONCLUSIONS:** Sistema ROP21 is a useful tool for screening, follow-up and timely treatment of premature babies with ROP, and for statistical analysis. We have to improve the screening in babies of higher weight. *OFTALMOL CLIN EXP 2007;1: 5-9*

**KEY WORDS:** retinopathy of prematurity, protocol, birth weight, post-conceptional age, ROP screening, epidemiology, blindness prevention.

Recibido: 13/08/07  
Aceptado: 30/08/07

\*Cátedra de Oftalmología  
Facultad de Medicina  
Universidad Católica de Cuyo.  
†Director de Informática de la  
Cámara de Diputados de la  
Provincia de San Juan.  
‡Servicio de Oftalmología  
Hospital Guillermo Rawson.  
§Servicio de Oftalmología  
CIMAC San Juan.

Subvencionado en parte por  
CBM Internacional a través de  
la Fundación Oftalmológica  
Hugo Nano.

Autor responsable:  
Dra. Viviana Waisman  
Domicilio: Juana Manso (oeste)  
2268 San Juan - CP: 5400  
wwaisman@speedy.com.ar

La retinopatía del prematuro (ROP) es una vasculopatía retinal que aparece en muchos de los bebés prematuros y de bajo peso, asociada al suministro de oxígeno y a otros factores. En la mayoría de los casos la enfermedad es autolimitada, pero en muchos bebés avanza hasta producir daños estructurales graves que producen pérdida parcial o total de la visión.

La ROP la principal causa de ceguera infantil en Argentina (Compromiso para la reducción de la ceguera en la infancia por Retinopatía del Prematuro (ROP) - Grupo Colaborativo Multicéntrico "Prevención de la Ceguera en la Infancia por Retinopatía del Prematuro [RDP]" integrado por el Ministerio de Salud y Ambiente de la Nación, la Sociedad Argentina de Pediatría-CEFEN, la Sociedad Argentina de Oftal-

mología Infantil y el Consejo Argentino de Oftalmología. Buenos Aires, 13 de octubre de 2004), y en Latinoamérica (Conclusiones del Taller Latinoamericano de Prevención de Ceguera en la Infancia. Bogotá, Colombia, 7 al 11 de Febrero 2002).

En el año 1997, el 90% de los 24 niños menores de cinco años que concurrían a la Escuela Braille (única escuela para disminuidos visuales en la Provincia de San Juan) debían su ceguera a la ROP (Waisman V, Larrea P, Lohn C, Plaza G: "Retinopatía del prematuro nuestra experiencia en San Juan" Presentado en las XI Jornadas Cuyanas de Oftalmología - San Juan, Argentina . 23 al 25 de Abril 1998). Al organizarnos para controlar las terapias e iniciar la pesquisa, seguimiento y tratamiento de esta enfermedad logramos reducir en el 2003 el número de nuevos ciegos por ROP menores de 5 años al 30%. Revisando sus historias clínicas, fue evidente que estos 8 niños habían sido oportunidades de tratamiento perdidas (Presentación de San Juan - Simposio de Actualización en Retinopatía del Prematuro - XVII Congreso Argentino de Oftalmología, 10 al 13 de Septiembre del 2003 – Rosario, Argentina).

Para poder registrar todos los bebés prematuros que nacieran en la Provincia de San Juan y poder proceder en tiempo a su pesquisa y tratamiento, se diseñó el "Sistema ROP21". Este procedimiento permite organizar, a través de internet, el control y seguimiento de todos los bebés prematuros que están internados en las Unidades de Terapia Intensiva Neonatal (UTIN) de San Juan así como luego que están de alta de las mismas, confeccionando al mismo tiempo una base de datos para manejo epidemiológico. Su implementación en todas las UTIN de la provincia, tanto públicas como privadas, se inició como Proyecto ROP21 el 1 de mayo de 2006.

El objetivo del presente trabajo fué evaluar la utilidad del Sistema ROP21 a seis meses de su plena utilización, así como el Proyecto ROP21 en su conjunto para prevenir la ceguera por ROP.

## Métodos

El Proyecto ROP21 incluye a todos los bebés prematuros que nacen en la Provincia de San Juan e ingresan a las Unidades de Terapia Intensiva Neonatal (UTIN) tanto estatales como privadas. Las mismas son visitadas por personal del Proyecto, según el volumen de pacientes, semanalmente (las privadas) y tres veces por semana (la estatal). Una administrativa se encarga de registrar, en papel y en el Sistema a través de internet, a todos los ingresos, que ya aparecen con una fecha de primer control. Se toman datos de filiación, domicilio y teléfono paternos, antecedentes clínicos de embarazo y parto, peso y edad gestacional al nacer y medicamentos recibidos. Luego se registran los re-

sultados de los exámenes (fondos de ojo) que se realizan tanto dentro de la UTIN si siguen internados como de forma ambulatoria si fueron dados de alta. La consulta de los datos del paciente y la carga de los controles o eventuales tratamientos puede ser hecha por cualquiera de los miembros del proyecto en cualquier computadora con acceso a internet.

Se realizó un análisis retrospectivo de los datos de los bebés prematuros ingresados al sistema, nacidos entre el 1 de mayo y el 30 de noviembre de 2006, en los primeros seis meses de funcionamiento del Proyecto.

Fue evaluada la siguiente información: total de ingresos y sus datos demográficos: sexo; peso al nacer y edad gestacional; UTIN en la que estuvieron internados; total de fallecidos; total de pacientes que no fueron controlados y características de los mismos; incidencia de ROP y de ROP umbral en los pacientes evaluados, dividiendo así la población en tres grupos: A (prematuros sin ROP), B (prematuros con ROP sin tratamiento, ROP autolimitada), y C (prematuros con ROP que requirió tratamiento) y se evaluaron características de cada grupo; y efectividad del tratamiento de ROP, según resultados funcionales del mismo.

Se analizó la efectividad de la pesquisa de ROP, estudiando los pacientes que escaparon al control y las debilidades del mismo para poder solucionarlas; las características de nuestra población local de bebés prematuros, incidencia de ROP y de ROP que requirió tratamiento con láser; datos comparativos entre la población internada en la UTIN estatal y las privadas; y la efectividad del sistema para prevenir la ceguera por ROP.

Los datos fueron tomados de la base de datos del sistema ROP21 fueron volcados en una planilla de cálculo (Excel, Microsoft) para el análisis estadístico.

## Resultados

Entre el 1 de Mayo y el 30 de Noviembre de 2006 fueron ingresados al Sistema ROP21 232 pacientes. De ellos, 132 fueron de sexo masculino y 100 de sexo femenino. Fueron internados en la UTIN estatal 171 bebés (73,7%), y en dos UTIN privadas 39 (16,8%) y 19 (8,1%) respectivamente. Tres bebés derivados para tratamiento (dos de la Provincia de San Luis y uno de la Provincia de La Rioja) fueron también registrados.

El promedio general de peso al nacer (PN) fue 1810,58 g, y de edad gestacional (EG) fue 33 semanas (Fig. 1). De ellos fallecieron 21 pacientes (9%). De los no fallecidos, nunca fueron controlados 44 bebés (20,85%), los que tuvieron un promedio de PN de 2240,9 g y de EG de 34 semanas 4,7 días (Fig. 2). Con estos promedios se puede inferir que se trató de bebés de bajo riesgo, y por ende de



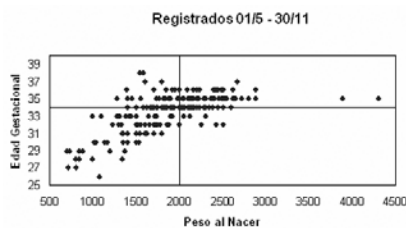

Figura 1. Relación entre edad gestacional y peso al nacer de los pacientes ingresados al sistema ROP-21 (n=232)

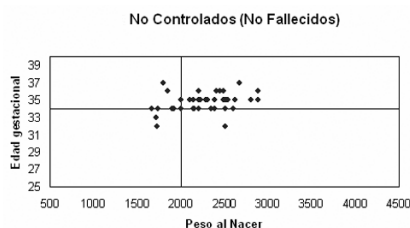

Figura 2. Relación entre edad gestacional y peso al nacer de pacientes no controlados (n=44).

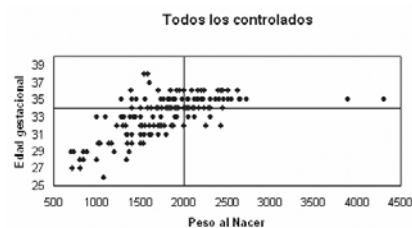

Figura 3. Relación entre edad gestacional y peso al nacer de los pacientes controlados (n=167).

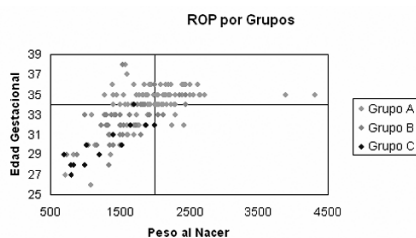


Figura 4. Relación entre edad gestacional y peso al nacer de los pacientes controlados de acuerdo a los grupos A, B y C.

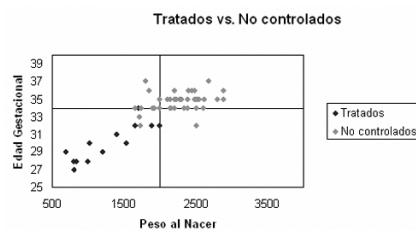


Figura 5. Relación entre edad gestacional y peso al nacer de pacientes controlados y tratados (A=Grupo A, controlado sin ROP, B=Grupo B, con ROP sin tratamiento, C=Grupo C, ROP que requirió tratamiento).

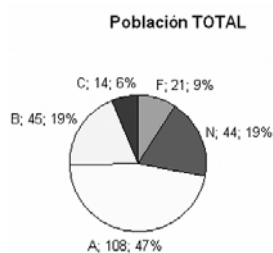


Figura 6. Frecuencia de las distintas categorías de pacientes ingresados en el sistema ROP-21 (F=Fallecidos, N=No Controlados, A=Grupo A, controlado sin ROP, B=Grupo B, con ROP sin tratamiento y C=Grupo C, ROP que requirió tratamiento).

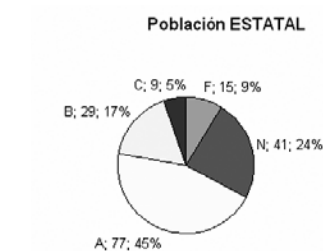


Figura 7. Frecuencia de las distintas categorías de pacientes ingresados en el sistema ROP-21 provenientes de instituciones estatales (F=Fallecidos, N=No Controlados, A=Grupo A, controlado sin ROP, B=Grupo B, con ROP sin tratamiento y C=Grupo C, ROP que requirió tratamiento).

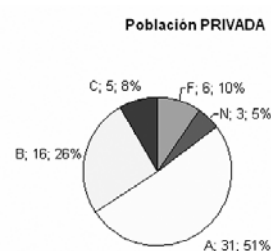


Figura 8. Frecuencia de las distintas categorías de pacientes ingresados en el sistema ROP-21 provenientes de instituciones privadas (F=Fallecidos, N=No Controlados, A=Grupo A, controlado sin ROP, B=Grupo B, con ROP sin tratamiento y C=Grupo C, ROP que requirió tratamiento).

corta estadía en las UTIN. De ellos, 41 pertenecieron a la terapia estatal, y 3 a las privadas.

Los que fueron controlados (N= 167) tuvieron un promedio de PN de 1792,3 g, y de EG de 34 sem 1,4 d (Fig. 3), y recibieron una media de 2,78 exámenes cada uno. Con respecto a los grupos, el grupo A incluyó 108 bebés (64,67% de los controlados), con un promedio de PN y EG de 1952,77 g y 34 sem 1,2 d respectivamente. Los que presentaron ROP tuvieron, en conjunto, un promedio de P.N. y E.G. menor: 1477,8g y 31 sem 4,6d. Discriminando los grupos, el B (ROP autolimitada), con 45 ingresos (26,94% de los controlados), tuvo promedio al nacer 1549,31 g y 32 sem 1,2 d; y en el C (ROP con tratamiento, umbral,<sup>2</sup> o generalmente preumbral,<sup>3</sup>), con 14 pacientes (8,38% de los controlados) fue 1252,85 g y 30 semanas (Fig. 4).

Los 44 pacientes que escaparon a la pesquisa de ROP fueron bebés que tuvieron, en promedio, más de 2200 g y 34 y media semanas de gestación, con internaciones cortas, de no más de una semana. De ellos, 41 estaban inter-

nados en la UTIN estatal. Comparando esta población de prematuros con la de los que necesitaron tratamiento (Fig. 5), seis de ellos fueron de 2000 g, o 34 semanas o menos, quedando sólo 2 dentro del sector del gráfico marcado por los dos límites; es decir, todos con bajo riesgo de ROP umbral.

Por la UTIN estatal pasaron 171 (73,7%) niños, mientras que de las privadas registramos 61 (26,3%) bebés. La población de pacientes ingresados a la UTIN comprendió: 15 (71,42%) de los 21 fallecidos, 41 (93,18%) de los 44 no controlados y 77 (71,29%) de los 108 pacientes del grupo A (sin ROP); 29 (64,44%) de los 45 pacientes del grupo B (con ROP autolimitada) y 9 (64,28%) de los 14 pacientes del grupo B (con ROP con tratamiento); este porcentaje se eleva al 81,81% si descartamos los 3 bebés que fueron derivados de otras provincias exclusivamente para tratamiento (Figs. 6, 7 y 8).

Ninguno de los 232 bebés que pasaron por el Proyecto ROP21 en los primeros 6 meses presentó desarrolló ceguera por ROP.

## Discusión

Los 232 pacientes ingresados al sistema en 6 meses son todos los prematuros que debieron recibir pesquisa de ROP en la Provincia de San Juan, ya que la ciudad capital es la única que cuenta con unidades de terapia intensiva neonatal, y la secretaria del Proyecto ROP21 visita todas las unidades requiriendo la información de ingresos de manera sistemática y con la periodicidad adecuada al volumen. Se utilizó para decidir pesquisa el criterio de las Recomendaciones SAP – CAO, de hasta 32 semanas y 1500 g. al nacer, o más si hubieran recibido oxígeno o presenten alguno de los factores de riesgo.<sup>4</sup>

Más del 70% de ellos pertenecieron a la UTIN estatal, por mucho el sector socialmente más desprotegido y con menor acceso a una adecuada prestación de salud. Estos bebés estaban siendo controlados, antes de la puesta en marcha del proyecto, exclusivamente por pedido de interconsulta o por derivación de un médico neonatólogo, ante cualquier falla en la comunicación se perdían y muchos de ellos escapaban al rastreo ROP; entre estos prematuros estuvieron los 8 niños hasta 5 años ciegos por ROP que concurrían a la Escuela Braille en el 2003, diagnosticados como oportunidades perdidas de tratamiento. El hecho de poder registrar a todos los bebés que debían ser pesquisados es especialmente relevante entre este gran número de niños, ya que, en las terapias privadas, con menor número de pacientes que además cuentan con algún servicio de salud, era más fácil llevar un control más estricto.

La tasa general de fallecidos (9%) está dentro de lo habitual para nuestro país en este grupo de pacientes.<sup>5</sup> Recordemos que no tienen indicación de pesquisa todos los bebés que ingresan a la UTIN sino los más pequeños, incorporándose los de más peso si tienen complicaciones o requieren oxígeno.

Los 44 pacientes que escaparon a la pesquisa tenían mayor peso al nacer y más semanas de gestación. Esta es la falencia más importante, y es lo que intentaremos corregir al sumar, en el segundo año del Proyecto ROP21, la presencia de un asistente social para buscar estos chicos y traerlos al control.

De los bebés que fueron controlados se puede destacar que: 1) el grupo A presentó un promedio de peso al nacer y edad gestacional (1952,77gr y 34 semanas 1,2 días) mayor que la del grupo B (1549,31 gr y 32 semanas 1,2 días), y ésta mayor que el grupo C (1252,85 gr y 30 semanas). Consideramos importante separar el grupo que presentó ROP autolimitada, sin indicar solamente los que recibieron tratamiento, ya que estos pacientes presentan a lo largo de su vida mayor cantidad de defectos refractivos y de estrabismo, por lo que requieren seguimiento más estricto (Waisman V, Larrea P, Lohn C: Seguimiento a largo plazo de bebés pretérmino con o sin Retinopatía del Prematuro.

Trabajo Libre PP1081. XXV Congreso Panamericano de Oftalmología, Santiago de Chile, Marzo 2005).<sup>6,7</sup> La tasa de ROP general (cualquier grado) fue del 35,37% de los bebés controlados, similar en las UTIN estatal y privadas, y 3) en porcentaje sobre los egresados vivos, requirieron tratamiento en menores de 1000 gr = 28,57%, 1001 a 1500 gr = 11,76% y mayores de 1501 gr = 4,06%.

La media de peso al nacer y de edad gestacional en el grupo tratado (1252,85 g y 30 semanas) está bien comprendida dentro de los límites habituales para este grupo en los “países menos desarrollados”, muy lejos de los valores habituales en los “países más desarrollados”.<sup>8</sup>

De los tratados, el 45,45% pesó al nacer más de 1500g (5 pacientes inusuales); de estos, el 80% estaba internado en la terapia estatal (4 pacientes).

Estos datos, si los comparamos con la ocurrencia de ROP estudiada por el Grupo de Trabajo Colaborativo Multicéntrico: “Prevención de la ceguera en la infancia por retinopatía del prematuro (RDP)”;<sup>9</sup> son más altos, pero no tuvimos que lamentar ninguna oportunidad perdida de tratamiento.

En cuanto a la comparación entre la población de prematuros internados en las terapias neonatales estatal y privadas, el porcentaje de pacientes en cada grupo no varió de manera significativa: en la UTIN se registraron el 73,7% de los bebés, y en ella se encontró también el 71,4% de los fallecidos, el 71,2% del grupo A (sin ROP), el 64,4% del grupo B (con ROP sin tratamiento), y el 81,81% del grupo C (con ROP que debió tratarse, descartando los bebés derivados de otras provincias para fotocoagulación con rayo láser). La única diferencia que permanece presente es la necesidad de ajustar el control de los bebés de mayor peso al nacer y edad gestacional entre los internados del estado.

Todos los pacientes que requirieron tratamiento (según criterios del ETROP<sup>7</sup>) fueron intervenidos en la UTIN donde estaban o habían estado internados, dentro de las 72 horas de la indicación. No tuvimos que lamentar ningún caso de ceguera por ROP, aunque un paciente de 800 gr. y 27 semanas al nacer presentó una forma agresiva posterior que no respondió al tratamiento en uno de sus ojos, quedando con mal resultado anatómico aún con vitrectomía en ese ojo.

## Conclusiones

El Proyecto ROP21 ha demostrado, en los primeros 6 meses, que el Sistema apoyado en Internet es un arma muy valiosa para la pesquisa de ROP. Permite un registro completo de los pacientes que deben ser examinados, avisando la fecha de control y el estado de cada paciente. Además nos brinda información estadística a cada paso.

Es necesario mejorar el rastreo en los bebés que perma-

necen poco tiempo internados; no es suficiente informar a los padres sobre la fecha y lugar del control, debemos encontrar un modo de rescatar a los pacientes de alta que no concurren a la consulta.

La presencia de una empleada administrativa (Secretaria del Proyecto) nos ha permitido mayor organización: mejorar el registro de los datos de los pacientes, del resultado de los exámenes, y sistematizar nuestra concurrencia a las terapias.

Mejoramos la comunicación con el personal y los médicos de las unidades de terapia neonatal. Actualmente tienen claro cuándo esperarnos y preparar a los pacientes para el control, y saben cuándo citar a los pacientes dados de alta. Esto hace que se involucren más en el tema de la Retinopatía del Prematuro, lo que tal vez les sirva como refuerzo positivo en la tarea de control de oxigenoterapia que se viene realizando en todo el país.

Y, sobre todo, esperamos estar transitando el camino que nos lleve a poder declarar a San Juan “Zona libre de ceguera por ROP”.

#### Bibliografía

1. Grupo ROP21 San Juan. Proyecto ROP21. Rastreo y seguimiento de retinopatía del prematuro mediante Internet. *Revista Médico Oftalmólogo* 2006;19:38-39.
2. Cryotherapy for Retinopathy of Prematurity Cooperative Group: Multicenter trial of cryotherapy for retinopathy of prematurity. Preliminary results. *Arch Ophthalmol* 1988;106:471-9.
3. Early Treatment for Retinopathy of Prematurity Cooperative Group. Revised indications for the treatment of retinopathy of prematurity: Results of the Early Treatment for Retinopathy of Prematurity Randomized Trial. *Arch Ophthalmol* 2003;121:1684-94.
4. Comité de Estudios Fetoneonatales (CEFEN). Recomendaciones para la pesquisa de retinopatía del prematuro. *Arch Argent Pediatr* 1999;97:349.
5. Bellani P, de Sarasqueta P. Factores de riesgo de mortalidad neonatal, internación prolongada y predictores de discapacidad futura en una unidad de cuidados intensivos neonatales de alta complejidad. *Arch Argent Pediatr* 2005;103:218-4.
6. Ricci B. Refractive errors and ocular motility disorders in preterm babies with and without retinopathy of prematurity. *Ophthalmologica* 1999;213:295-9.
7. Choi MY, Park IK, Yu YS. Long term refractive outcome in eyes of preterm infants with and without retinopathy of prematurity: comparison of keratometric value, axial length, anterior chamber depth, and lens thickness. *Br J Ophthalmol* 2000;84:138-43.
8. Gilbert C, Fielder A, Gordillo L, Quinn G, Semiglia R, Visintin P, Zin A. International NO-ROP Group: Characteristics of infants with severe retinopathy of prematurity in countries with low, moderate, and high levels of development: implications for screening programs. *Pediatrics* 2005;115:518-25.
9. Grupo Colaborativo Multicéntrico “Prevención de la Ceguera en la Infancia por Retinopatía del Prematuro (RDP)”. Retinopatía del prematuro en Servicios de Neonatología de Argentina. *Arch Argent Pediatr* 2006;104:69-74.



# Lentes intraoculares de acrílico hidrofóbico: seguimiento entre 2 y 10 años

DANIEL BADOZA

## RESUMEN

**OBJETIVO:** Evaluar la agudeza visual postoperatoria, opacidad capsular posterior y fimosis capsular tratadas con YAG-laser en pacientes con implante de LIO de acrílico hidrofóbico (LIOAH) con seguimiento mayor a 2 años.

**MÉTODOS:** Se revisó retrospectivamente la AV y la tasa de capsulotomía posterior (CP) en 153 pacientes operados con implante de Acrysof® (Ac, n=132) y Sensar Optiedge® (SO, n=21). En 89 casos se determinaron los grados del borde de la óptica recubiertos por la capsulorhexis.

**RESULTADOS:** El seguimiento en meses fue  $55,9 \pm 21,3$  (máximo 123) y  $31,2 \pm 6,8$  (máximo 42) en Ac y SO, respectivamente. La AV postoperatoria fue  $0,92 \pm 0,16$  (Ac) y  $0,98 \pm 0,04$  (SO) ( $p = <0,001$ ). La óptica fue cubierta por la capsulorhexis en  $307^\circ \pm 65^\circ$  (Ac) y  $348^\circ \pm 24^\circ$  (SO) ( $p < 0,001$ ). Fueron realizadas 22 CP (14%), a los  $49,3 \pm 15,8$  (Ac) y  $26 \pm 1,0$  (SO) meses postoperatorios ( $p < 0,001$ ). No se observaron casos de fimosis capsular.

**CONCLUSIÓN:** La LIOAH presenta resultados visuales estables a largo plazo con baja tasa de CP. *OFTALMOL CLIN EXP 2007;1: 10-14*

**PALABRAS CLAVE:** acrílico hidrofóbico, lente intraocular, opacidad capsular, capsulotomía

## Hydrophobic-acrylic intraocular lens: 2 to 10 years follow-up

### ABSTRACT

**PURPOSE:** To analyze postoperative visual acuity (VA), posterior capsule opacification and capsular phimosis treated with YAG-laser in patients with acrylic-hydrophobic IOL, with follow-up longer than 2 years.

**METHODS:** Visual acuity (VA) and posterior capsulotomy (PC) rate were retrospectively reviewed in 153 patients in which Acrysof® (Ac, n=132) and Sensar Optiedge® (SO, n=21) IOLs were implanted. In 89 cases, grades in which the optic edge was overlapped by the capsulorhexis were assessed.

**RESULTS:** Follow-up was  $55.9 \pm 21.3$  (max 123) and  $31.2 \pm 6.8$  (max 24) months (Ac y SO, respectively). Postoperative AV was  $0.92 \pm 0.16$  (Ac) and  $0.98 \pm 0.04$  (SO) ( $p < 0.001$ ). The IOL optic was covered by the capsulorhexis over  $307 \pm 65^\circ$  (Ac) y  $348 \pm 24^\circ$  (SO) ( $p < 0.001$ ). Twenty two CP (14%) were performed, at  $49.3 \pm 15.8$  (Ac) and  $26 \pm 1.0$  (SO) postoperative months ( $p < 0.001$ ). Capsular phimosis were not observed in any case.

**CONCLUSIONS:** HA-IOLs present stable long-term visual results with low PC rate. *OFTALMOL CLIN EXP 2007;1: 10-14*

**KEY WORDS:** hydrophobic acrylic, intraocular lens, capsular opacification, capsulotomy

La lente intraocular (LIO) de cámara posterior implantada en el saco capsular es la forma más difundida de pseudofaquia.<sup>1</sup> Sin embargo, una de sus complicaciones a largo plazo es la opacidad de la cápsula posterior (OCP), que puede requerir la realización de capsulotomía posterior (CP). Entre los riesgos asociados a la CP se incluyen la elevación de la presión intraocular, el edema macular cistoideo y el desprendimiento de retina.<sup>2</sup>

A mediados de la década del '90, se comenzaron a implantar LIOs de acrílico hidrofóbico (LIOAH), material plegable de alta biocompatibilidad.<sup>3-6</sup>

La primera LIOAH en introducirse al mercado fue la Acrysof® (Alcon, Forth Worth, USA).

Presenta distintas versiones: óptica de 5,5 mm (MA30BA, MA30AC, SA30AL) ó 6 mm (MA60BM, MA60AC, SA60AT) con distancia entre hápticas de 12,5 mm (para los modelos de 5,5 mm de óptica) o de 13 mm (para modelos de 6 mm de óptica). A su vez pueden ser de una sola pieza (modelos SA) o de 3 piezas con hápticas de PMMA (modelos MA). Si bien las LIOs de una sola pieza presentan un borde más pequeño y "fresado", todas las ópticas presentan borde cuadrado anterior y posterior, lo que ha demostrado ser sumamente efectivo en la prevención de la OCP.<sup>2, 7-11</sup>

En el año 2001 se empezó a utilizar la LIOAH Sensar Optiedge® (AMO, Irvine, USA) que presenta óptica de 6 mm de diámetro, con un largo interhápticas de 13 mm. El borde de la óptica es

Recibido: 10/08/07  
 Aceptado: 22/08/07  
 El autor no tiene interés comercial en los productos mencionados en el trabajo.  
 Instituto de la Visión,  
 Buenos Aires  
 Autor responsable:  
 Dr. Daniel Badoza  
 Marcelo T. De Alvear 2261,  
 C1122AAI, Buenos Aires.  
 Teléfono: 4827-7900  
 Fax: 4823-5721  
 dabadoza@fibertel.com.ar



cuadrado por detrás y redondo por delante a fin de prevenir las disfotopsias posiblemente provocadas por los reflejos internos ocasionados por el borde cuadrado cuando se presenta un haz de luz de incidencia lateral.<sup>12</sup>

El objetivo del presente trabajo es evaluar la agudeza visual (AV) postoperatoria y la aparición de OCP y fimosis capsular que requieran tratamiento con YAG láser en pacientes con implante de LIO de acrílico hidrofóbico con un seguimiento mayor a 2 años.

## Material y Métodos

Se revisaron de manera retrospectiva las historias clínicas de pacientes operados de catarata mediante facoemulsificación por un mismo cirujano (DB).

Los criterios de inclusión fueron: pacientes operados de catarata mediante facoemulsificación con implante de lente intraocular de acrílico hidrofóbico en el saco capsular y seguimiento mayor a 2 años.

Se consideraron como criterios de exclusión: complicaciones intra o posquirúrgicas inmediatas o tardías, pacientes que además de catarata presentasen cualquier otra enfermedad ocular (queratopatías, glaucoma, retinopatías) que hiciera poco probable obtener una agudeza visual postoperatoria mayor a 0.5.

Se dividió a los pacientes según tuviesen implantado LIO Acrysof® (Ac) o Sensar Optiedge® (SO). Se analizaron estadísticamente los siguientes datos: edad y sexo, seguimiento, AV corregida de lejos, porcentaje de cubrimiento del borde de la óptica por la capsulorrexia, descentración o abotonamiento tardíos de la LIO por contracción capsular, aparición de fimosis capsular anterior u OCP que requieran tratamiento con YAG laser y tiempo de realización del mismo.

## Técnica quirúrgica

Todos los pacientes fueron operados bajo anestesia tópica, a través de incisión corneal temporal. La técnica de facoemulsificación fue elegida según la dureza del núcleo. Durante la aspiración de masas corticales con técnica bimanual, se realizó el pulido de la cara posterior de la cápsula anterior tanto como la cápsula posterior. Todas las Ac de 3 piezas fueron implantadas con pinzas desde enero de 1997. Las Ac de 1 sola pieza fueron implantadas desde septiembre de 2000, y luego del año 2001, con inyector Monarch II. Todas las LIO SO fueron implantadas con inyector Emerald.

## Evaluaciones de seguimiento

En cada control postoperatorio se realizó la medición de la AV mejor corregida mediante refracción subjetiva. Se determinaron mediante el examen en lámpara de hendidura con método de iluminación directa y de retroiluminación bajo dilatación pupilar los cambios de la posición de la LIO,

ya sea por descentración o abotonamiento a través del margen de la capsulorrexia, y la aparición de fimosis capsular anterior o de OCP. En los pacientes que fueron revisados luego del año 2002, se determinó también el porcentaje de cubrimiento de la óptica por la capsulorrexia, cuando el borde de ésta fuera visible en los 360 grados luego de la dilatación pupilar. Dicho cubrimiento fue clasificado en A (0°-89°), B (90°-179°), C (180°-269°), D (270°-359°) y E (cubrimiento completo en los 360°).

La indicación de la CP se realizó en base a la presencia de reducción de la AV corregida causada por OCP y no por trastornos retinales.

## Análisis estadístico

Los datos fueron analizados con el programa Excel (Microsoft, Seattle, U.S.A.). Se consideraron como estadísticamente significativas aquellas diferencias que tuvieran una  $P < 0,01$ .

## Resultados

Se analizaron 153 casos que cumplieron con los criterios de inclusión y exclusión. Se implantaron 132 Ac (86.3%) y 21 SO (13.7%).

En la tabla 1 se muestra la distribución de la población dentro de cada grupo y del total del estudio. En la figura 1 se muestra la distribución de LIOs Ac según marca de LIO. Las diferencias de edad ( $p = 0,28$ ) y sexo ( $p = 0,69$ ) no fueron estadísticamente significativas, mientras que sí lo fue el seguimiento ( $p < 0,0001$ ). De los pacientes incluidos, 13 (8,5%) fueron perdidos para el seguimiento por fallecimiento, llegando a ser controlados entre los 29 y 83 meses postoperatorios.

La figura 2 muestra la AV corregida de lejos en el último control postoperatorio, incluyendo los casos en los que se realizó CP. La diferencia a favor de SO fue estadísticamente significativa ( $p < 0,001$ ).

Durante el seguimiento se pudo evaluar la cobertura de la óptica por la capsulorrexia en 89 casos. El promedio de cubrimiento fue  $314 \pm 62^\circ$ . En el grupo Ac fue  $307 \pm 65^\circ$

**Tabla 1. Distribución poblacional.**

Grupo	Edad (años)	Sexo	Seguimiento (meses)
	Media±DE (rango)	F/M	Media±DE (rango)
Ac (n=132)	72±10,1 (35 - 89)	97 (73%) 35 (27%)	55,9±21,3 (24 - 123)
SO (n=21)	69,1±11,3 (44 - 87)	13 (62%) 8 (38%)	31,2±6,8 (24 - 42)
Totales (n=153)	71,6±10,3 (35 - 89)	110 (72%) 43 (28%)	52,5±21,6 (24 - 123)

M=mujeres; V=Varones; Ac=Acrysof® ; SO=Sensar Optiedge®.

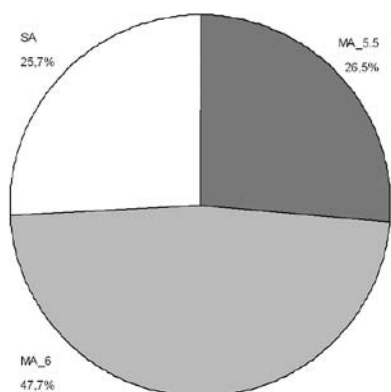


Fig. 1: Distribución de LIOs Ac implantadas según modelo. MA = tres piezas. SA= una sola pieza

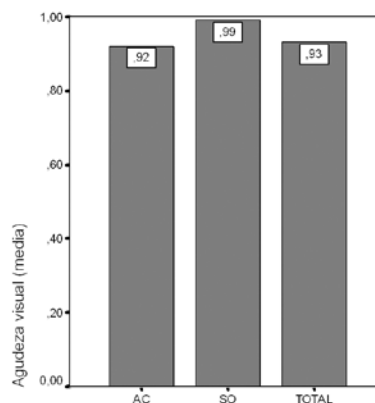


Fig. 2: AV mejor corregida. Ac=Acrysof® ; SO=Sensor Optedge®

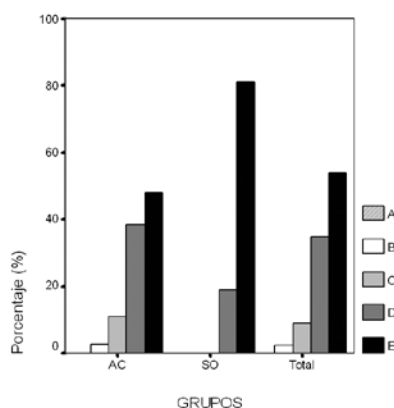


Fig. 3: Grados de cubrimiento de la óptica por la capsulorrexis divididos por LIOAH y totales.

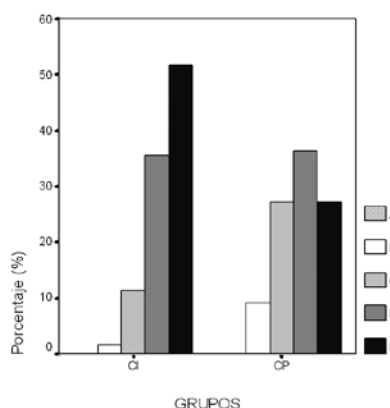


Fig. 4: LIO Ac. Casos con cápsula intacta (CI, n=62) o con capsulotomía posterior (CP, n=11) discriminados según grados de cubrimiento de la óptica por la capsulorrexis

(mínimo 90, mediana 350), mientras que en el grupo SO fue  $348 \pm 24^\circ$  (mínimo 300, mediana 360). Las diferencias entre Ac y SO fueron estadísticamente significativas ( $p < 0,001$ ). La figura 3 muestra en porcentaje los grados de cubrimiento del borde de la óptica por la capsulorrexis. En todos los casos en los que la cobertura fue incompleta se produjo una fusión de las cápsulas cercana al borde de la óptica, sin abotamiento de la misma por delante del margen capsular.

En ninguno de los dos grupos se observaron casos de fimosis capsular anterior ni de cambios tardíos en la posición de la óptica, ya sea por descentración dentro del saco capsular ni por abotamiento de la óptica a través del margen de la capsulorrexis.

Se realizaron CP en 22 casos (14%), de las cuales 20 pacientes tenían Ac (15%) y 2 con SO (10%). Las diferencias entre Ac y SO no fueron significativas ( $p = 0,12$ ).

Las CP fueron realizadas luego de  $49,3 \pm 15,8$  meses. En el grupo Ac en  $51,6 \pm 14,6$  meses (rango 33 -80, mediana 49,5). Dos casos con SO con cobertura completa de la óptica requirieron CP a los 25 y 27 meses. La diferencia de

tiempo entre la realización de las CP entre ambas LIOAH fue estadísticamente significativa ( $p < 0,001$ ).

En la tabla 2 se observa la relación entre las CP con el tiempo postoperatorio de realización y la cobertura de la óptica discriminada por modelo de Ac. En la figura 4 se observa la relación entre la cobertura de la óptica y la CP entre todos los LIOs Ac., evidenciando que entre los casos con CP hay una menor proporción de casos con cobertura completa de la óptica.

Tabla 2. Capsulotomías posteriores (CP) realizadas en grupo Ac.

Modelo LIO	Ac MA 6 mm	Ac MA 5.5 mm	SA
CP: n (%)	9 (16,9)	8 (22,8)	3 (15%)
Seguimiento meses (media±ED)	57,33±14,9	48,75±14,0	42,0±10,0
Cobertura óptica (grados)	322±47	222±49	225±191

Ac=Acrysof®; MA = tres piezas. SA= una sola pieza.

## Discusion

La complicación más frecuente del implante de LIO de cámara posterior implantada en el saco capsular es la opacidad capsular, que puede requerir la realización de capsulotomía posterior (CP). Entre los riesgos asociados a la CP se incluyen la elevación de la presión intraocular, el edema macular cistoideo y el desprendimiento de retina, además de sus consecuencias sociales y económicas.<sup>2</sup>

A mediados de la década del '90, la LIOAH Acrysof® obtuvo mucha popularidad dentro de la oftalmología debido a la notable reducción de la OCP, con la consecuente reducción en la necesidad de CP. Estos resultados fueron atribuidos en un principio a la alta biocompatibilidad y adhesividad del acrílico hidrofóbico<sup>15,16</sup>, basados en la "sandwich theory", que sugería que la fibronectina y otras proteínas otorgan una propiedad de adhesividad al acrílico hidrofóbico que permitiría la formación de una monocapa de células epiteliales del cristalino (CEC) entre la LIO y la cápsula posterior, previniendo la migración de mayor cantidad de CECs por detrás de la LIO.<sup>2,6,13-14</sup> Sin embargo, estos estudios estaban basados en la comparación de la Acrysof® con LIOs de silicona de una generación previa con borde redondo y baja biocompatibilidad.<sup>4,13-14</sup>

Otra teoría atribuye la reducción de la OCP al diseño de la óptica con borde cuadrado que presenta el Acrysof® (teoría de la barrera). Según esta teoría, implantando una LIO de borde cuadrado, independientemente del material de la óptica, produce un recodo (del inglés, "bend") en los 360 grados de la cápsula, que frenaría la migración de las CECs.<sup>2,7-11</sup> Varios estudios, con seguimientos entre 1 y 3 años, no obtuvieron diferencias significativas en la OCP al comparar lentes de distintos materiales con diseño de borde cuadrado, mientras que en estudios que comparaban LIOs de igual material pero con distinto borde, la OCP era menor en LIOs con borde cuadrado.<sup>10, 11, 17-19</sup> Sin embargo, basados en los resultados de la presente casuística, se podría afirmar que estos estudios no son suficientes para afirmar que el "efecto barrera" sea la principal herramienta para prevenir la OCP, ya que con AcrySof la primera capsulotomía fue realizada al mes postoperatorio 33, con una mediana de 49.5 meses. Considerando que un seguimiento más prolongado se correlaciona con mayor OCP,<sup>20</sup> es probable que en todos estos estudios haya faltado el tiempo suficiente para descartar que el material de la óptica tenga efectos beneficiosos para prevenir la OCP.

En la prevención de la OCP también es importante la técnica quirúrgica. Al respecto, el objetivo es lograr que el margen de la capsulorrexia cubra la óptica en los 360 grados, secuestrando la LIO en el saco capsular. La cápsula anterior ejercería una presión, empujando hacia atrás la LIO. Esto aumentaría el contacto entre la LIO y la cápsula posterior, creando una barrera contra la migración de las

CECs. Este efecto se conoce como "envoltura encogida" (del inglés, "shrink wrap"). A menor cobertura de la óptica, habría mayor OCP.<sup>20, 21</sup> Esta teoría se confirma en nuestra casuística, con más de la mitad de pacientes con cápsula intacta que presentan cobertura completa de la óptica, mientras que dicha situación fue observada en menos de la tercera parte de los casos con CP.

Hemos observado un comportamiento bastante similar entre las LIOs AcrySof y Sensar Optiedge. Estas últimas demostraron mejor AV corregida. Sin embargo, llama la atención que, si bien la tasa de CP fue similar con ambas LIOs, en las SO el tratamiento haya debido ser realizado en forma más precoz. Una posible explicación sería que la ausencia de borde cuadrado anterior hiciera disminuir el efecto "envoltura encogida". El seguimiento con SO fue significativamente menor, por lo que cabe la posibilidad que en este grupo de pacientes la tasa de CP supere a la de AcrySof en el futuro.

En cuanto a la estabilidad de la LIO dentro del saco, ninguna ha modificado su posición como consecuencia de la contracción capsular. En todos los casos en los que la cobertura fue incompleta se produjo una fusión de las cápsulas cercana al borde de la óptica, sin abotonamiento de la misma por delante del margen capsular, frecuente con las LIOs de silicona. Esta cualidad de las LIOAH podría relacionarse con la característica adhesividad del material, a diferencia del comportamiento "resbaladizo" que presentan las LIOs de silicona. Asimismo, la ausencia de fimosis capsular evidencia la alta biocompatibilidad del acrílico hidrofóbico.

El presente trabajo presenta puntos débiles y fuertes. Entre los primeros se encuentra el diseño retrospectivo, la ausencia de grupo control con otros materiales o con borde posterior redondo. La principal virtud es el largo seguimiento, que llega hasta 10 y 3,5 años con AcrySof y Sensar Optiedge, respectivamente. No se pudo encontrar reportes de seguimientos mayores hasta el momento.

En conclusión, las lentes intraoculares de acrílico hidrofóbico presentan excelentes resultados visuales a largo plazo. Su biocompatibilidad y adhesividad les permite obtener una posición estable dentro del saco capsular, con una baja incidencia de opacidad de la cápsula posterior y por ende menor tasa de capsulotomía posterior.

## Referencias

- 1 - Leaming DV. Practice styles and preferences of ASCRS members--2003 survey. J Cataract Refract Surg 2004;30:892-900.
- 2 - Apple DJ, Peng Q, Visessook N, Werner L, et al. Eradication of posterior capsule opacification. Documentation for a marked decrease in Nd:YAG laser posterior capsulotomy rate noted in an analysis of 5416 pseudophakic human eyes obtained postmortem. Ophthalmology 2001;108:505-18.
- 3 - Anderson C, Koch DD, Green G, et al. Alcon Acrysof® acrylic intraocular lens material. In: Martin RG, Gills JP, Sanders DR, eds. Foldable intraocular lenses. Thorofare, NJ, Slack, 1993; 161-77.

- 4 – Hollick EJ, Spalton DJ, Ursell PG, et al. Biocompatibility of poly(methylmethacrylate), silicone, and Acrysof® intraocular lenses: randomized comparison of the cellular reaction on the anterior lens surface. *J Cataract Refract Surg* 1998;24:361-6.
- 5 – Linnola RJ, Werner L, Pandey SK, et al. Adhesion of fibronectin, vitronectin, laminin and collagen type IV to intraocular lens materials in pseudophakic human autopsy eye. Part I: Histological sections. *J Cataract Refract Surg* 2000;26:1792-806.
- 6 – Linnola RJ. Sandwich theory: bioactivity-based explanation for posterior capsule opacification. *J Cataract Refract Surg* 1997;23:1539-42.
- 7 – Nishi O, Nishi K, Akura J, Nagata T. Effect of round-edged acrylic intraocular lenses on preventing posterior capsule opacification. *J Cataract Refract Surg* 2001;27:608-13.
- 8 – Nishi O, Nishi K. Preventing posterior capsule opacification by creating a discontinuous sharp bend in the capsule. *J Cataract Refract Surg* 1999;25:521-6.
- 9 – Nishi O, Nishi K, Sakanishi K. Inhibition of migrating lens epithelial cells at the capsular bend created by the rectangular optic edge of a posterior chamber intraocular lens. *Ophthalmic Surg Lasers* 1998;29:587-94.
- 10- Sacu S, Menapace R, Buehl VV, et al. Effect of intraocular lens optic edge design and material on fibrotic capsule opacification and capsulorrhexis contraction. *J Cataract Refract Surg* 2004; 30:1875-82.
- 11 - Sacu S, Menapace R, Findl O, et al. Influence of optic edge design and anterior capsule polishing on posterior capsule fibrosis. *J Cataract Refract Surg* 2004; 30:658-62.
- 12- Holladay JT, Land A, Portney V. Analysis of edge glare phenomena in intraocular lens edge designs. *J Cataract Refract Surg* 1999;25:748-52.
- 13 – Ursell PG, Spalton DJ, Pande MV, et al. Relationship between intraocular lens biomaterials and posterior capsule opacification. *J Cataract Refract Surg* 1998;24:352-60.
- 14 – Hollick EJ, Spalton DJ, Ursell PG, et al. The effect of polymethylmethacrylate, silicone, and polyacrylic intraocular lenses on posterior capsular opacification 3 years after cataract surgery. *Ophthalmology* 1999;106:49-55.
- 15 – Nagata T, Minakata A, Watanabe I. Adhesiveness of ACrySof to a collagen film. *J Cataract Refract Surg* 1998;24:367-70.
- 16 – Oshika T, Nagata T, Ishii Y. Adhesion of lens capsule to intraocular lenses of polymethylmethacrylate, silicone, and acrylic foldable materials: an experimental study. *Br J Ophthalmol* 1998;82:549-53.
- 17 - Nishi O, Nishi K, Osakabe Y. Effect of intraocular lenses on preventing posterior capsule opacification: design versus material. *J Cataract Refract Surg* 2004;30:2170-6.
- 18 – Prosdocimo G, Tassinari G, Sala M, et al. Posterior capsule opacification after phacoemulsification. Silicone CeeOn Edge versus acrylic AcrySof intraocular lens. *J Cataract Refract Surg* 2003;29:1551-5.
- 19 – Findl O, Menapace R, Sacu S, et al. Effect of optic material on posterior capsule opacification in intraocular lenses with sharp-edge optics: randomized clinical trial. *Ophthalmology* 2005;112:67-72.
- 20 - Smith SR, Daynes T, Hinckley M, et al. The effect of lens edge design versus anterior capsule overlap on posterior capsule opacification. *Am J Ophthalmol* 2004; 138:521-6.
- 21 – Ravalico G, Tognetto D, Palomba M, et al. Capsulorrhexis size and posterior capsule opacification. *J Cataract Refract Surg* 1996;22:98-103.
- 22 – Ursell PG, Spalton DJ, Pande MV. Anterior capsule stability in eyes with intraocular lenses made of poly(methylmethacrylate), silicone, and AcrySof. *J Cataract Refract Surg* 1997;23:1532-8.





# Acetazolamida de Aplicación Tópica: Estudios Preliminares

LUIS IGNACIO TÁRTARA, DANIELA ALEJANDRA QUINTEROS, VERÓNICA SAINO, RUBÉN HILARIO MANZO, DANIEL ALBERTO ALLEMANDI Y SANTIAGO DANIEL PALMA

## RESUMEN

**PROPÓSITO:** Evaluar la performance "in vivo" de una formulación tópica obtenida a partir de una dispersión micelar de 6-O-ascorbil octanoato conteniendo acetazolamida (AZM).

**MÉTODOS:** Se realizó un estudio experimental en conejos albinos para verificar el potencial efecto irritante y la eficacia (disminución de la presión intraocular) de los sistemas desarrollados.

**RESULTADOS:** No se observaron efectos irritantes y los resultados mostraron un marcado aumento del efecto hipotensor comparado con una formulación comercial de un análogo de acetazolamida.

**CONCLUSIONES:** Las dispersiones micelares de ASC8 pueden ser utilizadas en el desarrollo de sistemas portadores para la administración de fármacos de baja solubilidad acuosa y con baja permeabilidad a nivel de membrana ocular. *OFTALMOL CLIN EXP 2007;1: 15-18*

**PALABRAS CLAVES:** Acetazolamida – Glaucoma – Sistemas portadores de fármacos

## Acetazolamide for topical application: Preliminary Studies

### ABSTRACT

**PURPOSE:** To evaluate the "in vivo" performance of a topical formulation attained from a 6-O-ascorbil octanoate micellar dispersion containing acetazolamide (AZM)

**METHODS:** For the "in vivo" study six albino rabbits were utilized. In the assay the formulations were administered on the rabbits eyes (n=12). The irritant effect and the decrease of intraocular pressure (PIO) were scored and measured, respectively.

**RESULTS:** No Irritating effects were observed. The results showed an important increase of the hypotensor effect compared to a marketed formulation of acetazolamide analogue.

**CONCLUSIONS:** ASC8 micellar dispersions showed potential useful as drug delivery systems for the ophthalmic administration of drugs with low aqueous solubility and permeability. *OFTALMOL CLIN EXP 2007;1: 15-18*

**KEYWORDS:** Acetazolamide – Glaucoma – drug delivery systems

El glaucoma es una neuropatía óptica crónica, multifactorial y evolutiva que se traduce en una disminución del campo visual y concluye con la atrofia del nervio óptico y ceguera. La presión intraocular (PIO) elevada es el factor de riesgo más destacado y frecuente en el desarrollo y progresión de esta patología.<sup>1</sup>

Dentro de los fármacos que disminuyen la presión intraocular (PIO) se encuentran los inhibidores de anhidrasa carbónica (IAC) los cuales son derivados de las sulfonamidas. Estos compuestos, además de poseer un efecto diurético, disminuyen la PIO y por lo tanto son utilizados en el tratamiento medicamentoso del glaucoma.

El prototipo de los IAC es acetazolamida (AZM). La baja solubilidad y pobre permeabi-

lidad han impedido el diseño de medicamentos conteniendo AZM destinados a la administración oftálmica (colirios, geles, ungüentos). Sin embargo, actualmente se utiliza por vía oral (comprimidos, Diamox®) por ser una droga de importante efecto hipotensor, aunque debe ser administrada durante períodos cortos debido a los efectos adversos sistémicos que esta droga produce.

Es importante destacar que se han sintetizado análogos de AZM (brinzolamida y dorzolamida), los cuales pueden ser vehiculizados en sistemas de aplicación tópica (colirios). Estos compuestos no presentan el efecto hipotensor del precursor y por lo tanto son utilizados en terapias combinadas con otros fármacos.

Uno de los mayores problemas después de la instilación de una forma farmacéutica oftálmica

Recibido: 13/09/07  
Aceptado: 21/09/07  
Departamento de Farmacia,  
Facultad de Ciencias Químicas,  
Universidad Nacional de  
Córdoba, CONICET Consejo  
Nacional de Investigaciones  
Científicas y Técnicas.  
Autor responsable:  
Prof. Dr. Santiago Daniel Palma  
Haya de la Torre y  
Medina Allende  
Ciudad Universitaria,  
Córdoba, 5000  
Tel +54 351 4334163  
fax +54 351 4334127  
sdpalma@fcq.unc.edu.ar

(colirio) es que menos del 5% del fármaco administrado atraviesa la córnea y alcanza tejidos intraoculares, mientras que la mayor parte del mismo es absorbida sistémicamente vía conjuntiva y conducto nasolacrimal. Por otra parte la córnea es una barrera altamente eficiente y esto disminuye notablemente la penetración de fármacos. Básicamente, la permeabilidad transcorneal puede incrementarse por dos vías, a) aumentando de la lipofiliidad del fármaco por formación de pares iónicos u obtención de prodrogas, b) utilizando sustancias químicas que pueden modificar en forma transitoria y reversible la permeabilidad de la membrana, promoviendo la absorción del fármaco (enhancers).<sup>2</sup>

En nuestro laboratorio se realizan estudios tendientes a evaluar la potencial utilización de agregados supramoleculares formados a partir de derivados n-alquílicos del ácido ascórbico (ASCn, Figura 1) como sistemas portadores de fármacos los cuales han sido descriptos y estudiados como agentes tensioactivos biocompatibles.<sup>3-6</sup> Entre otras propiedades, estos derivados forman agregados supramoleculares por encima de una temperatura crítica (TMC: temperatura micelar crítica), donde la solubilidad del compuesto alcanza la concentración micelar crítica (CMC). Estas estructuras presentan propiedades físico-químicas y reológicas que dependen del largo de la cadena alquílica, de su concentración y de la temperatura. Estos sistemas presentan una importante capacidad de solubilización de drogas por encima de la TMC, que se mantiene al descender la temperatura por debajo de este punto. Asimismo, se ha podido comprobar que estos compuestos pueden promover la absorción de fármacos a través de la piel de animales de experimentación.<sup>7</sup>

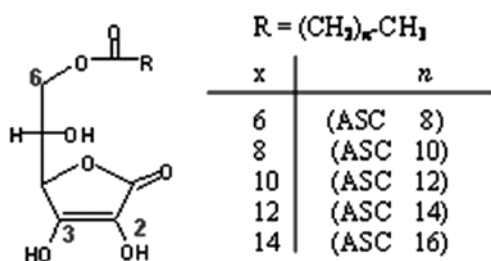


Fig. 1: Estructura química de los derivados n-alquílicos del ácido ascórbico.

En función de estos antecedentes, el objetivo del presente trabajo fue evaluar en forma comparativa la performance "in vivo" de una formulación tópica obtenida a partir de una dispersión micelar de 6-O-ascorbil octanoato conteniendo AZM. Se evaluó la presencia de potenciales efectos irritantes post-instilación sobre la superficie del ojo y el descenso de la PIO en función del tiempo en conejos. Formulaciones comerciales conteniendo brinzolamida

(AZOPT®) fueron utilizadas en las mismas condiciones a los fines comparativos.

## Materiales y métodos

Se realizó un estudio experimental en conejos albinos tipo New Zeland de 1 a 2 kg de peso (conejos n= 6; ojos n=12), los que tuvieron acceso libre a agua y alimento. Se observó mediante biomicroscopía binocular (lámpara de hendidura), con luz blanca y filtro azul, el segmento anterior del ojo de los animales para verificar el potencial efecto irritante del compuesto desarrollado, sobre el epitelio corneal, conjuntival y cámara anterior. Se utilizó, a los fines de cuantificar los efectos de las formulaciones, la nomenclatura descripta en la Tabla 1.

Tabla 1. Cuantificación de la irritación ocular

Grado	Denominación	Características
0	No hay irritación	no hay lesión
1	Irritación leve	congestión de los vasos de la conjuntiva en forma discreta a moderada, no existe lesión corneal, ni intraocular
2	Irritación moderada	congestión de los vasos de la conjuntiva en forma moderada a severa más lesión corneal leve, no existe lesión intraocular
3	Irritación severa	congestión de los vasos de la conjuntiva en forma severa con quemosis (edema conjuntival) más lesión corneal severa (pérdida de epitelio corneal), sin lesión intraocular
4	Irritación muy severa	ídem punto 3 más reacción inflamatoria intraocular

Se midió la PIO (promedio de n = 4) cada 30 minutos, durante 4 horas, en ambos ojos, utilizando un tonómetro manual Perkins (Clement Clark) y blefaróstato infantil. En una primera etapa se trazó una curva de PIO normal sin el agregado de ninguna formulación. Posteriormente y mediando un intervalo de 4 días, entre cada ensayo, se determinaron los patrones de PIO en función del tiempo para la muestra comercial: AZOPT® (Brinzolamida 1%) y las formulaciones desarrolladas.

ASC8 fue obtenido a través de la síntesis química previamente reportada.<sup>8</sup> Se utilizó AZM marca Parafarm (Argentina, origen Suiza) y se prepararon dispersiones micelares isotónicas de ASC8 2% (Dextrosa 5 %) conteniendo AZM al 0,1% (ASC8-AZM01) y 0,5% (ASC8-AZM05)

Se utilizó como formulación control un medicamento comercial conteniendo Brinzolamida al 1% (AZOPT®). Como soporte a los estudios oftalmológicos desarrollados se utilizaron colirios de fluoresceína sódica al 0,25% y proparacaína clorhidrato al 0,5%. Se preparó una formu-

lación de lauril sulfato de sodio (LSN) al 2% en dextrosa para disponer de un control positivo de irritación ocular moderada y una dispersión micelar de ASC8 en dextrosa al 5% sin fármaco, para corroborar el efecto irritante del tensioactivo sin el agregado del principio activo.

### Resultados

Las formulaciones conteniendo ASC8 al 2%, con o sin el agregado del fármaco, no mostraron efecto irritante significativo como puede verse en la tabla 2.

**Tabla 2. Irritación ocular de las formulaciones estudiadas.**

Formulaciones	Grado de irritación ocular
ASC8	0
LSN	2
ASC8-AZM01	0
ASC8-AZM05	1

La disminución de la PIO para las muestras de ASC8-AZM01 fue similar a la registrada para la muestra comercial de brinzolamida con una dosis 10 veces menor. El aumento de la dosis de AZM en la formulación ASC8-AZM05 trajo aparejado un aumento del efecto hipotensor, llegando a un casi 50% de descenso y una disminución del tiempo de aparición del efecto máximo. Para ASC8-AZM01 y brinzolamida fue de 1,5 hs mientras que en el caso de ASC8-AZM05 fue de 1,0 hs (Figs. 2 y 3).

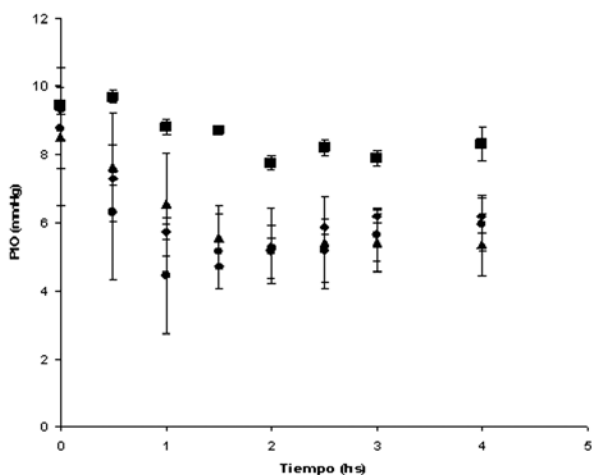


Fig. 2: Disminución de presión de las drogas utilizadas. (▲) ASC8-AZM05 (▲) ASC8-AZM01 (■)Normal (●) AZOPT®

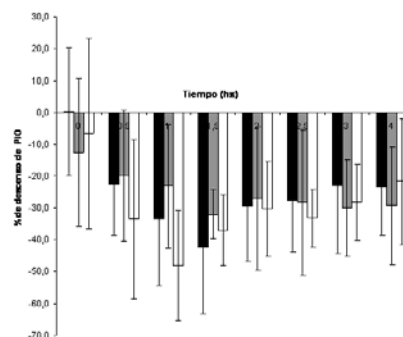


Fig. 3 : Porcentaje de reducción de presión. (■) ASC8-AZM05 (■) ASC8-AZM01 (■)AZOPT®

### Discusión

Toda sustancia tensioactiva capaz de actuar en interfaces y de ese modo modificar en forma transitoria o permanente las membranas (en este caso la córnea), puede traer aparejado cierto grado de irritación cuando es aplicada en la superficie ocular.

Cuando se instiló una solución de lauril sulfato de sodio pudo observarse una congestión de los vasos de la conjuntiva en forma moderada a severa con la aparición de una lesión corneal leve (irritación moderada). Esto se atribuye claramente al efecto del agente tensioactivo sobre las estructuras externas del ojo.

Los agentes tensioactivos, como es el caso del ASC8, pueden producir cambios en las membranas celulares por solubilización parcial y remoción de fosfolípidos, y de ese modo aumentar las características de permeación (enhancer) del epitelio corneal. Por otra parte, cuando este tipo de compuestos se encuentran agregados en medios acuosos generan “entornos hidrofóbicos” capaces de solubilizar drogas lipofílicas tal como es el caso de AZM.

Las dispersiones micelares de ASC8 mostraron ser eficientes para vehicular en forma estable dosis terapéuticas suficientes para la administración oftálmica de AZM. La administración de esta formulación, aun con una concentración 10 veces menor, mostró ser tan eficaz como la formulación tomada como referencia. El efecto promotor de la absorción debido a ASCn fue evidenciado por la notable reducción de la PIO debido a la penetración de AZM hacia el interior del humor acuoso. Por otra parte, no se observaron efectos irritantes que puedan limitar el uso de estos compuestos en formulaciones oftálmicas. Estos resultados muestran indicios de la gran potencialidad de estos sistemas como portadores para la administración de fármacos de baja solubilidad acuosa y con baja permeabilidad a nivel de membrana ocular.

**Bibliografía**

1. John G. Flanagan. Glaucoma update: epidemiology and new approaches to medical management. *Ophthalmic and Physiological Optics* 1998;18:126-32.
  2. D. Shulin. Recent developments in ophthalmic drug delivery. *PSSP* 1998;1:328-35.
  3. Palma S, LoNostro P, Manzo R and Allemandi D. Evaluation of surfactant properties of ascorbyl palmitate sodium salt. *European Journal of Pharmaceutical Sciences* 2002;16:37-43.
  4. Palma S, Manzo R, Allemandi D, Fratoni L, LoNostro P. Coagels from Ascorbic Acid Derivatives. *Langmuir* 2003;18:9219-24.
  5. Palma S, Manzo R, Allemandi D, Fratoni L, LoNostro P. Solubilization of hydrophobic drugs in Octanoyl-6-O-Ascorbic Acid micellar dispersions. *Journal of Pharmaceutical Sciences* 2002;91:1810-6.
  6. Palma S, Jiménez-Kairuz A, Fratoni L, Lo Nostro P, Manzo R, Allemandi D. 6-O-alkyl Ascorbic Acid Derivatives as drug carriers: Structure and rheology of coagels. *Il Fármaco* 2003;58:1271-6.
  7. Palma SD, Maletto B, Lo Nostro P, Manzo RH, Pistoresi-Palencia MC, Allemandi DA. Potential use of ascorbic acid based surfactant as skin penetration enhancers. *Drug Dev Ind Pharm* 2006;32:821-7.
  8. Lo Nostro P, Capuzzi G, Romani A, Mulinacci N. Self-assembly and antioxidant properties of octanoyl-6-O-ascorbic acid. *Langmuir* 2000;16:1744-50.
- 





# Uso de bevacizumab intravitreo para el tratamiento de las neovascularizaciones coroideas secundarias a degeneración macular relacionada con la edad. Resultados a corto plazo

MARTIN CHARLES, NICOLAS CHARLES, TAMARA ZOMPA, MONICA MIGUENS Y DANIEL CHARLES.

## RESUMEN

**OBJETIVO:** Describir los resultados obtenidos a corto plazo, anatómicos y visuales, luego de la inyección intravitrea de bevacizumab (Avastin, Roche Argentina) en casos de membranas neovasculares coroideas (MNV) secundarias a maculopatía degenerativa relacionada con la edad (MDRE).

**MÉTODOS:** Estudio retrospectivo de una serie consecutiva de 49 ojos de 49 pacientes con MDRE de tipo exudativa, tratados con bevacizumab 1,25 mg intravitreo, bajo consentimiento del paciente, entre diciembre de 2005 y marzo del 2007. Se evaluó la mejor agudeza visual corregida (AVMC), examen oftalmológico general, aspecto anatómico de la mácula mediante tomografía de coherencia óptica macular (Stratus III OCT, Carl Zeiss), en la primera consulta y en los siguientes controles.

**RESULTADOS:** Se evaluaron 47 ojos con una AVMC promedio previa de 20/200 y posterior al tratamiento de 20/70. Se notó disminución significativa del espesor macular central en casi todos los casos. No se observaron complicaciones locales, ni sistémicas.

**CONCLUSIONES:** El uso de bevacizumab intravitreo en MDRE parecería ser un tratamiento seguro y potencialmente eficaz, más aún en aquellos casos de menor tiempo de evolución. Los resultados son promisorios; aun teniendo en cuenta su uso "off-label". Es necesario realizar un mayor seguimiento de estos pacientes para ver la seguridad de esta droga a largo plazo y su comparación con otros tratamientos o combinaciones posibles. *OFTALMOL CLIN EXP 2007;1: 19-24*

**PALABRAS CLAVE:** bevacizumab, inyección intravitrea, membrana neovascular, maculopatía, maculopatía relacionada con la edad.

## The use of intravitreal bevacizumab therapy for choroidal neovascularization secondary to age related macular degeneration. Short-term results.

### ABSTRACT

**PURPOSE:** To describe the short-term visual and anatomical results after intravitreal injection of bevacizumab in patients with neovascular age related macular degeneration (ARMD).

**METHODS:** Retrospective study of a consecutive series of 49 eyes of 49 patients with exudative ARMD treated with intravitreal bevacizumab (Avastin) (1.25 mg), between December 2005 and March 2007. Ophthalmic examination and outcome included best corrected visual acuity (BCVA) and anatomy of macula with optical coherence tomography (OCT) at the beginning of the study and the subsequent controls. Median follow-up was 6.4 months (range 2 to 12 months).

**RESULTS:** There was a median gain of 3.1 Snellen lines in 42 eyes (85.7%), and more than 3 lines in 17 eyes (40.6%). In these eyes, OCT central retinal thickness improved a mean of 77.54 microns. The BCVA was unaltered in 5 eyes (10.2%) and decreased in two eyes because of hemorrhage and recurrence of macular edema. The mean number of injections was 3.1. No systemic or local side effects were observed.

**CONCLUSIONS:** The intravitreal injection of bevacizumab appears to be helpful in the short-term results of patients with exudative neovascular membranes (ARMD). Longer follow-up and comparative/control studies are required to assess the long-term beneficial effect of this therapy. *OFTALMOL CLIN EXP 2007;1: 19-24*

**KEY WORDS:** bevacizumab, intravitreal injection, ARMD, neovascular, exudative macular degeneration.

Recibido: 13/08/07  
 Aceptado 24/09/07  
 Los autores no tienen interés  
 comercial en los productos  
 mencionados.  
 Autor responsable:  
 Dr. Martín Charles  
 Centro Oftalmológico  
 Dr. Daniel Charles  
 Riobamba 841  
 Ciudad de Buenos Aires,  
 Argentina.  
 martin.charles@gmail.com

La degeneración macular relacionada con la edad (DMRE), en su estado avanzado, es una de las principales causas de ceguera legal (pérdida irreversible de la visión central) en pacientes mayores de 50 años.<sup>1-4</sup> A medida que la esperanza de vida va aumentando, inevitablemente se ve acompañada de una disminución de la calidad

de vida de los pacientes con DMRE, y los costos de salud relacionados.<sup>5</sup>

Hasta hace pocos años, la neovascularización coroidea (NVC) era tratada mediante la destrucción del complejo neovascular corioideo con distintos láseres, como la termoterapia transpupilar (TTT) o la terapia fotodinámica con verteporfirina (TFDv).<sup>6-7</sup> A medida que se

fue avanzando en el conocimiento de la angiogénesis, se fueron desarrollando drogas que específicamente actúan sobre estos neovasos coroideos. El target más estudiado es el factor de crecimiento endotelial vascular o VEGF (siglas en inglés), el cual juega un rol fundamental en la cascada de crecimiento vascular, proliferación y subsiguiente hiperpermeabilidad de aquellos vasos anómalos.<sup>8</sup> Al aumentar la permeabilidad de estos neovasos, se van depositando proteínas en su el intersticio, lo que a su vez facilitaría el proceso de angiogénesis.<sup>9</sup>

En el transcurso de estos últimos años se desarrollaron dos drogas que al unirse al VEGF inhiben su función; ambas fueron testeadas en exámenes clínicos de fase III en pacientes con maculopatía exudativa. El pegaptanib sódico (Maculen, Pfizer) es un aptámero oligoribonucleico aprobado por la US Food and Drug Administration (FDA) para su uso intravítreo en MDRE exudativa en diciembre del 2004.<sup>10</sup> Con esta droga, si bien los pacientes tratados continuaban perdiendo visión durante el primer año, evolucionaban mejor que aquellos pacientes que no recibían tratamiento. Estos estudios concluyeron que su uso intravítreo a intervalos de 6 semanas tenían una eficacia similar a la TFDv, en prevenir la pérdida moderada de visión.<sup>11</sup> El ranibizumab (Lucentis, Novartis) es un fragmento del anticuerpo monoclonal humanizado. Varios estudios demostraron el beneficio del tratamiento con esta droga en el 95% de los pacientes tratados con un seguimiento de 12 meses.<sup>12-13</sup> El ranibizumab es en realidad un producto químicamente modificado, derivado del bevacizumab.

El bevacizumab es un anticuerpo IgG1 monoclonal humanizado recombinante que se une al factor de crecimiento endotelial vascular humano e inhibe su actividad biológica, tanto *in vitro* como *in vivo*. Se produce mediante un sistema de expresión celular de mamífero de ovario de hamster chino. Su uso se halla aprobado para el tratamiento del cancer colorrectal.<sup>14</sup> El primer oftalmólogo en utilizar el bevacizumab (Avastin, Genentech) fue el Dr. Philip Rosenfeld, junto a M. Michels y equipo.<sup>15-16</sup> Desde que el Dr Rosenfeld inyectó por primera vez el bevacizumab intravítreo en 1 paciente con MNV secundaria a DMRE, comenzaron a aparecer numerosos trabajos sobre su aplicación en todo el mundo<sup>17-19</sup> Todos los trabajos sugieren resultados prometedores, con importante mejoría en la agudeza visual y disminución del espesor retinal central (ERC) medido mediante OCT, y sin evidencias de toxicidad local ni sistémica a corto plazo.

En este trabajo presentamos los resultados a corto plazo del tratamiento con bevacizumab intravítreo en pacientes con maculopatía exudativa virgen, es decir, sin tener antecedentes de tratamientos previos, en términos de cambios en la agudeza visual, sensación subjetiva de mejoría visual y anatómicos evaluados con OCT.

## Material y Métodos

Realizamos un trabajo retrospectivo de una serie consecutiva de 49 pacientes que presentaban una membrana neovascular coroidea secundaria a degeneración macular relacionada con la edad. A todos los pacientes se les explicó claramente el uso "off-label" de esta droga y las distintas opciones de tratamiento con las que contamos hoy en día en nuestro país; a aquellos que optaron por hacerlo se les hizo firmar un consentimiento informado, quedando claro los posibles riesgos y beneficios de la droga, complicaciones, cantidad de aplicaciones que podrían necesitarse, como se seguiría su caso.

A cada paciente se le realizó inicialmente un exhaustivo examen oftalmológico, incluyendo agudeza visual mejor corregida (AVMC) con la clásica cartilla de Snellen, examen de segmento anterior con lámpara de hendidura, segmento posterior con lupa de contacto de Goldman y oftalmoscopia binocular indirecta y tonometría. A todos se les realizó un OCT inicial, con el equipo Stratus III OCT (Carl Zeiss). Los pacientes fueron evaluados oftalmológicamente y con OCT luego a las 24 horas y a las 5 semanas, y en base a su resultado y a la AVMC se procedió a sucesivas inyecciones intravítreas de acuerdo al caso.

Los criterios de exclusión fueron: AVMC inicial mejor de 20/40, aquellos con tratamientos previos de su maculopatía, maculopatía hemorrágica severa y seguimiento menor de 2 meses. En aquellos pacientes donde se realizó tratamiento bilateral, sólo fue incluido en el estudio uno de los ojos.

Todas las inyecciones fueron realizadas por 2 miembros de nuestro equipo. La dosis de bevacizumab intravítreo utilizada fue de 1,25 mg/0,05 ml. Esta dosis se obtuvo luego de fraccionar el vial comercialmente disponible (4 ml/100 mg) en condiciones estériles bajo flujo laminar. Cada frasco fraccionado contiene 0,120 ml (para tener en cuenta el espacio muerto de la aguja al inyectar). Estos frascos pequeños que contienen una dosis única son refrigerados, y se toman antes 1 o 2 de ellos al azar para realizar estudios microbiológicos. Normalmente expiran a los 14 días, excepto que los resultados sean negativos donde pueden utilizarse durante 3 meses más. Luego, este contenido es aspirado en el momento de la aplicación en quirófano con una jeringa de tuberculina con aguja de 30G incluida y se inyecta luego en el vítreo del paciente.

Todas las inyecciones se realizaron según protocolo. Este incluyó realización en quirófano luego de la antisepsia de piel y conjuntiva con yodopovidona al 10% y 5% en piel y conjuntiva respectivamente. Se colocó un blefarostato y se colocaron gotas de anestesia. Se procedió a aplicar la inyección intravítreo via pars plana, a 3 o 4 mm del limbo en sector temporal inferior. Seguidamente se procedió a revisar la perfusión retinal arterial mediante

oftalmoscopia binocular indirecta. Se utilizaron gotas de antibiótico Moxifloxacina (Vigamox- Laboratorio Alcon) 48 horas antes y por otras 48 horas luego de la aplicación.

Los pacientes se examinaron a las 24 horas, y luego al mes, donde se evaluó la AVMC, y se solicitó un nuevo OCT III para evaluar ECR. En base a los resultados se realizó otra aplicación y luego mensualmente se fue evaluando AVMC y ECR, recurriendo a nuevas aplicaciones de acuerdo al caso y a discreción del médico.

Los datos clínicos, número de inyecciones intravitreas y resultados obtenidos se transcribieron en una planilla de cálculo (Excel, Microsoft).

## Resultados

La edad promedio de los pacientes fue 72,8 años (rango entre 52 y 86 años). La AVMC promedio fue de 20/200 (entre 20/400 y 20/40). El espesor retinal central medido por OCT III fue en promedio de 330,7 micrones (con valores entre 546 y 180). Se realizaron entre 2 y 5 aplicaciones intravitreas de bevacizumab, con un promedio de 3,1 aplicaciones por paciente.

El seguimiento promedio fue de 6,4 meses (entre 2 y 12 meses). Un paciente (2,0%) tuvo un seguimiento de 2 meses, 4 pacientes (8,2%) de 3 meses, 9 pacientes (18,4%) de 4 meses, 4 pacientes (8,2%) de 5 meses, 13 pacientes (26,5%) de 6 meses, 3 pacientes (6,1%) de 7 meses, 2 pacientes (4,1%) de 8 meses, 7 pacientes (14,3%) de 9 meses, 3 pacientes (6,1%) de 10 meses y 3 pacientes (6,1%) de 12 meses.

De los 49 ojos estudiados, 42 (85,7%) mejoraron su AVMC, en un promedio de mejoría de 3,1 líneas de Snellen. De ellos, 17 ojos (40,6%) mejoraron más de 3 líneas de Snellen.

Cinco pacientes (10,2%) mantuvieron la misma AV que al inicio del tratamiento. Dos pacientes (4,08%) empeoraron su visión de 20/200 a visión bultos, uno de ellos por presentar una hemorragia subretinal macular severa luego de la segunda aplicación de droga; y otro por recurrencia importante del edema macular luego de la tercera inyección.

Todos los casos de mantenimiento o mejoría visual refirieron mejoría subjetiva de la visión, con mayor luminosidad dentro de esa mancha grisacea central y ausencia de las metamorfopsias. El espesor macular central medido por OCT mejoró en promedio 77,54 micras; pero en los dos casos que empeoraron su visión, en uno de ellos empeoró de 213 micras a 340 micras luego de la tercera aplicación.

En los 5 casos donde se mantuvo la AV inicial, en 3 de ellos se observó una disminución de 47 micras en prome-

dio de espesor retinal central, pero esto no se vio reflejado en mejoría visual medida en consultorio, aunque todos ellos notaron mejoría subjetiva de la calidad visual.

El efecto adverso más común observado fue la hipermia conjuntival o hemorragia subconjuntival en el sitio de la inyección. Un paciente presentó una uveítis anterior moderada que progresivamente se fue resolviendo en las primeras 4 semanas. Otro caso presentó una hemorragia masiva subretinal macular pero se interpretó como progresión de la enfermedad y no por efecto secundario de la droga. No hubo aumento de la presión ocular en ninguno de los pacientes, ni se reportaron efectos sistémicos relacionados al mismo.

## Discusión

En este estudio retrospectivo no comparativo analizando los resultados a corto plazo de 49 ojos con maculopatía exudativa que fueron tratados con sucesivas aplicaciones de bevacizumab intravitreo, a dosis de 1,25 mg; se puso de manifiesto la mejoría visual y anatómica en más del 80% de los casos. Es de destacar que en nuestra serie incluimos solamente a aquellos pacientes que no habían recibido ningún tipo de tratamiento previo de su maculopatía exudativa.

Sabemos que este estudio presenta limitaciones obvias, como lo son el seguimiento corto, la falta de medición de AV según el ERDTS, la falta de comparación con otros tratamientos o combinaciones. Sin embargo, la AV del grupo mejoró notablemente en el 85,7% de los casos, y dentro de este grupo, el 40,6% de pacientes mejoraron más de 3 líneas de Snellen. Ningún paciente había experimentado tratamientos previos para la maculopatía. Y excepto los dos casos que empeoraron, los demás mejoraron el brillo de la imagen y no presentaron más las deformaciones visuales previas.

Si bien lo más importante para el paciente es ver mejor, esto pudo correlacionarse con una disminución en el espesor central retinal. El mayor cambio anatómico se puso en evidencia en el primer control mensual, pero continuó durante el seguimiento. Cabe destacar que la mejoría visual no se correlacionó en forma proporcional con la disminución del espesor macular. Esto se puede explicar porque dentro de las causas que generan mala visión, no sólo se hallan el edema macular o el desprendimiento del epitelio pigmentario de retina, sino otros cambios producidos durante el mismo proceso de curación, como ser la atrofia de retina (especialmente de los fotorreceptores), la atrofia del epitelio pigmentario de retina y la cicatrización subfoveal, con un potencial impacto sobre la AV final.<sup>20</sup>

Comparando los resultados obtenidos, el ranibizumab también mejoró la AV promedio y la mantuvo en prome-

dio por 3 meses. David Brown,<sup>12</sup> comprobó que el subgrupo de pacientes tratados con ranibizumab fue superior en cuanto a mejoría visual, en comparación con el subgrupo tratado con TFDv. Los pacientes recibieron inyecciones mensuales de la droga o placebo.

Es un hecho que aun preocupan los riesgos potenciales a largo plazo con estas nuevas drogas inhibitoras del VEGF. El Dr. Rosenfeld y col.<sup>13</sup> diseñó el estudio PrONTO para evaluar en forma prospectiva las distintas dosis de ranibizumab intravitreo y su seguridad, aplicando inyecciones mensuales por 3 meses, y luego sólo si lo necesitaban. El promedio de inyecciones a los 12 meses fue de 5,6. Hubo una ganancia promedio de 9,3 letras (mejor que en el estudio MARINA), y el mantenimiento de la agudeza visual en el 95% de los pacientes (similares resultados que el MARINA); 35% de pacientes ganaron 3 o más líneas de visión. Rosenfeld notó la tendencia de recurrencia del fluido subretinal, puesto de manifiesto mediante el OCT, antes que el paciente notara disminución en la agudeza visual, permitiendo el re-tratamiento sin llegar a la pérdida visual. Este estudio podrá entonces guiarnos en un futuro, cuando sea aprobado el ranibizumab.

En cuanto a las complicaciones intraoculares solo observamos 1 caso de uveítis anterior moderada, que resolvió progresivamente dentro de las 4 semanas posteriores a la inyección de bevacizumab. Esto coincide con lo observado por el grupo de F. Ziemssen,<sup>21</sup> en Alemania. Ellos analizaron el flare de cámara anterior con un flarómetro, en 60 pacientes tratados con bevacizumab intravitreo por maculopatía exudativa. Notaron un leve aumento del flare en el primer control a las 24 horas. Esta disminución temporaria de la barrera hematoacuosa se debería a la inyección misma o por inflamación inespecífica. Aún con inyecciones repetidas de bevacizumab (que al ser un anticuerpo completo es potencialmente inmunogénico) no generó reacciones inflamatorias ni alérgicas. La barrera hematoacuosa se estabiliza alrededor del día 28, coincidiendo con la vida media del bevacizumab (que es mayor que el pegaptanib o el ranibizumab). En los estudios realizados con pegaptanib, del grupo que recibió una dosis de 0,3 mg, 16% tenían signos de inflamación intraocular en algún momento del seguimiento.<sup>22</sup> La proporción de pacientes que sufrieron inflamación ocular con el ranibizumab parece ser similar a los del pegaptanib. En nuestro estudio, ninguno de los pacientes sufrió accidente cerebrovascular (ACV) o infarto de miocardio (IM), pero su relación aun sigue siendo posible, por el corto seguimiento. Lo llamativo es que nosotros esperaríamos que el bevacizumab generara mayor inflamación por ser un anticuerpo completo, con una fracción Fc, que podría aumentar la respuesta inmune celular mediada por receptores Fc en las células efec-

ras del sistema inmunológico. Pero no todos los ligandos que se unen al receptor Fc activan esta cascada inmune y, en realidad, hasta puede generar efectos inhibitorios,<sup>22</sup> explicando la baja tasa de inflamación intraocular vista en nuestra serie y en otras. Se reportaron dos estudios, uno de ellos en conejos, y otro en humanos que recibieron el tratamiento, donde al realizar electroretinogramas no evidenciaron efectos tóxicos de la retina, aún a concentraciones de 2,5 mg de bevacizumab intravitreo.

Moshfeghi y su equipo,<sup>23</sup> diseñaron el estudio SANA, donde estudiaron el uso de bevacizumab sistémico para el tratamiento de maculopatía exudativa relacionada con la edad, luego de 24 semanas de seguimiento, y con un promedio de 2 a 3 infusiones endovenosas de bevacizumab, 5mg/kg, cada 2 semanas. El único hallazgo preocupante fue el aumento de la presión arterial sistémica (en 10 de 18 pacientes tuvieron que ser modificados sus tratamientos previos de antihipertensivos o si no estaban tratados, comenzaron a serlo). El peor momento fue durante la tercera semana de tratamiento. Se concluyó que luego de 6 meses, la terapia sistémica con bevacizumab pareciera ser bien tolerada y efectiva en los 18 pacientes. En todos los casos la AV mejoró, y en más del 40% hubo una ganancia visual de 3 o más líneas no solo en el ojo con la exudación sino también en el congénere que tenían ya alteraciones del epitelio pigmentario de retina. Como el bevacizumab limita o reduce la filtración secundaria a la neovascularización, para disminuir los efectos adversos sistémicos Genentech desarrolló el ranibizumab, que en estudios de fase II y III, al inyectarlo en forma intravitrea mensualmente a dosis de 0,3 mg y 0.5 mg, mejoró la visión. Los resultados con bevacizumab sistémico parecen ser similares.

Justamente gracias a sus similitudes farmacológicas y el deseo de mejorar la seguridad del tratamiento a largo plazo del bevacizumab sistémico, nosotros ofrecimos el tratamiento con bevacizumab intravitreo como parte del tratamiento de rutina en maculopatías exudativas, especialmente en aquellos casos donde el paciente no podía afrontar los gastos de la TFDv o tenía una lesión que sabíamos no iba a responder a esa terapia ni al TTT (que son los tratamientos que tenemos disponibles y aprobados). Suena razonable que al usar una dosis 400 veces menor a la usada por vía sistémica de bevacizumab,<sup>15</sup> sería mucho mas seguro para el paciente, además del menor costo que este representaría. Debemos recordar que quedó demostrado que los efectos procoagulantes de la droga pueden modularse alterando la dosis.<sup>24</sup>

Como mencionamos previamente, desde aquel reporte inicial de Rosenfeld y col.,<sup>16</sup> donde publicaron un caso de maculopatía exudativa tratado con una inyección de bevacizumab intravitrea que mostró una drástica mejoría visual y disminución del espesor retinal ya a la semana de



Tabla 1. Resultados de trabajos de tratamiento de DMRE con inyecciones de bevacizumab.

Autor	Casos	Inyecciones N° Promedio	Seguimiento Promedio (Meses)	AVMC Inicial	AVMC Post	Espesor Retinal Central ( $\mu$ ) post
Rich (19)	53	2,3	3	20/160	20/125	99,6
Rosenfeld (16)	1		1	20/200	20/60	normal
Ach (29)	30	1	2	9,2 letras	15,8 letras	NF
Jonas (27)	67	1	2	NF		NF
Chen (25)	102	3	3,5	20/80	20/50	40
Aisenberg (28)	30	2	3	NF	50% mejor 3 o más líneas	mejoría en todos los casos
Yoganathan (26)	14	3,5	6	NF	mejoría de 14,5 letras	73
Jonas (30)	1	1	1	4/10	6/10	mejoría total
Abraham (31)	39	1	1	1,18 logmar	0,88 logmar	141
Costa (32)	45	1	3	NF	mejoría a todas dosis	todos mejoraron
Bashur (33)	17	3	3	20/200	20/50	139
Spaide (18)	76	1	3	20/184	20/109	127
Avery (17)	81	3	3	20/200	20/80	67
Este trabajo	49	3,1	6,4	20/200	20/60	77,54

la aplicación, el uso de bevacizumab intravitreo se adoptó mundialmente (ver tabla 1). Rosenfeld (Rosenfeld P. Intravitreal bevacizumab for CNV and AMF. *ARVO Meeting 2006*), describió 53 casos con un seguimiento de 3 meses; 44% ganaron 3 líneas de visión o más al tercer mes. También hizo una revisión del protocolo utilizado por el Bascom Palmer Eye Institute para el uso intravitreo de Avastin, que luego fue adoptado por la mayoría de los médicos oftalmólogos.

Los resultados a corto plazo de nuestra serie de casos, no controlado, no randomizado y retrospectivo no permite hacer estimaciones de la seguridad o eficacia a largo plazo del uso de bevacizumab intravitreo en pacientes con maculopatía exudativa sin otros tratamientos previos; además con un seguimiento de 6 meses en promedio, los pacientes pueden aun llegar a necesitar tratamientos adicionales y podrían entonces no estar exhibiendo su mejor AV final. Tampoco fue uniforme el número de inyecciones por ojo. Pero aun así, los resultados fueron promisorios y concuerdan con otros trabajos presentados también con seguimientos cortos, y donde notaron que aquellos pacientes que no habían tenido otros tratamientos previos tenían a su vez, mejores resultados visuales (ver tabla 1).<sup>25-26</sup> Es importante encarar estudios de mayor seguimiento.

En síntesis, creemos que queda demostrado que la inyección intravitrea de bevacizumab se asocia a una mejoría de la agudeza visual en más del 80% de los pacientes y se asocia a una disminución del espesor retinal central, controlado por medio del OCT III, en aquellos pacientes con maculopatía exudativa, con mínimas complicaciones oculares locales, y sin efectos adversos sistémicos hasta

ahora. Son necesarios estudios de largo plazo, controlados, randomizados y protocolizados de tratamiento, para poder así evaluar la eficacia y la seguridad del bevacizumab intravitreo, compararla con otros anti-VEGF; más aun si tenemos en cuenta que el costo del tratamiento para el paciente es menor que con otros tratamientos, evitando que muchos pacientes no tengan la oportunidad de mejorar o conservar su visión.

#### Bibliografía

- Attebo, K, Mitchell, P, Smith, W. Visual acuity and the causes of visual loss in Australia. The Blue Mountains Eye Study. *Ophthalmology* 1996;103:357-64.
- Klaver, CC, Wolfs, RC, Vingerling, JR, Hoffman, A, y col. Age specific prevalence and causes of blindness and visual impairment in older population: the Rotterdam Study. *Arch Ophthalmol* 1998;116:653-8.
- Klein, R, Wang, Q, Klein, BE, Moss, SE, y col. The relationship of age-related maculopathy, cataract and glaucoma to visual acuity. *Inv Ophthalmol Vis Sci* 1995;36:182-91.
- Congdon, N, O Colman, B, Klaver, CC. Causes and prevalence of visual impairment among adults in the United States. *Arch Ophthalmol* 2004;122:477-85.
- Williams, RA, Brody, BL, Thomas, RG. The psychosocial impact of macular degeneration. *Arch Ophthalmol* 1998;16:514-20.
- Macular photocoagulation study group. Subfoveal neovascular lesions in age-related macular degeneration. Results of a randomized clinical trial. *Arch Ophthalmol* 1991;109:1232-41.
- Bressler, NM. Treatment of age-related macular degeneration with photodynamic therapy (TAP) study group. Photodynamic therapy of subfoveal choroidal neovascularization in age related macular degeneration with verteporfin: two years results of 2 randomized clinical trials: TAP report 2. *Arch Ophthalmol* 2001;2:198-207.
- Ferrara, N. VEGF and the quest for tumour angiogenesis factors. *Nat Rev Cancer* 2002;2:795-803.
- Dvorak, HF. Vascular permeability factor/vascular endothelial growth factor: a critical cytokine in tumor angiogenesis and a potential target for diagnosis and therapy. *J Clin Oncol* 2002;20:4368-80.
- Ruckman, J, Green LS. 2 fluoropyrimidina RNA- based aptamers to the 165- amino acid form of vascular endothelial growth factor (VEGF

- 165) : inhibition of receptor binding and VEGF- induced vascular permeability through interactions requiring the exon 7-encoded domain. *J Biol Chem* 1998;273: 20556-67.
- 11) Gragoudas, ES, Adamis, AP, Cunningham, ET, Feinsod, M, y col. Pegaptanib for neovascular age related macular degeneration. *N Engl J Med* 2004;351: 2805-16.
  - 12) Brown, DM, Kaiser, P, Schneider, S, Soubrane, G y col. ANCHOR study group. Subgroup analysis of first year results of ANCHOR: a phase III, double-masked, randomized comparison of ranibizumab and verteporfin photodynamic therapy for predominantly classic choroidal neovascularization related to age-related macular degeneration. *N Engl J Med* 2006;355:1432-44.
  - 13) Rosenfeld, PJ, Brown, DM, Heier, JS, Boyer, DS y col. Ranibizumab for neovascular age-related macular degeneration. *N Engl J Med* 2006;355:1419-31.
  - 14) Ferrara, N, Hillan, JK. Discovery and development of bevacizumab, an anti-VEGF antibody for treating cancer. *Nat Rev Drug Discov* 2004;3:391-400.
  - 15) Michels, S, Rosenfeld, P, Puliafito, C, Marcus, E. Systemic bevacizumab therapy for neovascular age related macular degeneration: twelve-week results of an uncontrolled open-label clinical study. *Ophthalmology* 2005;112:1035-47.
  - 16) Rosenfeld, P, Moshfeghi, AA, Puliafito, C. Optical coherence tomography findings after an intravitreal injection of bevacizumab for neovascular age related macular degeneration. *Ophthalmic Surg Lasers Imaging* 2005;36:331-5.
  - 17) Avery, RL, Pieramici, DJ, Rabena, MD, Castellarin, AA y col. Intravitreal bevacizumab for neovascular age related macular degeneration. *Ophthalmology* 2006;113:363-72.
  - 18) Spaide, RF, Laud, K, Fine, H, Klancnik, JM y col. Intravitreal bevacizumab treatment of choroidal neovascularization secondary to age related macular degeneration. *Retina* 2006;26:383-90.
  - 19) Rich, RM, Rosenfeld, P, Puliafito, C, Dubovy, S y col. Short term safety and efficacy of intravitreal bevacizumab for neovascular age related macular degeneration. *Retina* 2006;26:495-511.
  - 20) Hawkins, B, Werhe, W. Cardiovascular and cerebrovascular events in patients with neovascular age related macular degeneration. *ARVO* 2006, Grupo 251.
  - 21) Ziemssen, F, Warga, M, Neuhann, IM, Leitritz, M y col. Does intravitreal bevacizumab injection have an effect on the blood aqueous barrier function? *Br J Ophthalmol* 2006;90:922.
  - 22) Ravetch, JV, Bolland, S. IgG Fc receptors. *Annu Rev Immunol* 2001;19:275-90.
  - 23) Moshfeghi, A, Rosenfeld, P, Puliafito, C, Michels, S y col. Systemic Bevacizumab therapy for neovascular age related macular degeneration. *Ophthalmology* 2006;113:2002-11.
  - 24) Ma, L, Francia, G, Vilorio, Petit. In vitro procoagulant activity induced in endothelial cells by chemotherapy and antiangiogenic drug combinations: modulation by lower dose chemotherapy. *Cancer Res* 2005;65:5365-73.
  - 25) Chen, C, Wong, T, Heriot, WJ. Intravitreal bevacizumab for neovascular age related macular degeneration : a short term study. *Am J Ophthalmol* 2007;143: 510-2.
  - 26) Yoganathan, P, Deramo, VA, Lai, J, Lai, J y col. Visual improvement following intravitreal bevacizumab in exudative age related macular degeneration. *Retina* 2006;26:994-8.
  - 27) Jonas, JB, Libondi, T, Ihloff, AK, Harder, B y col. Visual acuity change after intravitreal bevacizumab for exudative age related macular degeneration in relation to subfoveal membrane type. *Acta Ophthalmol Scand* 2007;85:563-5.
  - 28) Aisenbrey, S, Ziemssen, F, Volker, M, Gelissen, F y col. Intravitreal bevacizumab for occult neovascularization in age related macular degeneration. *Graefes Arch Clin Exp Ophthalmol* 2007;245:941-8.
  - 29) Ach, T, Dawczynski, J, Konigsdorffer, E, Augsten, R y col. Subjective sensations after intravitreal injection of bevacizumab. *Klin Monatsbl Augenheilkd* 2007;224:180-4.
  - 30) Jonas, JB, Harder, B, Spandau, UH, Kampeter, B y col. Bevacizumab for occult subfoveal neovascularization in age related macular degeneration. *Eur J Ophthalmol* 2006;16:774-5.
  - 31) Abraham, Marin, ML, Cortes-Luna, F, Alvarez-Rivera, G, Hernandez-Rojas, M y col. Intravitreal bevacizumab therapy for neovascular age related macular degeneration: a pilot study. *Graefes Arch Clin Exp Ophthalmol* 2007;245:651-5.
  - 32) Costa, R, A, Jorge, R, Calucci, D, Cardillo, JA, y col. Intravitreal bevacizumab for choroidal neovascularization cause by AMD (IBeNa study): results of a phase I dose- Escalation study. *Inv Ophthalmol Vis Sci* 2006;47:4569-78.
  - 33) Bashur, ZF, Bazarbachi, A, Schakal, A, Haddad, ZA y col. Intravitreal bevacizumab for the management of choroidal neovascularization in age related macular degeneration. *Am J Ophthalmol* 2006;142:1-9.

# Cirugía en las Alteraciones de la Motilidad Ocular asociadas a Miopía Elevada

ADOLFO GÜEMES; VERÓNICA L. SAPIA

## RESUMEN

**OBJETIVO:** Describir una nueva técnica quirúrgica para el tratamiento de las alteraciones de la motilidad ocular y estrabismo asociados a miopía elevada.

**MATERIAL Y MÉTODOS:** Estudio retrospectivo de 13 pacientes con diplopía asociada a miopía elevada operados entre los años 2000 y 2006 por el mismo cirujano. Diez pacientes eran de sexo femenino y tres de sexo masculino, de edad promedio fue de 61 años (25 – 79 años). Once pacientes (85%) presentaron esotropía y dos pacientes (15%) exotropía. Las alteraciones de la motilidad ocular consistieron en limitación en la abducción en doce pacientes (92%) y limitación en la elevación conjuntamente con la abducción en 6 pacientes (46%). En el preoperatorio, se realizaron tomografías computadas de órbitas con cortes axiales y coronales en cinco pacientes. En la cirugía se observó desplazamiento inferior del cuerpo muscular del recto externo en todos los pacientes. La técnica quirúrgica consistió en la supraposición del cuerpo muscular del recto externo con fijación a esclera con sutura no reabsorbible, a 8 mm por detrás de la inserción original.

**RESULTADOS:** Doce de los 13 pacientes (92%) corrigieron su diplopía y la alteración de la motilidad ocular. Un paciente (8%) quedó con esotropía residual, de menor ángulo.

**CONCLUSIONES:** La supraposición del cuerpo muscular del recto externo con fijación a esclera es una técnica útil para la corrección de estrabismos asociados a miopía elevada. *OFTALMOL CLIN EXP 2007;1: 25-28*

**PALABRAS CLAVE:** miopía, diplopía, cirugía

## Surgery for the management of diplopia associated with high myopia

### ABSTRACT

**BACKGROUND AND PURPOSE:** To describe a new surgical technique to treat strabismus and ocular motility disturbances.

**METHODS:** Retrospective case series. A review of 13 patients with diplopia and high myopia that underwent strabismus surgery was performed. Ten patients were females and three were males, mean age 61 years (range 25 – 79 years). Eleven patients (85%) had esotropia and two patients (15%) had exotropia. The ocular motility disorders were limitation of abduction in twelve patients (92%) and limitation of elevation in six patients (46%). Surgeries were performed from 2000 to 2006 by the same surgeon. Preoperatively, no extraocular muscle displacement was disclosed by high resolution CT scans. Intraoperatively, the lateral rectus was displaced inferiorly in all patients. The new surgical technique consisted of supraplacement and scleral fixation of the lateral rectus muscle. The muscle was fixed to sclera with nonabsorbable suture 8 mm back from the insertion.

**RESULTS:** Diplopia resolved in twelve of thirteen patients (92%). Only one patient had persistent diplopia secondary to under-correction.

**CONCLUSIONES:** The supraplacement of lateral rectus muscle with scleral attachment is a useful surgical technique for the management of diplopia associated with high myopia. *OFTALMOL CLIN EXP 2007;1: 25-28*

**KEY WORDS:** myopia, diplopia, surgery

El estrabismo asociado a miopía elevada es una alteración de baja frecuencia en la consulta médica oftalmológica.<sup>1-2</sup> Esta alteración ha sido relacionada con varias etiologías entre las cuales se mencionan atrofia de tejido muscular, relación continente – contenido y últimamente, con el advenimiento de los estudios por imágenes, evidencia de ectopia del recto externo y desplazamiento nasal del recto superior.<sup>3</sup>

Se han desarrollado diferentes técnicas quirúrgicas con el objeto solucionar de forma perma-

nente el estrabismo asociado a miopía elevada.<sup>4</sup>

<sup>5</sup> En este trabajo describimos las alteraciones de la motilidad ocular, la etiología del estrabismo y su resolución quirúrgica en una serie de pacientes con miopía elevada.

### Material y Métodos

Se estudiaron 13 pacientes con estrabismo asociado a miopía elevada. Diez pacientes eran de sexo femenino y tres pacientes de sexo masculino. Las edades oscilaron entre 25 y 79 años. Se realizó

Recibido: 23/07/07  
Aceptado: 21/09/07  
Dr. Adolfo Güemes;  
Dra. Verónica L. Sapia  
Consultores Oftalmológicos  
Montevideo 1410  
Buenos Aires, Argentina (1018)  
aguemes@  
consultoresoftalmologicos.com

Tabla 1. Características, cirugías previas y resultado del examen de los pacientes.

Caso N°.	Edad /Sexo	Cirugías Previas	Grado de Miopía (dioptrías)	Desviación Ocular (dioptrías prismáticas)
1	51/F	Catarata AO	-14	ET 35 HI 3
2	60/M	Cirugía de retina convencional	OD -23 OI -23	ET 55 HI 12
3	44/M	Catarata OD, Crio por DR OI	-21	ET 45 HI 4
4	58/F	Vitrectomias OD, Catarata OI, cirugía retina	-28	ET 35 HD
5	78/F	No	-11	ET
6	96/F	Catarata AO	-19	ET 50
7	56/F	No	OD -32 OI -18	HI 20 XT 6
8	27/F	LASIK OD, lente fáquico	-20	XT 20 HI 25
9	79/F	Cataratas AO	-20	ET 20 HI 6
10	53/M	OD LIO-CA fijado al iris, DR OI LASIK	OD -25 OI -6	ET 18 HI 20
11	78/F	Cataratas AO	-19	ET 80 HD 8
12	47/F	Catarata AO Injertos de escleraa	OD -26 OI -27	ET 15 HD 14
12	77/f	Catarata AO	-21	ET 25

examen oftalmológico que consistió en agudeza visual, estudio de la motilidad ocular con ducciones y versiones, y cover test con y sin prismas en todas las posiciones de la mirada.

Todos los pacientes presentaban una miopía mayor a 10 dioptrías. (rango -11 D a -32 D). Dos pacientes presentaban maculopatía miópica y once pacientes (85%) habían sido operados de catarata, cirugía refractiva o retina previamente. (Tabla 1).

Todos los pacientes presentaban una alteración en la motilidad ocular y estrabismo. La esotropía fue la desviación mas frecuente (84,6%) asociada a hipotropías en todos los pacientes. Solamente dos pacientes (15,4 %) presentaban exotropía. (Tabla 1). La alteración de la motilidad ocular mas frecuente-

mente observada fue la limitación de la abducción en 12/13 pacientes (92,3 %). Seis de estos pacientes (46 %) presentaban también limitación de la elevación asociada.

Se realizaron tomografías computadas de órbitas con cortes axiales y coronales en cinco pacientes. El único signo tomográfico hallado fue el aumento de tamaño y deformación del globo ocular. En ninguno de ellos se pudo comprobar la nasalización del recto superior o el descenso del recto lateral.

Todos los pacientes fueron operados por el mismo cirujano. En todos los casos de esotropía se realizó retroceso de rectos medios entre 4 y 15 mm del limbo según el grado de desviación (Tabla 2). En un caso se realizó retroceso del recto

Tabla 2: Técnica quirúrgica realizada en cada paciente.

Caso N°	Técnica Quirúrgica
1	Re retroceso de RMAO a 12 mm. Mictomía de rectos externos.
2	Retroceso de RM 6 mm sobre el cerclaje + Mictomía del RE 8 mm con fijación del cuerpo muscular a esclera 8 mm detrás de la inserción
3	Retroceso de RM OD 7 mm + retroceso de RM OI 6,5 mm + mictomía RE 3 mm con fijación del cuerpo muscular a esclera 8 mm detrás de inserción
4	Retroceso de RM con sutura flotante (quedó a 15 mm del limbo + mictomía del RE 8 mm con supraposición
5	OD retroceso de RM 9 mm con ajustable + mictomía RE 8mm. OI retroceso RM 7,25 mm
6	OD retroceso de RM + resección RE 10 mm; OI Retroceso de RM 10 MM + mictomía de 10 mm
7	Supraposición del cuerpo muscular del RE OD + Retroceso de RS OI
8	Retroceso de RE 7 mm con supraposición del tendón y fijación escleral del cuerpo muscular 8 mm por detrás de línea de inserción + mictomía RM 5 mm
9	Doble retroceso de RM 4 mm + fijación del cuerpo muscular del RE a esclera con supraposición a 8 mm por detrás de la inserción.
10	Retroceso de RM 5,5 mm + supraposición del cuerpo muscular del recto externo que estaba descendido 8 y 10 mm por detrás de la inserción (2 puntos)
11	Doble retroceso de RM 7 mm + mictomías RE 4 mm OD con supraposición y fijación escleral
12	Doble retroceso de RM 4 mm + fijación del cuerpo muscular del RE OI a esclera con supraposición a 8 mm por detrás de la inserción. Mersilene 5,0
13	Doble retroceso de RM 4 mm + supraposición RE con ersilene 5.0 a 12 y 14 mm por detrás de la inserción



externo de 7 mm con supraposición y en otro retroceso del recto superior solamente.

## Resultados

Durante la cirugía se pudo constatar que el cuerpo muscular de los rectos externos se hallaba desplazado hacia el recto inferior en todos los casos (Fig. 1). En estos pacientes se fijó el cuerpo muscular del recto externo a esclera con sutura no reabsorbible a 8 mm por detrás de la inserción original del recto externo (Figs. 2 y 3).

Luego del tratamiento quirúrgico, seis pacientes (46,1%) presentaron ortotropía en posición primaria de la mirada. Un paciente con exotropía quedó hipercorrecto (7,7%). Este paciente requirió un adelantamiento del recto

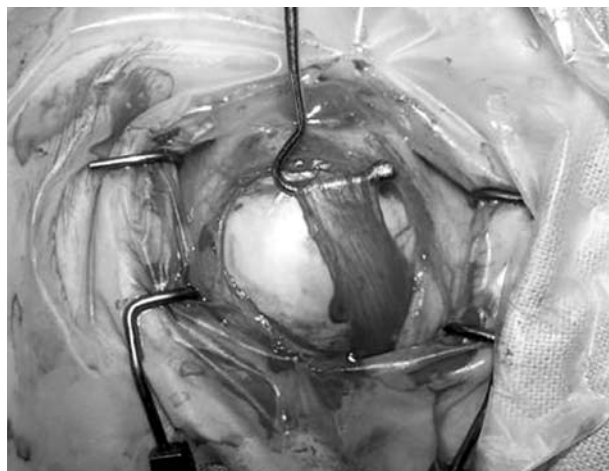


Fig. 1. Desplazamiento inferior del cuerpo muscular del recto externo.

externo lograndose la ortotropía. Los seis pacientes restantes (46,1%) quedaron con un grado leve de esotropía que no ocasionó diplopía (Tabla 3). Solo un paciente refirió diplopía en algunas oportunidades luego del tratamiento quirúrgico.

## Discusión

Desde hace unos años se estudia la etiopatogenia del estrabismo asociado a miopía elevada. En el comienzo esta alteración se atribuía a una alteración miofibrilar de los músculos rectos, con un reducido número de fibras musculares y fibrosis,<sup>6</sup> o la compresión de los músculos en una órbita inextensible debido a un aumento de tamaño considerable del globo ocular.<sup>7</sup> Como causa de la hipotropía varios autores describieron el peso excesivo del globo ocular, síndrome al que denominaron “ojo pesado”.<sup>8</sup>

Con la aparición de la tomografía computada y resonancia magnética nuclear de alta resolución se pudo determinar que la causa de esta alteración es el desplazamiento nasal

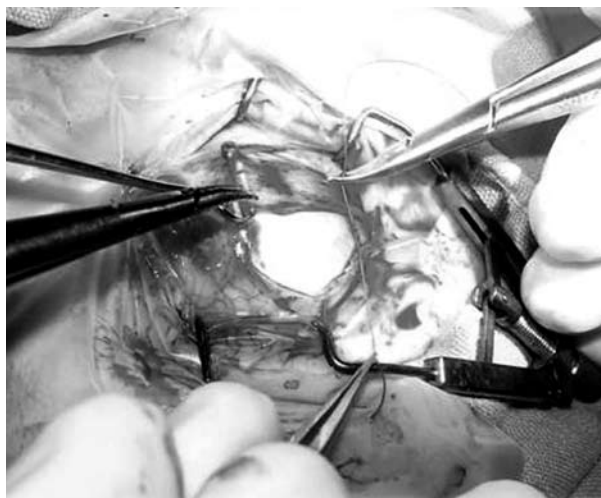


Fig. 2. A y B. Fijación del cuerpo muscular del recto externo a esclera con sutura no reabsorbible a 8 mm por detrás de la inserción original.

Tabla 3: Resultados obtenidos luego de la cirugía.

Caso N°	Resultados
1	Ortotropía en PPM - Hipotropía leve en miradas laterales
2	Ortotropía en PPM
3	ET 8 HI 6 (fusiona con prismas)
4	Ortotropía en PPM
5	ET residual
6	Leve ET del OI
7	Ortotropía en PPM
8	ET 14 HI 6
9	Ortotropía en PPM
10	HI 15 ET 8
11	Ortotropía
12	HD 4-6 fusiona
13	ET 10

PPM, posición primaria de la mirada; ET, esotropía; OI, ojo izquierdo; HI; HD

del recto superior e inferior del recto lateral.<sup>5,9</sup> En nuestra serie de pacientes no se detectó el desplazamiento nasal del músculo recto superior en imágenes sin alta resolución. A pesar de ello en el momento intraoperatorio todos los casos presentaron desviación inferior del recto lateral.

Se han propuesto distintas técnicas quirúrgicas para resolver esta desviación asociada a miopía alta. Yamada y col.<sup>5</sup> presentaron un trabajo en el que realizaban una hemitrasposición del recto externo y del recto superior, suturando entre sí medio cuerpo de estos dos músculos. Kzizok utilizó un lazo de silicón para reposicionar el cuerpo muscular del recto externo.<sup>10</sup> Otros autores demostraron que en los estadios tempranos de la esotropía en pacientes con elevada miopía, el retroceso – resección daba buenos resulta, y consideraron que la transposición es más efectiva en presencia de casos graves de limitación de la abducción.<sup>11</sup>

En los 13 pacientes de esta serie, describimos una nueva técnica, con supraposición del cuerpo muscular del recto externo mediante fijación a esclera con sutura no reabsorbible a 8 mm por detrás de la inserción original del mismo músculo.

La ventaja de esta técnica es que recupera la posición del cuerpo muscular del recto externo devolviéndole su función y generando pocas adherencias. A diferencia de las técnicas anteriores se evita la disección de muchos tejidos que produciría fenómenos de cicatrización y fibrosis dificultando el caso eventual de reoperaciones. Por otra parte en pacientes que han sido operados de estrabismo previamente, existe el riesgo de isquemia del segmento anterior.

Una complicación posible de esta técnica quirúrgica es la perforación escleral. Para evitarla es importante determinar con precisión el sitio en el cual realizaremos la sutura. El adelgazamiento escleral típico que conlleva la miopía elevada se traduce en una coloración azulada en la esclera. El punto deberá pasarse evitando esta zona ya sea por delante o por detrás de la misma, teniendo en cuenta que el efecto será mayor si el punto se pasa por detrás de esa zona.

En esta serie de pacientes no hemos tenido complicaciones de gravedad. El paciente que quedo con una hipercorrección tenía una exotropía de 30 dioptrías prismáticas y luego de la primera cirugía una esotropía de 14 dioptrías que se reparó con una reoperación en la que se desinsertó el cuerpo muscular fijado a esclera y se adelantó el recto externo. El resultado final fue la ortotropía, sin diplopía. Algunos autores consideran que la técnica descrita no soluciona la hipotropía. En nuestra serie todos los pacientes corrigieron la hipotropía.

En síntesis, la supraposición de los rectos laterales con fijación a esclera 8 mm por detrás de la inserción original es una técnica útil para el tratamiento de las esotropías asociadas a miopía elevada.

#### Bibliografía

1. Von Noorden JK. Special forms of strabismus. *Binocular Vision and Ocular Motility. Theory and Management of Strabismus*, 5<sup>th</sup> ed St Louis. Mosby 1996. cap.19; 444-5.
2. Park MM, Mitchell P. Duane's Clinical Ophthalmology. Lippincott 1988: Vol 1, Cap. 20:9-12.
3. Bagolini, B. Tamburelli, C. Dickmann, A. Colosimo, C. Convergent strabismus fixus in high myopic patients. *Doc Ophthalmol* 1990;74:309-20.
4. Bagheri A, Adhami F, Repka M. Bilateral recession – resection surgery for convergent strabismus fixus associated with high myopia. *Strabismus* 2001;9:225-30.
5. Yamada M y col. Rectus eye muscle paths after surgical correction of convergent strabismus fixus. *Am J Ophthalmol* 2002;134:630-2.
6. Hugonnier R, Magnard P. Les déséquilibres oculomoteurs observé en cas de myopie forte. *Ann Oculist (Paris)* 1969;202:713-24.
7. Demer JL, Von Noorden JK. High myopia as an unusual cause of restrictive motility disturbance. *Surv Ophthalmol* 1989;33:281-4.
8. Basghaw j. The heavy eye phenomenon. A preliminary report. *Br J Ophthalmol* 1966;23:73-8.
9. Krzizok T, Schroeder B. Quantificatiion of recti eye muscle paths in high myopia. *Strabismus* 2003;11:213-20.
10. Krzizok T, Kaufamnn H, Traupe H. New approach in strabismus surgery in high myopia. *Br J Ophthalmol* 1997;81:625-30.
11. Hayashi T, Iwashige H, Maruo T. Clinical features and surgery for acquired progressive esotropia associated with severe myopia. *Acta Ophthalmol Scand* 1999;77:66-71.

# Queratitis por *Acanthamoeba* en un Paciente Usuario de Solución Multipropósito de Limpieza de Lentes de Contacto: Primer Caso en Argentina.

LEONARDO P. D'ALESSANDRO, SILVIA B. ROSSETTI

## RESUMEN

**PROPÓSITO:** El propósito de este reporte es describir el primer caso de queratitis por *Acanthamoeba* asociado al uso de solución de lentes de contacto COMPLETE MoisturePLUS Multi-purpose (AMO/Visionthech, División Oftalmológica, Latinmarket SA) en la Argentina.

Reporte del Caso: Mujer de 50 años de edad usuaria de lentes de contacto blanda y de solución de limpieza de lentes de contacto COMPLETE MoisturePLUS Multi-purpose, en exclusividad; que consultó por dolor intenso y fotofobia en su ojo derecho. Se realizó estudio microbiológico y por biología molecular de cornea que confirmó el diagnóstico de queratitis por *Acanthamoeba*, iniciándose el tratamiento.

**CONCLUSIONES:** Según la advertencia del Center for Disease Control (CDC, EEUU), se ha observado un incremento de queratitis por *Acanthamoeba* relacionado con el uso de soluciones de limpieza multipropósito de lentes de contacto. De acuerdo a nuestro conocimiento el producto involucrado no ha sido retirado del mercado local. *OFTALMOL CLIN EXP 2007;1: 29-31*

**PALABRAS CLAVE:** queratitis, *Acanthamoeba*, soluciones limpieza multipropósito.

## ABSTRACT

**PURPOSE:** The aim of this report is to describe the first case in Argentina of *Acanthamoeba* keratitis associated with the use of multipurpose contact lens solution.

**CASE REPORT:** A 50-year-old woman, soft contact lens wearer and history of using COMPLETE MoisturePLUS Multi-purpose (Advanced Medical Optics Inc.) contact lens solution for contact lens clearing, presented with severe pain in her right eye. Cultures and molecular biology techniques of corneal samples revealed *Acanthamoeba*, and appropriate therapy was started.

**CONCLUSIONS:** A warning from the Center for Disease Control (CDC, USA) mentioned the increase frequency of parasitic keratitis associated with multipurpose contact lens solutions. To the best of our knowledge the commercial cleaning solution has not been removed from the local argentinian market. *OFTALMOL CLIN EXP 2007;1: 29-31*

**KEY WORD:** keratitis, *Acanthamoeba*, contact lens cleaning solutions

En mayo del 2006 el Departamento de Salud Pública de Chicago informó al Centro de Control de Enfermedades de EE.UU. (CDC) de un posible aumento del número de casos de queratitis por *Acanthamoeba*. En enero del 2007 el CDC inició un estudio retrospectivo en 22 centros oftalmológicos de EEUU. Trece centros respondieron mostrando un aumento en la incidencia de queratitis por *Acanthamoeba*. El incremento en el número de casos comenzó en el año 2004 y continúa hasta hoy.

En marzo del 2007 el CDC inició una investigación en múltiples estados buscando los factores de riesgo asociados a este incremento en el número de casos. El 26 de mayo del 2007

con los resultados preliminares de esta investigación se determinó una asociación en el uso de COMPLETE MoisturePLUS Multi-purpose (Advanced Medical Optics, EE.UU) y el desarrollo de queratitis por *Acanthamoeba*.<sup>1</sup> El 29 de mayo del 2007, Advance Medical Optics (AMO) y la Food and Drugs Administration (FDA) informaron a los profesionales de la salud y a los usuarios de lentes de contacto el retiro del mercado de la solución de limpieza COMPLETE MoisturePLUS Multi-purpose.<sup>2</sup> El 1 de agosto la FDA insistió con el retiro del producto y lo clasificó como tipo 1, es decir, de alta prioridad.<sup>2</sup>

El propósito de este reporte es describir el primer caso de queratitis por *Acanthamoeba* aso-

Recibido: 24/09/07  
Aceptado: 28/09/07  
Autor responsable:  
Dr. Leonardo P.D'Alessandro  
Fundación Oftalmológica  
Argentina Jorge Malbran y  
Clínica Oftalmológica Malbran  
Azcuénaga 1077 pb. B (1115)  
Ciudad de Buenos Aires  
leonardo\_dalessandro@  
fibertel.com.ar

ciado al uso de solución de limpieza AMO COMPLETE MoisturePLUS Multi-purpose en la Argentina, y advertir que de acuerdo a nuestro conocimiento, el producto no ha sido retirado del mercado local.

### Reporte del caso

Mujer de 50 años de edad usuaria de lentes de contacto blanda y de solución de limpieza AMO COMPLETE MoisturePLUS Multi-purpose, que consultó por dolor intenso y fotofobia de aproximadamente 20 días de evolución en su ojo derecho. La paciente tenía el antecedente de haber sido tratada por queratitis bacteriana y luego por queratitis presuntamente herpética, por lo cual recibió prescripciones de moxifloxacina, aciclovir ungüento y loteprednol etabonato sin remisión. El examen con lámpara de hendidura reveló una úlcera circular de 6 mm de diámetro con infiltrado estromal semilunar inferior y precipitados queráticos, tyndall ++ en cámara anterior, inyección periquerática, y un pequeño hipopion (Fig. 1). Se sospechó la posibilidad de una queratitis por *Acanthamoeba* y se realizó

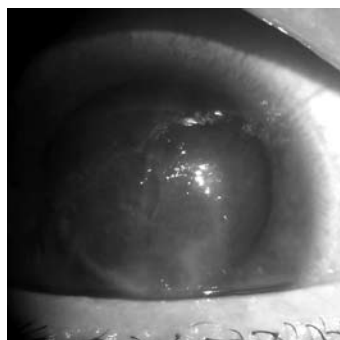

Figura 1. Aspecto biomicroscópico de la queratitis.

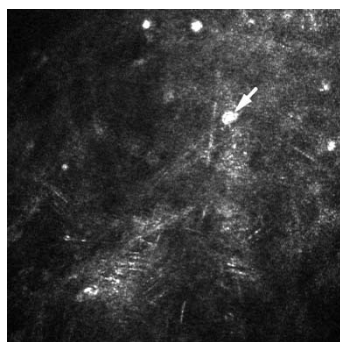


Figura 2. Microscopía confocal in vivo con quistes de *Acanthamoeba* en el estroma medio-profundo (Rostock Cornea Module)

toma de muestra corneal, para examen directo, cultivo para bacterias, hongos y *Acanthamoeba* y estudios de biología molecular (PCR panfúngica y PCR para *Acanthamoeba*). El examen directo fue negativo en todas las tinciones; la PCR panfúngica fue negativa y la PCR para *Acanthamoeba* fue positiva. Se inició tratamiento específico para *Acanthamoeba* con PHMB 0,02%, clorhexidina 0,02%, dibromopropamida 0,1%, atropina 0,1%, tópicos y ketoconazol

200 mgr cada 12 horas oral con estabilización de la queratitis. Seis días después se identificó de *Acanthamoeba* en los cultivos confirmando el resultado de la PCR. En el último examen el paciente está estable y en tratamiento, con mejoría del dolor y a la espera de una queratoplastia penetrante. Se realizó una microscopía confocal para evaluar la respuesta terapéutica y se observaron quistes remanentes vinculables a *Acanthamoeba* localizados en el estroma corneal profundo (Fig. 2).

### Discusión

La queratitis por *Acanthamoeba* es una enfermedad rara de difícil diagnóstico y tratamiento que puede llevar a la ceguera del ojo afectado. Se ve principalmente en usuarios de lente de contacto con poco cuidado en el manejo y desinfección de los mismos como al uso de agua corriente para el lavado, soluciones de limpieza preparadas en el hogar y uso del lente de contacto en piscinas o durante el baño, entre otros factores.<sup>3-4</sup>

En los últimos dos años el CDC detectó dos episodios distintos de brotes epidémicos en usuarios de lentes de contacto en EEUU. El primero fue un brote de queratitis por *Fusarium* que fue asociado al uso de ReNu MoistureLoc, una solución multipropósito de limpieza de lentes de contacto con Alexidine como principio activo desinfectante. El número de casos disminuyó al retirar la solución comercial del mercado. Sin embargo algunos autores remarcaron que debería haber otros factores ya que un tercio de los casos comunicados no usaban la solución previamente mencionada. Es de destacar que esta solución de limpieza nunca llegó a nuestro país.<sup>5</sup> Recientemente un estudio realizado en Singapore demostró que otra solución multipropósito de limpieza, el ReNu Multi-Plus también se asoció a un aumento en la incidencia de queratitis micóticas.<sup>6</sup>

Últimamente el CDC envió un alerta advirtiendo sobre el aumento de queratitis por *Acanthamoeba* en usuarios de lentes de contacto que usan solución de limpieza AMO COMPLETE MoisturePLUS Multi-purpose.<sup>1</sup> Este fue el segundo episodio de brotes epidémicos denunciado y provocó el retiro del producto en EEUU, pero no en nuestro país. El presente caso es una alerta para todos nuestros colegas ya que hasta donde sabemos sería el primer caso reconocido en nuestro país de queratitis por *Acanthamoeba* asociado al uso de la solución de limpieza y conservación de lentes de contacto AMO COMPLETE MoisturePLUS Multi-purpose.

Las soluciones multipropósito de limpieza de lentes de contacto son más confortables, cómodas y convenientes para el consumidor y por esto están prevaleciendo en el mercado de los usuarios de lentes de contacto. Sin embargo, son menos eficaces que los viejos sistemas de múltiples



pasos de limpieza del peróxido de hidrógeno.<sup>7</sup> Quizás por estos factores u otros todavía por descubrir estamos viendo un incremento de casos de queratitis atípicas parasitarias o micóticas asociadas al uso de lente de contacto.

#### Referencias

1. Centers for Disease Control and Prevention (CDC). Acanthamoeba keratitis in multiple states, 2005-2007. *MMWR Morb Mortal Wkly Rep.* 2007;56:532-4.
  2. US Food and Drug Administration. Advanced Medical Optics COMPLETE MoisturePLUS Multi-purpose Contact Lens Solution. Se puede obtener de: <http://www.fda.gov/medwatch/safety/2007/safety07.htm> (último acceso 1 octubre 2007).
  3. Joslin CE, Tu EY, Shoff ME, et al. The association of contact lens solution use and Acanthamoeba keratitis. *Am J Ophthalmol* 2007;144:169-80.
  4. Thebpatiphat N, Hammersmith KM, Rocha FN, et al. Acanthamoeba keratitis: a parasite on the rise. *Cornea* 2007;26:701-6.
  5. Center for Disease Control and Prevention (CDC). Fusarium keratitis-multiple states, 2006. *MMWR Morb Mortal Wkly Rep.* 2006;55:400-1.
  6. Saw SM, Ooj PL, Tan DT, et. Risk factors for contact lens-related fusarium keratitis: a case-control study in Singapore. *Arch Ophthalmol* 2007;125:611-7.
  7. Acharya NR, Lietman TM, Margolis TP. Parasites on the rise: a new epidemic of Acanthamoeba keratitis. *Am J Ophthalmol.* 2007;144:292-3.
- 



# Seidel tardío en trabeculectomía

ARTURO BURCHAKCHI; C. FERNÁNDEZ, M. PAULA;  
G, GUILLERMO HERNÁNDEZ ; M. ANGÉLICA, MOUSSALLI

## RESUMEN

**PROPÓSITO:** Presentar un caso de Seidel tardío luego de trabeculectomía con mitomicina intraoperatoria y analizar las alternativas terapéuticas.

**REPORTE DEL CASO:** Varón de 39 años operado de glaucoma con mitomicina intraoperatoria en su ojo izquierdo en el 2004 con dolor y disminución de la agudeza visual brusca del ojo derecho. Se observó hipotalamia, Seidel positivo e hipotonía. Se realizó cirugía con técnica de avance conjuntival local con buena evolución postoperatoria.

**CONCLUSIÓN:** El Seidel tardío es una complicación en trabeculectomías realizadas con antimetabolitos, especialmente con mitomicina. La resolución de dichos casos es difícil y existe un gran número de alternativas terapéuticas. La reparación quirúrgica, en el presente caso el avance conjuntival, resultó ser una buena opción terapéutica. *OFTALMOL CLIN EXP 2007;1: 32-33*

**PALABRAS CLAVES:** ampolla, Seidel, fuga, trabeculectomía

## Late bleb leakage after trabeculectomy

### ABSTRACT

**PURPOSE:** To present a case of late bleb leakage after trabeculectomy with adjunctive intraoperative mitomycin C and therapeutic alternatives for this complication.

**CASE REPORT:** A 39-year-old man with history of trabeculectomy with adjunctive intraoperative mitomycin C in his right eye in 2004, showed sudden pain with decrease of vision, shallow anterior chamber, low intraocular pressure and positive Seidel. The patient underwent conjunctival advance for reparation of the bleb with good results.

**CONCLUSION:** The risk of late-onset focal bleb leakage increases following trabeculectomy with antimetabolites therapy, especially with mitomycin C. The resolution of those cases is difficult and there are many alternative treatments. In this case, the conjunctival advance was a satisfactory option for the management of the leakage. *OFTALMOL CLIN EXP 2007;1: 32-33*

**KEY WORDS:** bleb, Seidel, leaking, trabeculectomy

Se denomina Seidel tardío al que se presenta luego de los 6 meses de realizada la trabeculectomía (TEC). La frecuencia es de 3,3% en ojos en que realizó el procedimiento quirúrgico con espesor completo. Los antimetabolitos muestran un incremento en la aparición de fugas, especialmente la mitomicina C (MMC) (con MMC 3,7% a 10% y con 5-FU 1,4% a 7%).<sup>1</sup> Las complicaciones del Seidel son: hipotonía con o sin edema macular, hipo o atalamia, desprendimiento corioides, blebitis y endoftalmítis.<sup>2</sup> Describimos un caso de Seidel tardío luego de trabeculectomía (TEC) con mitomicina C (MMC) intraoperatoria y se discuten las alternativas terapéuticas.

traoperatoria que consultó por dolor y disminución de la agudeza visual (AV) de aparición brusca en el OD. En la biomicroscopía se observó hipotalamia sin contacto iridocorneal, ampolla delgada y aplanada y Seidel positivo. La presión intraocular (PIO) era de 2 mmHg. Se diagnosticó Seidel tardío post TEC. Se realizó recubrimiento con avance del flap conjuntival previo avivamiento de epitelio corneal lindante al limbo, se cubrió la zona que presentaba Seidel y se suturó a limbo. En el postoperatorio la AV era 0,7 (la misma anterior al evento), la ampolla recuperó la estructura, encontrándose nuevamente sobreelevada, el Seidel negativo y la PIO en 15 mmHg.

Recibido: 14/08/07  
Aceptado: 24/09/07  
Servicio de Oftalmología  
Hospital Italiano de  
Buenos Aires  
Autor responsable:  
Dr. Arturo Burchakchi  
Gascón 450  
Ciudad de Buenos Aires,  
Argentina  
arturo.burchakchi@  
hospitalitaliano.org.ar

## Reporte del caso

Paciente de sexo masculino, 39 años, operado de glaucoma de ojo derecho (OD) en el 2004 con trabeculectomía y mitomicina (MMC) in-

## Discusión

Existe una gran diversidad de opciones terapéuticas, tanto médicas como quirúrgicas para la reparación de la ampolla en casos de Seidel

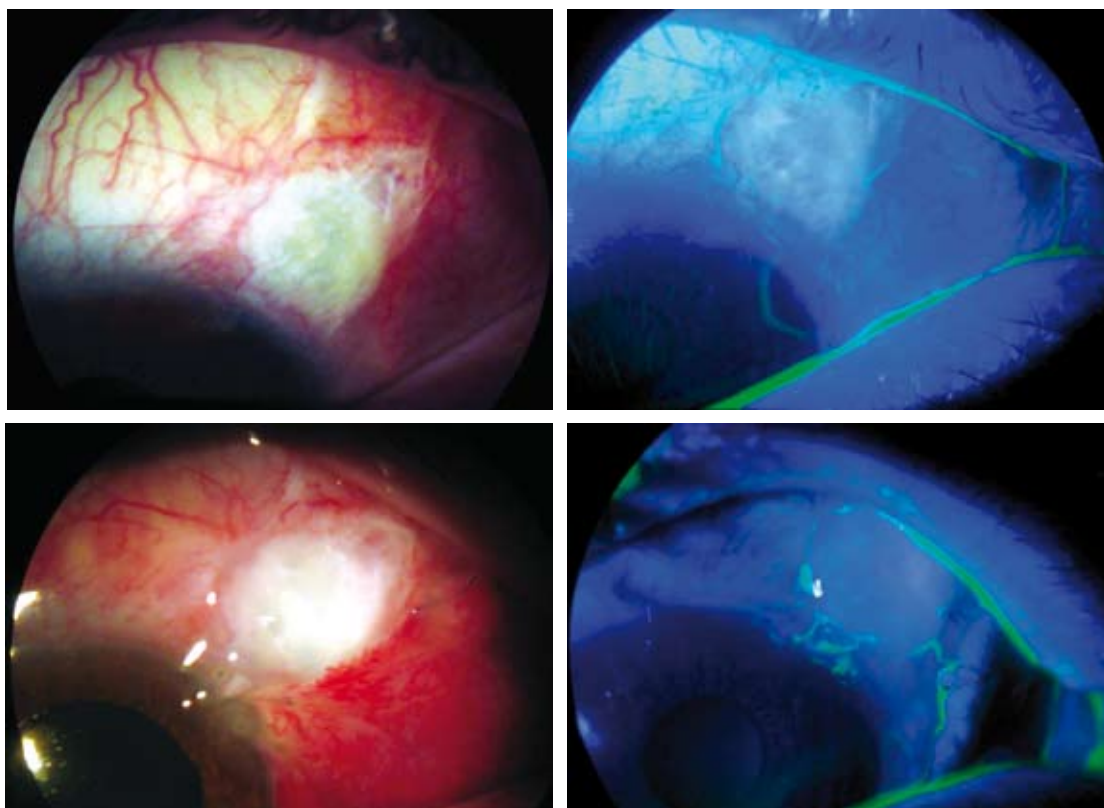


Figura 1. Preoperatorio: A. Ampolla delgada y aplanada, B. Seidel positivo (fluoresceína). Postoperatorio: B. Flap conjuntival cubriendo la zona de fuga suturado a limbo con ampolla formada. C. Ausencia de Seidel (fluoresceína).

tardíos. La elección del tratamiento depende de varios factores, a saber: el tamaño de la ampolla, la presencia o no de perforación, el tiempo de aparición del Seidel, el grado de compromiso de las diferentes estructuras oculares (ataleamia, maculopatía por hipotonía) y de la experiencia del cirujano. Entre los tratamientos no quirúrgicos se encuentran: Observación (supresión acuosa con beta bloqueantes, atropina y ATB profilácticos), lente de contacto terapéutica, taponamiento Simmons Shell y anillo de simbléfaron, inyección de sangre autóloga (aumenta celularidad y depósito de colágeno en las paredes de ampolla) y fibrina autóloga,<sup>3</sup> cianoacrilato, fotocoagulación de la conjuntiva con Laser Argón (impactos de gran diámetro y baja energía),<sup>4</sup> y Nd\_YAG láser. La aplicación del láser debe realizarse con sumo cuidado, dado que puede llevar a perforaciones iatrogénicas.

Entre las opciones quirúrgicas se encuentran: Sutura con Nylon 10.0 aguja vascular o suturas compresivas con Nylon 9.0 (por periferia corneal, sutura en X o en colchono), injerto de conjuntiva, injerto escleral en asociación con avance conjuntival, transplante de membrana amniótica,<sup>5</sup> avance conjuntival con o sin incisiones relajantes,<sup>6-7</sup> y el recubrimiento rotacional.

En síntesis, el Seidel tardío es una complicación en TEC realizadas con antimetabolitos, especialmente con MMC. Habiéndose observado mayor recurrencia en casos de ampollas finas y avasculares. La resolución de dichos casos es

difícil y existe gran cantidad de alternativas terapéuticas, tanto quirúrgicas como no quirúrgicas, dependiendo de las particularidades del caso, con resultados variables. La alternativa quirúrgica es una buena opción. El recubrimiento con avance conjuntival presenta buenos resultados, mientras que el transplante de membrana amniótica, no ha demostrado resultados concluyentes. De todas formas la elección del tratamiento depende de diversos factores y es de destacar la importancia de la familiaridad del cirujano con el procedimiento a realizar.

#### Bibliografía

1. Greenfield DS, Liebmann JM, Jee J, Ritch R. Late onset bleb leaks after glaucoma filtering surgery. *Arch Ophthalmol* 1998;116:443-7.
2. Hu CY, Matsuo H, Tomita G, Suzuki Y, Araie M, Shirato S, Tanaka S. Clinical characteristics and leakage of functioning blebs after trabeculectomy with mitomycin-C in primary glaucoma patients. *Ophthalmology* 2003;110:345-52.
3. Haynes W, Wallace A. Combination of autologous blood injection and bleb compression sutures to treat hypotony maculopathy. *J Glaucoma* 1999;8:384-7.
4. Hennis HL, Stewart WC. Use of the argon laser to close filtering bleb leak. *Graefes Arch Clin Exp Ophthalmol* 1992;203:537-41.
5. Rauscher FM, Barton K, Budenz DL, Feuer WJ, Tseng SC. Long-term outcomes of amniotic membrane transplantation for repair of leaking glaucoma filtering blebs. *Am J Ophthalmol* 2007;143:1052-4.
6. Spencer NA, Lee C, Diamond JP. Combined conjunctival relieving incisions and advancement for the repair of late-onset leaking trabeculectomy blebs. *J Glaucoma* 2007;16:384-7.
7. Tannenbaum DP, Hoffman D, Greaney MJ, Caprioli J. Outcomes of bleb excision and conjunctival advancement for leaking or hypotonous eyes after glaucoma filtering surgery. *Br J Ophthalmol* 2004;88:99-103.

# Tomografía de Coherencia Óptica Tridimensional en la Retinopatía Solar Crónica

SANTIAGO CASTRO FEIJÓO, HUGO DIONISIO NANO

## RESUMEN

**OBJETIVO:** Describir los hallazgos de la tomografía de coherencia óptica tridimensional en un caso de retinopatía solar crónica.

**REPORTE DEL CASO:** El paciente presentó historia de exposición solar prolongada y sin protección en los últimos 10 años y disminución de la agudeza visual bilateral. En el examen de fondo de ojo se observó una alteración del reflejo macular y una mancha rojiza rodeada de un anillo amarillento a nivel foveal. La tomografía de coherencia óptica mostró un espacio hiporreflexivo a nivel de la banda de los fotorreceptores.

**CONCLUSIÓN:** La tomografía de coherencia óptica demostró en la toma bidimensional típicas imágenes hiporreflexivas a nivel de la unión de los segmentos externos e internos de los fotorreceptores, corroborando luego la imagen tridimensional la lesión en dicho sector y su extensión en superficie. *OFTALMOL CLIN EXP 2007;1: 37-39*

**PALABRAS CLAVES:** Retinopatía solar, tomografía de coherencia óptica.

## Optical coherence tomography findings in chronic solar retinopathy

### ABSTRACT

**PURPOSE:** To describe the results of optical coherence tomography (OCT) in a case of chronic solar retinopathy.

**CASE REPORT:** A 29-year-old man was examined because of progressive loss of vision. The patient mentioned chronic solar exposure for the last 10 years. VA was 0.4, RE and 0.7, LE. Fundus examination revealed abnormal macular reflex and a red spot surrounded by a yellowish ring. Central scotomas were present in both eyes. OCT showed a hypo-reflective image at the photoreceptors level.

**CONCLUSIONS:** Optical coherence tomography clearly demonstrated the tissue damage associated with chronic solar retinopathy. The visualization of the extent of the damage was facilitated by three-dimensional image analysis. *OFTALMOL CLIN EXP 2007;1: 37-39*

**KEY WORDS:** solar retinopathy, optical coherence tomography, OCT,

La retinopatía solar aparece documentada desde la antigüedad. Ya Platón lo mencionaba y Sócrates recomendaba mirar los eclipses solares mediante el reflejo en un lago y Galeno en *De Usu Partium*. Se conoce también el daño que sufrió Galileo Galilei por la exposición solar prolongada a través de su telescopio, siendo él mismo quien luego describiera los síntomas, explicando que cuando se mira al sol directamente uno se protege por la corta duración de la acción y la falta de fijación, cosa que no ocurre cuando uno dirige la mirada a un eclipse; por esa razón las lesiones son generalmente bilaterales, explicaba el mismo Galileo.

Los casos descriptos en la actualidad están relacionados con la exposición directa a las radiaciones solares en situaciones tales como eclipses solares, enfermedades psiquiátricas, rituales religiosos, consumo de drogas, astrónomos y mi-

litares (es sabido que los aviadores japoneses en la segunda guerra mundial volaban a favor del sol para evitar que la artillería norteamericana pudiera observarlos y dirigir la puntería).<sup>1</sup>

La luz puede provocar daños retinianos por efectos mecánicos, térmicos, fotoquímicos, o una combinación de todos ellos. Los daños mecánicos típicamente ocurren por exposiciones muy cortas a radiaciones de alta intensidad. Los daños térmicos (fotocoagulación) resultan de breves, pero intensas exposiciones que generan un aumento de temperatura retiniana de 10 grados o más. Los daños fotoquímicos resultan de reacciones intraretinianas causadas por exposiciones prolongadas a la luz.

Aunque en alguna ocasión se creyó que la retinopatía solar se debía a una fotocoagulación retiniana, en 1971 se comprobó que el incremento de la temperatura retiniana por la observación solar es demasiado baja para provocar un

Recibido: 22/08/07  
Aceptado: 19/09/07  
Dr. Hugo Dionisio Nano  
Clínica de Ojos Dr. Nano  
Sarmiento 1431 - San Miguel  
Provincia de Buenos Aires  
alesakuda@clinano.com.ar



daño térmico, y que la mayoría de las lesiones por observación solar representan daños fotoquímicos.

El resultado de la exposición prolongada del ojo humano a la intensa luz solar es la afectación de las capas retinianas más externas. Los síntomas visuales más frecuentes son disminución de la agudeza visual y escotoma central. En el examen oftalmológico se aprecia una pequeña lesión foveolar de aspecto amarillenta.<sup>2-3</sup> La angiografía con fluoresceína no suele mostrar alteración en las fases tardías de la enfermedad, aunque en ocasiones puede mostrar un efecto ventana por defecto del epitelio pigmentario.<sup>4</sup> El diagnóstico se realiza habitualmente mediante la anamnesis y el estudio fundoscópico, siendo en los casos crónicos más difícil descartar otras patologías.

La introducción de la tomografía de coherencia óptica ha permitido nuevas posibilidades diagnósticas y la comprensión también de ciertos trastornos oculares de una manera más precisa. Es el propósito de este trabajo presentar un caso clínico de retinopatía solar crónica y sus manifestaciones en la tomografía de coherencia óptica, demostrando a través de imágenes bidimensionales y tridimensionales el daño a nivel de la capa de fotorreceptores; siendo esta la causa de la disminución de la agudeza visual en estos pacientes.

**Reporte del Caso**

Paciente de sexo masculino, de 29 años de edad, que acudió a la consulta para realizar un examen oftalmológico refiriendo disminución de su agudeza visual en los últimos años. Como dato de interés surgió la exposición solar prolongada en los últimos 10 años sin ninguna protección, al trabajar como guardavidas en una ciudad costera de Brasil.

Al examen, la mejor agudeza visual fue de 4/10 en OD y 7/10 en OI en la cartilla de Snellen, en la grilla de Amsler refería metamorfopsias centrales en ambos ojos, y a la biomicroscopía, tanto el segmento anterior como los reflejos pupilares y la presión intraocular eran normales. En la fundoscopia de ambos ojos se observó un reflejo macular alterado y una mancha rojiza rodeada de un anillo amarillento a nivel foveal (Fig. 1).

Se realizó un Test de Farnsworth que no mostró alteraciones. La campimetría computarizada (Humphrey) demos-

tró en ambos ojos escotomas centrales y en la angiografía con fluoresceína se observó un débil efecto ventana solo en OI (Figs. 2 y 3).

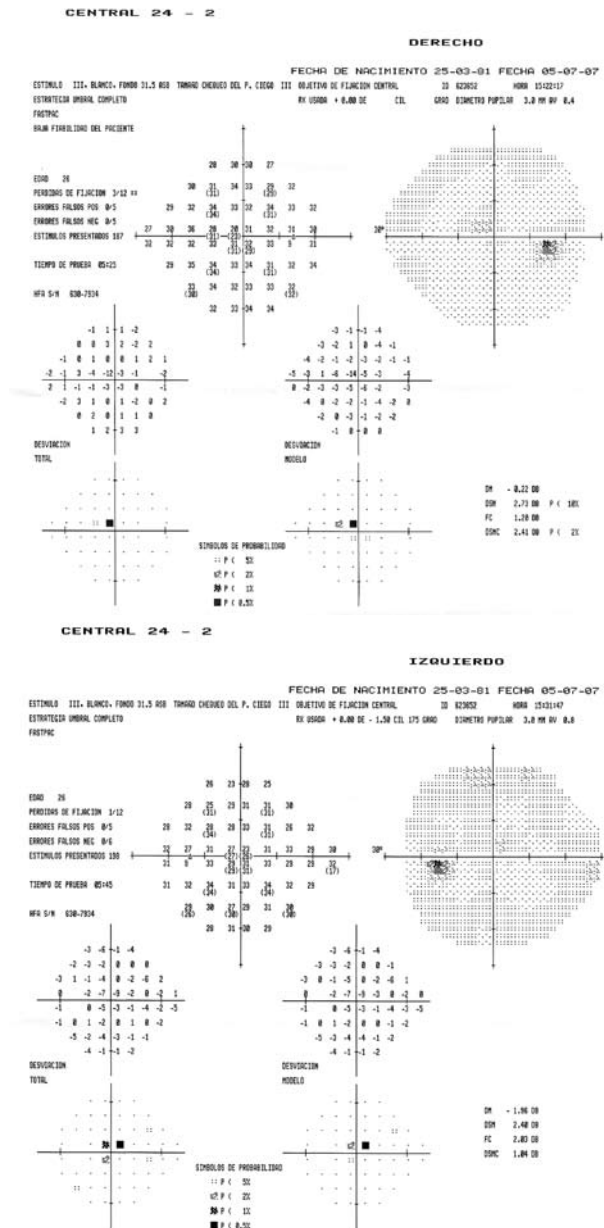


Fig. 2: Campimetría computarizada OD y OI.

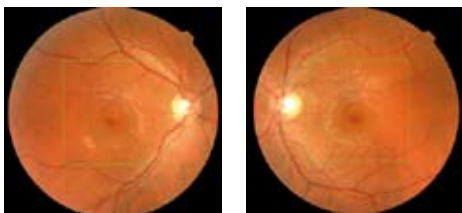


Fig. 1: Imagen fundoscópica del OD y OI.

Se realizó luego una tomografía de coherencia óptica (Topcon 3D-1000) observándose en ambos ojos una imagen hiporreflectiva a nivel de la unión de los segmentos externos e internos de los fotorreceptores foveolares (Fig. 4). La toma bidimensional demostró en forma precisa el perfil de las capas afectadas, y la toma tridimensional (Fig. 5), previo peeling óptico del epitelio pigmentario, nos aclaró la extensión de la lesión en superficie.

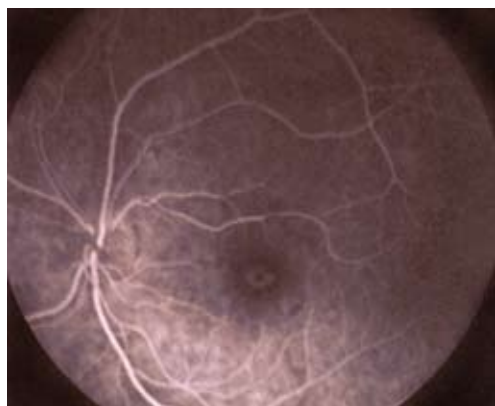


Fig. 3: Angiografía del OI y su efecto ventana.---

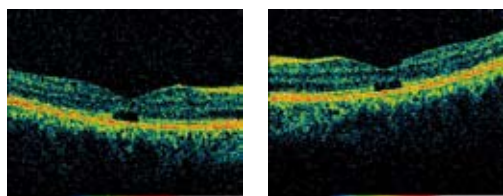


Fig. 4: OCT bidimensional OD y OI.




Fig. 5: OCT tridimensional OD y OI.

## Discusión

La retinopatía solar se caracteriza por la afectación de las capas más externas de la retina. Las radiaciones solares producen un daño puntual en los melanosomas apicales del epitelio pigmentario, seguido de alteraciones en el segmento más externo de los fotorreceptores foveolares.<sup>1,5</sup> El defecto depende directamente de la intensidad, la duración, el espectro de exposición, la dilatación pupilar, la transparencia de medios, y la refracción, con un riesgo mayor los emétopes o hipermetropes leves, en los que las radiaciones se transmiten directamente a la fovea.<sup>6</sup>

En la retinopatía solar aguda, el paciente concurre refiriendo disminución de la agudeza visual o escotomas, sumado al antecedente de la exposición solar reciente. Al fondo de ojos se suele observar una lesión foveal amarillenta y la angiografía fluoresceínica suele ser normal, aunque en ocasiones, puede aparecer difusión del contraste. El diagnóstico se realiza en base a los antecedentes y a la fundoscopia.

En la retinopatía solar crónica los antecedentes son más difíciles de recabar, la lesión amarillenta a nivel foveal suele modificar su color y pasar a ser más rojiza y de bordes irregulares, y la angiografía fluoresceínica suele ser normal o presentar defecto ventana. Todo esto hace que arribar al diagnóstico en el caso de la retinopatía solar crónica sea una tarea más compleja.

Los hallazgos de la tomografía de coherencia óptica en la retinopatía solar aguda fueron ya descriptos por Bechmann y colaboradores.<sup>7</sup> En el presente estudio, la evaluación del caso por medio de la tomografía de coherencia óptica tridimensional, permitió observar claramente la lesión tardía a nivel de los fotorreceptores foveales. Esto coincide con los estudios histopatológicos de la retinopatía solar, en los cuales se describió la alteración a nivel de las capas externas de la retina.<sup>8</sup>

En conclusión, si bien el diagnóstico de la retinopatía solar aguda se realiza en base a la anamnesis y la fundoscopia, en el caso de las formas crónicas esto es a veces más difícil, es en estos casos donde creemos que la difusión de la tomografía de coherencia óptica permitiría un diagnóstico más preciso.

## Bibliografía

1. Kaushik S, Gupta A. Optical coherence tomography findings in solar retinopathy. *Ophthalmic Surg Lasers Imaging* 2004;35:52-5.
2. Jorge R, Costa RA, Quirino LS, Paques MV, Calucci D, Cardillo JA, et al. Optical coherence tomography findings in patients with late solar retinopathy. *Am J Ophthalmol* 2004;137:139-43.
3. Yannuzzi LA, Fisher YL, Slakter JS, Krueger A. Solar retinopathy. A photobiologic and geophysical analysis. *Retina* 1989;9:28-43.
4. Yeh LK, Yang CS, Lee FL, Hsu WM, Liu JH. Solar retinopathy: A case report. *Zhonghua Yi Xue Za Zhi* 1999;62:886-90.
5. Garg SJ, Martidis A, Nelson ML, Sivalingam A. Optical coherence tomography of chronic solar retinopathy. *Am J Ophthalmol* 2004;137:351-4.
6. Codenotti M, Patelli F, Brancato R. OCT findings in patients with retinopathy after watching a solar eclipse. *Ophthalmologica* 2002;216:463-6.
7. Bechmann M, Ehrh O, Thiel MJ, et al. Optical coherence tomography findings in early solar retinopathy. *Br J Ophthalmol* 2000;84:546-7.
8. Hope-Ross MW, Mahon GJ, Gardiner TA, Archer DB. Ultrastructural findings in solar retinopathy. *Eye* 1993;7:29-33.

# Biopsia Óptica de una Ruptura Pigmentario por medio de Tomografía de Coherencia Óptica Tridimensional.

M. FLORENCIA MILANESE; SANTIAGO CASTRO FEIJOO; HUGO DIONISIO NANO

## RESUMEN

**OBJETIVO:** Describir un microdesgarro del epitelio pigmentario demostrado con tomografía de coherencia óptica con reconstrucción tridimensional (OCT-3D).

**REPORTE DEL CASO:** Varón de 74 años con degeneración macular exudativa bilateral que presentó un desgarro del epitelio pigmentario en OI. Se realizó OCT-3D, realizando una supresión de las capas adyacentes localizando la lesión que comprometía solo la capa de epitelio pigmentario.

**CONCLUSIONES:** La OCT-3D permite realizar un evaluación precisa de algunos de los mecanismos fisiopatológicos presentes en las patologías maculares. *OFTALMOL CLIN EXP 2007;1: 40-42*

**PALABRAS CLAVES:** tomografía de coherencia óptica, tridimensional, desgarro, epitelio pigmentario

## Optical biopsy of a tear of the pigment epithelium using three-dimensional optical coherence tomography

### ABSTRACT

**PURPOSE:** To describe the findings in a case of a tear (microrip) of the retinal pigment epithelium examined using optical coherence tomography with three-dimensional reconstruction (OCT-3D).

**CASE REPORT:** A 74-year-old man with exudative macular degeneration was examined and a tear of the pigment epithelium was found in his left eye. OCT-3D examination of the microrip with suppression of layers provided evidence that the rupture was localized to the retinal pigment epithelium.

**CONCLUSIONS:** The OCT-3D may be useful to visualize and understand the pathogenesis involved in macular degenerations. *OFTALMOL CLIN EXP 2007;1: 40-42*

**KEY WORDS:** optical coherence tomography, tear, retinal pigment epithelium

El desgarro del epitelio pigmentario es un evento raro generalmente asociado a degeneración macular relacionada con la edad. El propósito de esta presentación es describir la microruptura del epitelio pigmentario demostrada con tomografía de coherencia óptica usando la técnica de supresión de capas y reconstrucción tridimensional (OCT-3D-1000, Topcon).

### Reporte del caso

Varón de 74 años con antecedentes de oclusión de la vena central de la retina tratado con panfotocoagulación. El paciente desarrolló una hemorragia macular en OI, (Fig. 1) que al reabsorberse dejó en evidencia una membrana neovascular coroidea y ruptura del epitelio pig-

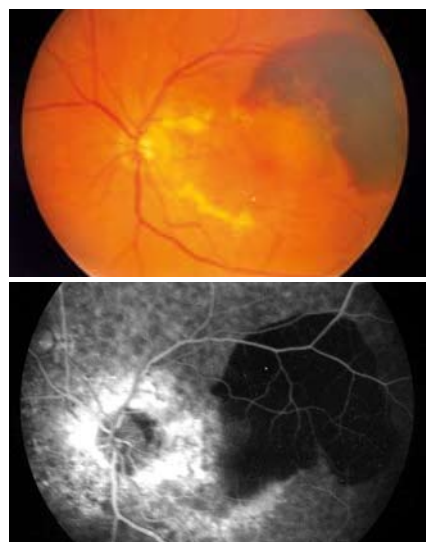

Fig. 1. A. Hemorragia subretinal por ruptura del epitelio pigmentario. B. Hipofluorescencia por efecto pantalla en angiografía digital.

Recibido: 22/08/07

Aceptado: 19/09/07

Clínica de Ojos Dr. Nano

Autor responsable:

Dr. Hugo Dionisio Nano

Clínica de Ojos Dr. Nano

Sarmiento 1431 - San Miguel

Provincia de Buenos Aires

alesakuda@clinano.com.ar

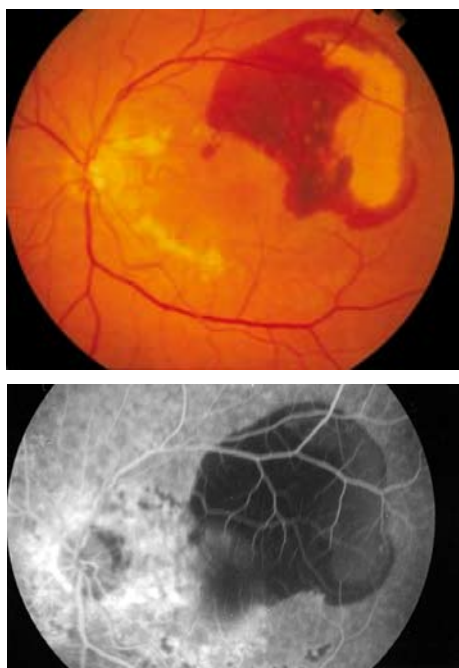


Fig. 2. A. Retinografía de hemorragia subretinal en reabsorción. B. Angiografía que pone de manifiesto la membrana neovascular.

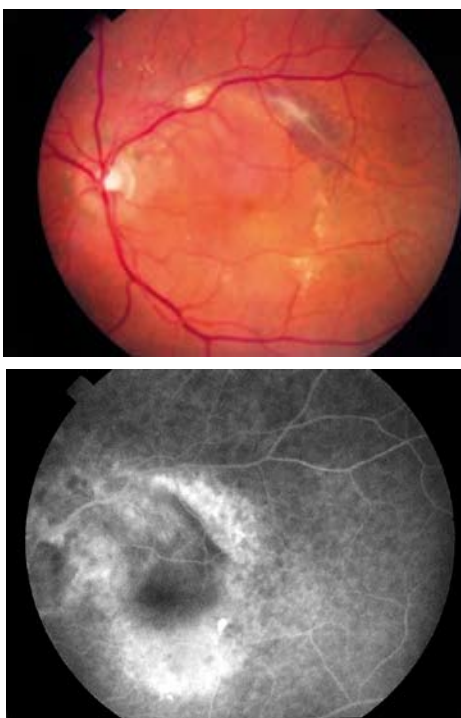

Fig. 3. A. Cicatriz fibrosa del epitelio pigmentario. B. Angiografía digital.

mentario (Fig. 2). Fue tratado en cuatro oportunidades con bevacizumab intravitreo y la agudeza visual mejoró de 0,1 a 0,3, permaneciendo estable un año después del tratamiento. El examen del fondo de ojo mostró una cicatriz fibrosa macular sin evidencia de ruptura del epitelio pigmentario (Fig. 3). Se realizó OCT-3D, utilizando el méto-

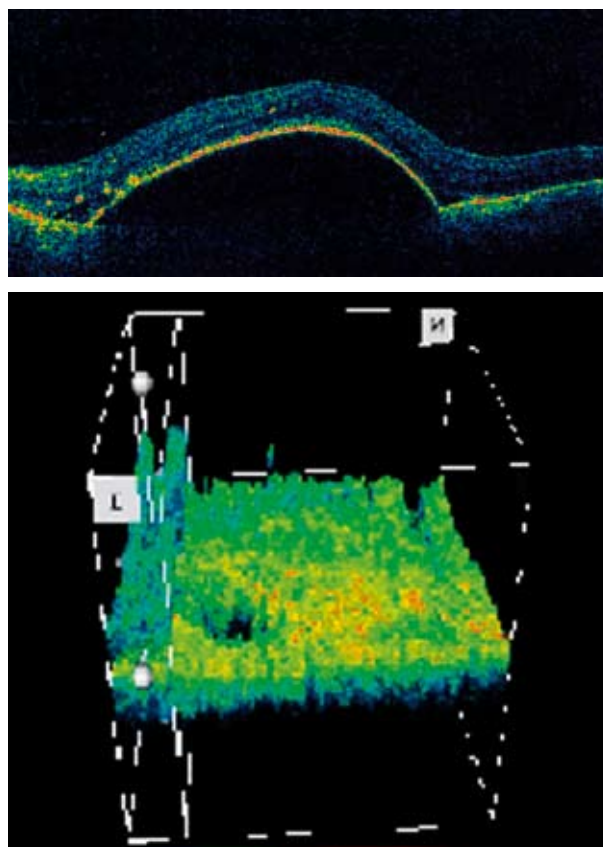


Fig. 4. A. Desprendimiento del epitelio pigmentario visualizado con OCT. B. Supresión tridimensional del neuroepitelio permitiendo evaluar al epitelio pigmentario como monocapa donde se pone de manifiesto la solución de continuidad.

do de supresión de las capas adyacentes localizando la lesión que comprometía solo la capa de epitelio pigmentario, evaluado también con autofluorescencia (Fig. 4).

### Discusión

Se reconocen dos tipos de desgarros del epitelio pigmentario, aquellos asociados a neovascularización coroidea y aquellos que no lo están (Blow-out) (Koizumi H; Spaide R. Detección of a microrip using spectral-domain optical coherence tomography with three-dimensional image reconstruction. *Retina* 2007, en prensa).

Al igual que Gass, en sus dibujos sobre desgarros de epitelio pigmentario,<sup>1</sup> Ie, Kusumaic, Yanuzzi, Spaide y col. en 1992 realizaron esquemas acerca del mecanismo de generación de la ruptura del epitelio pigmentario.<sup>2</sup> Los autores diferencian el microdesgarro (microrip) generalmente espontáneo, del desgarro (rip) de epitelio pigmentario en el curso clínico y respuesta a la fotocoagulación. Se considera que el mecanismo de origen es la exudación subretinal a partir de una membrana neovascular lo que produce un abombamiento del EP y su membrana basal.<sup>2-3</sup> Las observaciones con la tomografía de coherencia óptica y median-



te el uso de supresión (peeling) en tres dimensiones, avalan la exactitud de esos esquemas ilustrando la fisiopatogenia del desgarro del epitelio pigmentario. En este mecanismo intervienen tanto el aumento de presión hidrostática del fluido dentro del espacio limitado por el epitelio pigmentario y su membrana basal desprendido y la membrana de Bruch, como el aumento de la tensión tangencial originando el desgarro en el sitio más débil localizado a nivel del extremo del desprendimiento. El borde libre del epitelio pigmentario rota sobre mismo probablemente debido a la fuerza tangencial en el momento de la ruptura.

Hoy es posible evaluar cada capa de la retina en forma independiente por el método de supresión tridimensional incorporado al OCT-3D permitiendo establecer un diag-

nóstico preciso a nivel tisular y realizar el seguimiento de la reparación o no, de lesiones como el desgarro del epitelio pigmentario.<sup>4</sup> Tanto la tomografía de coherencia óptica bidimensional como tridimensional son actualmente, estudios complementarios indispensables para el diagnóstico, localización y seguimiento de lesiones maculares.

#### Bibliografía

1. Gass JDM: Pathogenesis of tears of the retinal pigment epithelium. *Br J Ophthalmol* 1984;68:513-9.
2. Ie D, Yanuzzi L, Spaide RF, y col. Microrips of the retinal pigment epithelium. *Arch Ophthalmol* 1992;110:1443-9.
3. Chuang EL, Bird AC: The pathogenesis of tears of the retinal pigment epithelium. *Am J Ophthalmol* 1988;105:285-90.
4. Wojtkowski M, Sirivasan V, Fujimoto JG, y col. Three-dimensional retinal imaging with high-speed ultrahigh-resolution optical coherent tomography. *Ophthalmology* 2005;112:1734-46.



# Papilitis y pseudohipopion en linfoma intraocular primario

ELEONORA B. LÁVAQUE, GUSTAVO BUDMANN

## RESUMEN

**OBJETIVO:** Presentar un paciente con linfoma intraocular primario (LIOP) cuya primera manifestación fue papilitis y el diagnóstico se realizó por citología de pseudohipopion.

**REPORTE DEL CASO:** Varón inmunocompetente de 58 años que consultó por pérdida de visión. El examen demostró infiltración de papila y vitreítis. La citología de vítreo fue interpretada como inflamatoria. Sin compromiso de sistema nervioso central. Posteriormente desarrolló pseudohipopion y la citología del mismo confirmó el diagnóstico de linfoma no Hodgkin de células grandes B. Durante el tratamiento reveló síntomas neurológicos confirmados con estudios por imágenes y el paciente falleció 8 meses después del inicio de los síntomas.

**CONCLUSIONES:** El diagnóstico de LIOP está basado en un alto índice de sospecha clínica. Es importante reconocer formas de presentación inusuales para establecer el diagnóstico y el tratamiento precoz. *OFTALMOL CLIN EXP 2007;1: 34-36*

**PALABRAS CLAVE:** linfoma, intraocular, pseudohipopion, papila

## Papilitis and Pseudo-hipopion in primary intraocular lymphoma

### ABSTRACT

**PURPOSE:** To describe the clinical features and management of a patient with primary intraocular lymphoma presented with infiltration of the optic disc and pseudo-hipopion.

**CASE REPORT:** A 58-year-old man complained of loss of vision. Fundus examination revealed infiltration of the optic disc and vitritis. Cytological examination of the vitreous showed mononuclear inflammatory cells. Later, the patient developed pseudo-hipopion. Image studies did not reveal central nervous system (CNS) involvement. A paracentesis confirmed the diagnosis of PIOL. During therapy the patient developed neurological symptoms and MRI showed basal involvement of the CNS. The patient died 8 months after initial examination.

**CONCLUSIONS:** The early diagnosis of PIOL relies in a high suspicion from the ophthalmologist. It is important to recognize unusual clinical presentations to establish a prompt diagnosis and therapy. *OFTALMOL CLIN EXP 2007;1: 34-36*

**KEY WORDS:** lymphoma, intraocular, pseudo-hipopion, optic nerve

El linfoma intraocular primario (vitreo-retinal) (LIOP) es un proceso linfoproliferativo maligno que se origina a nivel ocular en la retina o en la coroides formando parte del linfoma primario de sistema nervioso central. Además del LIOP-LSNC existen otras dos formas de presentación ocular de un proceso linfoproliferativo: el linfoma primario del tracto uveal y el linfoma sistémico con compromiso ocular secundario. La manifestación ocular puede suceder antes, durante o después de la aparición del LIOP. Presenta marcada heterogeneidad en sus formas clínicas de presentación y un curso agresivo hasta el deceso del paciente en pocos meses.<sup>1</sup> Se ha observado un franco aumento en su incidencia en las últimas décadas de 2,5 casos por 10.000 habitantes en 1970 a 30 por 10.000 habitantes en 1990.<sup>2-5</sup> Algunos autores han relacionado este

incremento a pacientes inmunocomprometidos por SIDA, transplante de órganos y tratamientos inmunosupresores.

El LIOP continúa siendo uno de los diagnósticos más difíciles de establecer debido a su similitud clínica con otras patologías oculares y a la dificultad en la interpretación del estudio citológico. Se presenta frecuentemente como una vitreítis crónica, recurrente y refractaria al tratamiento con corticoides. Actualmente representa un desafío diagnóstico y terapéutico. Un tratamiento agresivo y precoz permite una supervivencia aproximada de 1 a 3 años según las últimas publicaciones más optimistas.<sup>6-7</sup>

El objetivo de este trabajo es la presentación de un caso de LIOP-LSNC que se manifestó inicialmente con infiltración de la papila y luego con pseudohipopion.

Recibido: 13/08/07  
Aceptado: 13/09/07  
Dra. Eleonora B. Lávaque  
Dirección:  
Peña 2108, 8 vo 18.  
Tel: 48033752.  
eblavaque@hotmail.com

## Reporte del Caso

Paciente masculino de 58 años de edad, inmunocompetente, derivado con diagnóstico de toxoplasmosis ocular para su tratamiento. Manifestó la presencia de miodesopsias en ojo izquierdo (OI) de cuatro meses de evolución asociado a una disminución progresiva de la visión y pérdida de peso en los últimos 10 meses. La AV sin corrección era 20/20, OD y no proyección luminosa en OI. La biomicroscopía del segmento anterior de ambos ojos sin particularidades. Fondo de ojo derecho normal; OI: vitreítis 1+ formando perlas, y lesión amarillenta, sobrelevada y umbilicada de 3 diámetros papilares ocupando la papila (Fig. 1)

Ante la presunción diagnóstica de lesión neoplásica se realizó una vitrectomía diagnóstica que fue informada como infiltrado inflamatorio. Tres semanas después se observó un depósito grisáceo en cámara anterior de 3 mm con su nivel superior de aspecto granular compatible con pseudohipopion (Fig. 2). Se tomó muestra citológica por

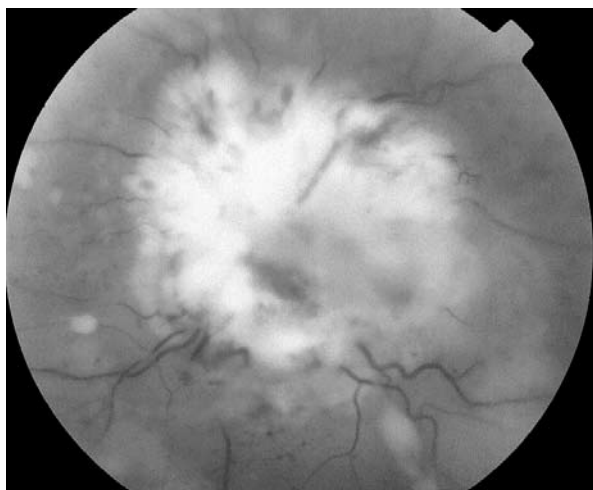


Fig. 1. Lesión amarillenta, sobrelevada y umbilicada de 3 diámetros papilares sobre el disco óptico que imposibilita distinguir algún detalle del mismo.

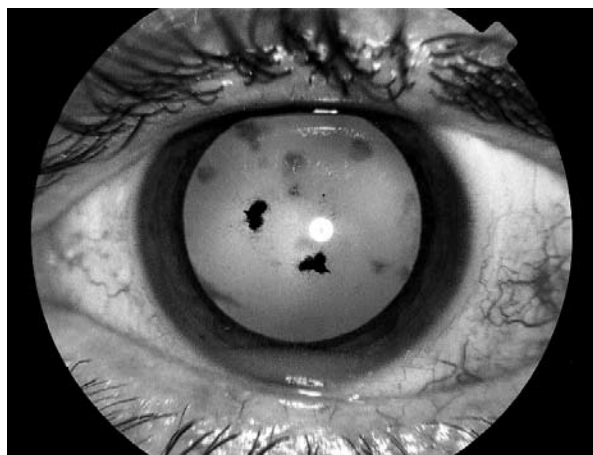


Fig. 2. Colección grisácea en cámara anterior con nivel superior de aspecto granular compatible con pseudohipopion.

paracentesis informado como linfoma no-Hodgkin de linfocitos B a células grandes. Los estudios por imágenes de cerebro no revelaron lesiones. Se inició tratamiento con 6 inyecciones intravítreas de methotrexato, con intervalos de una semana, durante el cual aparecieron manifestaciones de cambios de carácter y desorientación. Una nueva RNM de cerebro mostró una lesión única localizada en los ganglios de la base compatible con LSNC y el paciente falleció 4 semanas más tarde.

## Discusión

El LIOP-LSNC representa un 4-6% de los tumores intracraniales.<sup>8</sup> La edad promedio al momento de diagnóstico de LIOP en pacientes inmunocompetentes es de 60 años. Su manifestación ocular puede ser inicialmente unilateral pero en su evolución se bilateraliza en un 80% de los casos. El paciente puede manifestar metamorfopsias y visión borrosa generalmente no asociada a dolor. La heterogeneidad de sus manifestaciones clínicas retrasa el diagnóstico en un promedio de 8 meses desde el inicio de los síntomas.<sup>9</sup>

Se presenta frecuentemente como un síndrome de enmascaramiento: uveítis con vitreítis refractaria al tratamiento con corticoides. En el segmento posterior se observa vitreítis asociada a infiltrados únicos o múltiples de aspecto cremoso y ligeramente elevado, de localización sub-retinal o sub-EPR que pueden ser coalescentes. Éstos con un moteado en la superficie de la lesión son considerados patognomónicos por algunos autores, si bien no se encuentra presente en todos los casos. La infiltración vascular retinal puede derivar en un aspecto clínico de vasculitis retinal, retinitis necrotizante con o sin hemorragias y obstrucción vascular retinal.

A nivel del segmento anterior se presenta pseudohipopion, en algunos de los casos como la primera manifestación.<sup>10</sup> Con baja frecuencia se puede observar flare y precipitados queráticos granulomatosos o no granulomatosos. Rara es la observación de la infiltración del iris o del ángulo.

El compromiso del SNC es evidenciado por los familiares por cambios del humor y del comportamiento del paciente. Los signos neurológicos comunes son convulsiones, hemiparesia 15-40% y ataxia.

El diagnóstico se realiza generalmente por estudio citológico del vitreo. Para la toma de muestra algunos autores sugieren el uso de punción aspiración con aguja fina en pacientes con agudeza visual de 20/40 o mejor. Cuando la agudeza visual es 20/80 o peor, la elección para la toma de muestra es vitrectomía diagnóstica por pars plana. Rara vez, una biopsia coriorretinal es necesaria para el diagnóstico. La muestra debe ser procesada o acondicionada en forma inmediata debido a la rápida desnaturalización

de las células neoplásicas. La celularidad suele ser escasa y habitualmente enmascarada por una reacción linfoidea secundaria. La determinación de clonalidad mediante IgH: la determinación de mutaciones genéticas es útil debido a que no suceden durante el proceso normal de diferenciación de células tipo B o T. Es una evidencia importante a favor del diagnóstico de LIOP. Recientemente se demostró, mediante IgH-PCR y su análisis genético a través del GenScan-Analisis, que el LIOP y el LSNC provenían de la misma célula precursora.<sup>11</sup> La determinación de citoquinas (IL6 e IL10) para el diagnóstico diferencial entre proceso inflamatorio y linfoma es controvertido.<sup>9,11</sup>

Entre los diagnósticos diferenciales se deben considerar aquellas entidades que cursan con un cuadro de coroiditis multifocal como la retinocoroideopatía de Birdshot, sarcoidosis, coroiditis multifocal y panuveítis, endoftalmitis endógena micótica y tuberculosis ocular. También debemos incluir aquellas patologías que se acompañan de un desprendimiento de retina exudativo como la escleritis posterior, oftalmía simpática, melanoma y metástasis. Y por último cabe mencionar los cuadros inflamatorios crónicos intraoculares que se presentan con turbidez vítrea, como por ejemplo la uveítis intermedia, ciertas formas de retinocoroideopatía de Birdshot en las cuales no podemos evidenciar las lesiones coroides y la iridociclitis de Fuchs, especialmente cuando ésta última se acompaña de marcada vitreítis y es bilateral.

En el LIOP sin LSNC el tratamiento de elección durante décadas ha sido la radioterapia. Se administran 40 Gy, en fracciones de 2 Gy, en ambos ojos. Algunos, asocian quimioterapia sistémica como tratamiento preventivo del LSNC sin éxito.<sup>12</sup> Otra opción, actualmente controvertida, es el tratamiento mediante inyecciones intravítreas con metotrexato. Esta modalidad ha sido efectiva llevando a la remisión completa por tiempo prolongado si bien no previene el compromiso del SNC.<sup>1,5,13-14</sup> En el LSNC se realiza radioterapia ocular y cerebral combinada con quimioterapia intratecal o sistémica.

En el paciente reportado la presunción diagnóstica surgió del resultado del examen oftalmológico, el antecedente de pérdida de peso y la rápida evolución hacia la pérdida completa de la visión, en un paciente que hacía referencia a un examen oftalmológico normal 6 meses previos al inicio de los síntomas. La presentación del pseudohipopion, su punción y análisis citológico inmediato estableció el diagnóstico de certeza de LIOP con una posterioridad de 8 meses desde al inicio de los síntomas.

La lesión en el disco óptico es una manifestación rara de LIOP. En una extensa revisión bibliográfica sólo se ha encontrado un reporte con la documentación fotográfica del mismo.<sup>4</sup> En algunos se cita al compromiso del nervio óptico como infrecuente y en ningún reporte como su única

manifestación.<sup>1,6,15</sup> El tiempo transcurrido entre el inicio de los síntomas hasta el fallecimiento del paciente es de 9 meses, un mes posterior a la afectación del SNC.

El LIOP-LSNC continúa siendo un gran desafío para el oftalmólogo contemporáneo, tanto diagnóstico como terapéutico. Es una entidad apremiante debido al reducido margen de tiempo desde el inicio de los síntomas hasta el deceso del paciente y a la ineficacia de los tratamientos disponibles.

La supervivencia media del LIOP/LSNC, según publicaciones recientes, se ha incrementado de 1 a 3 años con una variación no predecible entre los diferentes casos. Nuevos estudios esperan ser desarrollados con el objetivo de alcanzar un diagnóstico precoz y una alternativa terapéutica válida en el tratamiento de estos pacientes.<sup>12,15</sup>

Es importante considerar siempre esta entidad en todo paciente con un cuadro inflamatorio intraocular que no encuadra clínicamente en otra patología o que no responde satisfactoriamente a los tratamientos empleados.

#### Bibliografía

- Cassoux N; Merle Beral H; Leblond B. Ocular and central nervous system lymphoma, clinical features and diagnosis. *Ocular Immunol Inflammation*, 2000;8:243-50.
- Chan CC,Wallace DJ. Intraocular lymphoma, update on diagnosis and management. *Cancer control* 2004;11:285-95.
- Fahim DK, Bucher R, Johnson MV. The elusive nature of primary intraocular lymphoma. *J. Neuroophthalmol* 2005;25:33-6.
- Coupland SE, Heimann H; Bechrakis NE: Primary Intraocular Lymphoma. *Graefes Arch Clin Exp Ophthalmol* 2004;240:901-13.
- Fishburne BC; Wilson D; Rosenbaum J; Neuwelt E. Intravitreal methotrexate as an adjunctive treatment of intraocular lymphoma. *Arch Ophthalmol* 1997;115:1152-6.
- Hormigo A, DeAngelis LM. Primary ocular lymphoma-clinical features, diagnosis and treatment. *Clin Lymphoma* 2003;4:30-1.
- Merchant A, Foster CS. Primary intraocular lymphoma. *Int Ophthalmol Clin* 1997;37:101-15.
- Harbour W, Devron H. Intraocular Lymphoid Tumors. In: Yannuzzi L (ed). *Retina-Vitreous-Macula*. New York: Sanders, 1999:1204-15.
- Allen RA, Straatsma BR. Ocular involvement in leukemia and allied disorders. *Arch Ophthalmol* 1961;66:490-508.
- Lobo A, Lightman S, Larkin G, Clark BJ, Towler HM. Pseudo-hipopion as presenting feature in B-cell and T-cell intraocular lymphoma. *Clin Exp Ophthalmol* 2003;31:155-8.
- Coupland SE, Willerding G, Jahnke K., Stoltenberg-Dilinger G., Hummel M., Stein H. Demonstration of identical clonal derivation in a case of oculocerebral lymphoma. *Br J Ophthalmol* 2004;63:962-7.
- Mittra RA, Pulido JS, Hanson GA. Ocular Epstein-Barr virus associated to non-Hodgkin's lymphoma in a patient with AIDS: a clinicopathologic report. *Retina* 1999;19:45-50.
- Rothova A; Ooijman F, Kerkhoff F; Van der Lelij A. Uveitis Masquerade syndromes. *Ophthalmology* 2001;108:386-97.
- Smet M, Stark Vancs V, Kohler D, Solomon D, Chan C. Intravitreal chemotherapy for the treatment of recurrent ocular lymphoma. *Br J Ophthalmol* 1999;83:448-51.
- Coupland SE, Jahnke K., Becharakis NE, Schmittl A, forester MH, fisher L., Thiel E., Korfel A. Treatment of PIOL with Oral Trofosfamida, report of two cases and review of the literature. *Graefes Arch Clin Exp Ophthalmol* 2004; 242:771-6.



NOTICIAS

# IV Simposio Internacional de la Sociedad Alemana de Oftalmología “Degeneración Macular Relacionada con la Edad”

DR. HUGO D. NANO

Recientemente se realizó un simposio sobre “Degeneración Macular Relacionada con la Edad (DMRE)” organizado por la Sociedad Alemana de Oftalmología en Baden-Baden, Alemania, con la presencia de especialistas e investigadores de distintas partes del mundo que están trabajando en esta enfermedad. Durante tres días (6-8 Septiembre de 2007), se presentaron 70 trabajos y 8 conferencias magistrales. El simposio estuvo dividido en 9 sesiones, de las cuales sólo 3 se ocuparon del tratamiento, el resto a epidemiología, factores genéticos, y mecanismos involucrados en la patogenia y las causas de esta enfermedad para evaluar la posibilidad de tratamientos causales y no sintomáticos, como así también hacer una intensa propaganda contra el cigarrillo (<http://www.amd2007.org/>).

## Sesión 1: Epidemiología, factores de riesgo y genética.

El Dr. Alan C. Bird (Inglaterra), señaló que hay una amplia evidencia en la influencia genética en relación al riesgo de la DMRE y su genotipo. En los dos últimos años se han identificado genes con cierto riesgo de esta enfermedad, pero que no tienen relación con el fenotipo. Aún no han sido descubiertos los genes relacionados con la enfermedad pero sí de algunos correlacionados, por lo tanto sería importante para el tratamiento temprano el conocimiento de los genes causales. Por su parte Hugh H. Taylor (Australia) mencionó que en su país, como se asume que ocurre en todos los países desarrollados, el 48% de la ceguera y el 10% de la disminución de la visión, se deben a la DMRE. Consideró que en los próximos 20 años, en Australia, el costo de la DMRE será 59 billones de dólares, lo que evidencia que será un problema de salud pública. Puntualizó que será necesario estudiar y desarrollar nuevos tratamientos. (En los países subdesarrollados o en desarrollo, no se le ha dado la importancia necesaria ya que el problema de la ceguera todavía sigue siendo como la señalamos en numerosos trabajos, la catarata).\*

## Sesiones 2-3. Conceptos patogénicos y el rol de la membrana de Bruch.

Dean Bok (EE.UU.), señaló que los nuevos conceptos del estudio de la DMRE están basados en la genética y en biología molecular. Esto surgió a partir de 1989 cuando se estudio la primera alteración genética en retinosis pigmentaria. Muchos alelos de los genes han sido implicados en DMRE.

\*Comentario del autor: Ronald Klein y col. (EE.UU.), presentaron la epidemiología de los drusen reticulares o pseudos-drusen reticulares, obtenidos del estudio Beaver Dam. El resultado del examen de 4.900 personas mostró el alto riesgo de esta afección con la disminución de visión por la DMRE. Como resultado de estudio MARS (Muenster Aging and Retina Study), Astrid Meister y col. (Alemania), señalaron que no había relación entre la DMRE y los factores cardiovasculares, pero sí en el fibrinógeno del suero, luteína y zexantina. Andrew Webster (Inglaterra), expuso que el riesgo de la herencia varía con los cambios de los alelos de los cromosomas 1q (CFH) y 10q26 (LOC 387715/HTRA1). Hendrik P.N. Scholl y col., Alemania, mencionaron el valor del factor de complemento H (CFH), gen localizado en el cromosoma 1q31 y en el gen LOC 387715 y estudió cambios en las imágenes autofluorescentes y concluyó que todavía la manipulación genética no promete curación. Carel B. Hoyng y col., Holanda, mostraron que la mutación del gen CFH que codifica para la proteína del factor de complemento H, tiene un rol fundamental en la manifestación temprana de la DMRE. Werner Hense y col. (Alemania), comentaron que del resultado del estudio MARS surge que el gen Y402H está asociado frecuentemente con la presencia de la DMRE, en cambio el A69S está relacionado con progresión de la DMRE pero todavía el mayor factor determinante demostrado, es el cigarrillo. Se están estudiando cambios moleculares en pacientes con diferentes estadios de la enfermedad (Victor Chong y col., Inglaterra). Emily Fletcher y col. (Inglaterra), señalaron que el gen H (CFH) es aceptado que aumenta el riesgo de AMD, pero también mostró que hay una asociación para el riesgo de la AMD con el aumento de las citoquinas como sucede en las enfermedades cardiovasculares. Dicen haber desarrollado un sistema de bajo costo para estudiar las citoquinas.



El estudio de las células cultivadas del epitelio pigmentario mostró como éstas pueden, al ser irradiadas por luz azul, provocar derivados tóxicos A2E. Se ha logrado también reducir el retinoide por medio de modificaciones nutricionales. Peter F. Zipfel y col. (Alemania), demostraron que cambios en los aminoácidos tirosina e histidina afectan el CFH indicando el rol del complemento y la inflamación en la patología de la DMRE.

Philip J. Luthert y col. (Inglaterra), estudiaron durante el envejecimiento en ratas el rol del complemento en el gen CFH resultando en el fenotipo de la DMRE y concluyeron que el gen CFH es necesario para mantener la retina sana. Peter Charbel Issa y col. (Alemania), hablaron sobre las alteraciones de las proteínas en la cascada de complemento en la DMRE, mostrando una alteración sistémica envuelta en la activación crónica de la cascada de complemento. Las células del epitelio pigmentario son una causa importante de la producción de vitromectina por acción del complemento durante el desarrollo de la AMD, provocando la producción de drusen y la génesis de depósitos laminares basales (Gregory S. Hageman, EEUU). Daniel Pauleikhoff y col, concluyeron que predominantemente la vitromectina se encuentra en la membrana basal laminar y activa la producción de VEGF (factor de crecimiento endotelial vascular) y la neovascularización. Jürgen Kopitz (Alemania), demostró que el estrés producido por la hipoxia del epitelio pigmentario y otros factores como la disfunción lisosomal, pueden producir un aumento del VEGF.

Bettine Polak y col. (Holanda) evaluaron el rol del vítreo y de la bursa macular en DMRE sugiriendo que los cambios fisiológicos del vítreo pueden contribuir a la patogénesis de la AMD atrófica.

Robyn Guymer (Australia), señaló que el engrosamiento de la membrana de Bruch (MB) y acumulación de elementos que disminuyen la facilidad de la transferencia de fluidos, vitamina A y oxígeno afectarían los fotorreceptores favoreciendo la neovascularización en la DMRE. Remarcó que aunque no es posible la visualización directa de la membrana de Bruch, se pueden observar cambios de coloración de un ojo a otro como causa de las alteraciones de la MB. Martín Rudolf y col. (EEUU), mostraron que el colesterol esterificado era exclusivamente encontrado en la MB. Su concentración es significativamente más alta en la parte central de la mácula y declina hacia la periferia; estos cambios topográficos constituyen una relación directa con la DMRE. El transporte macromolecular a través de la MB muestra un rápido deterioro con la edad, por lo tanto se debería considerar algún proceso terapéutico que mejore dicho transporte (Ali A. Hussain, Inglaterra).

---

#### **Sesión 4. Imagen del epitelio pigmentario y de la atrofia geográfica**

Boulton ME (EEUU), se refirió a la atrofia geográfica, que si bien se sabe que se inicia por una lesión del epitelio pigmentario (EP), el rol de los depósitos de lipofuscina tienen gran importancia. Es posible estudiarla por el aumento de la autofluorescencia pues esta indica el exceso de lipofuscina. Muchas líneas de investigación demuestran que la lipofuscina derivada del retinoide lleva implícita un proceso de foto-oxidación con daño del EP, que va acompañada de un proceso de DMRE (Sparrow JR, EEUU). Krohne TU y col. (Alemania), mostraron que las modificaciones del segmento externo de los fotorreceptores, inhibe la modificación de lipofuscinogenesis y este mecanismo observable por la autofluorescencia se muestra en los primeros estadios de la DMRE.

Schimitz-Valckenberg S y Telen T (Alemania-Inglaterra) y Kellner U y col. (Alemania), desarrollaron un algoritmo automatizado para la evaluación de la autofluorescencia. Compararon la imagen cercana al infrarrojo autofluorescente y la autofluorescencia del fondo para evaluar la evolución de la autofluorescencia y distinguir distintos subtipos de DMRE y poder monitorear la efectividad de los tratamientos, como el OMEGA 3 y los antioxidantes (Holz FG).

---

#### **Sesión 5. Pigmento macular.**

Berendschot TJ (Holanda) y Trieschmann M (Alemania), basados en los trabajos de Seddon JM (1994) sobre la acción protectora de la luteína, carotenoides y zeaxantina, estudiaron la autofluorescencia para mostrar el pigmento macular y su distribución. Se mostró también que la suplemen-

tación de luteína y zeaxantina producen cambios en la cantidad del pigmento macular indicando por lo tanto, factores genéticos (van Kuijk E, EEUU). Estos pigmentos protegen contra la DMRE, por lo tanto la suplementación tiene un efecto beneficioso (Beatty S, Irlanda). En un estudio de DMRE asociada a género, ojos marrones, fumadores, obesidad, historia familiar y no uso de lentes para sol, Brinkmann CK y col. (Suiza), encontraron por autofluorescencia que había un nivel bajo de pigmento macular en aquellos individuos que no tomaban luteína y zeaxantina y más aún en los individuos que tomaban muy poco PUFA (ácido grasos poliinsaturados). Otros autores no encontraron correlación en pigmento macular y degeneración macular unilateral (Dietzel M).

---

### Sesión 6. Proliferación y diagnóstico en DMRE.

Lang GE (Alemania), expuso una actualización sobre el suplemento de vitamina A en la DMRE. La mácula tiene un activo mecanismo de liberación de radicales libres. Los carotenos, luteína y zeaxantina, son los filtros naturales contra el daño de la luz azul y además, potentes antioxidantes. Su concentración es 1000 veces mayor que en el plasma. El tratamiento con estas sustancias aumentan el pigmento macular en un 40% y mejoran la visión y la sensibilidad de contraste.

Si bien en algunos casos la cirugía de la catarata tiene efecto negativo sobre la mácula, algunos bien conocido como el Síndrome de Irvine-Gass y el empeoramiento en el edema macular diabético, se pensó que el aumento de la acción de la luz azul como resultado de la extracción del cristalino opaco, podría aumentar el riesgo de daño macular. Los estudios de la AREDS (Age-related Eye Disease Study) no encontraron asociación entre la cirugía de la catarata y la DMRE (Helbig H, Alemania). La capsulotomía con YAG podría verse acompañada por un aumento del espesor macular (Evangelou N. y col., Grecia).

Shimizu K (Japón), realizó una brillante presentación con retinofluoresceinografías totales de fondo de ojos. Demostró que ocurre con la mácula que se ve afectada en la miopía alta, en las estrías angioideas, que solo se vascularizan cuando las lesiones pasan por la mácula, en la histoplasmosis ocular, en la enfermedad de Harada y por supuesto en la DMRE. Este fenómeno de neovascularización en localización macular puede ser explicado por dos factores: 1) el efecto del epitelio pigmentario y la membrana de Bruch y 2) un aumento de la circulación coroidea en el espacio submacular (*locus minoris resistentia* de la macula). En contraste, algunas lesiones de la retina periférica como ocurre con la no perfusión en la retinopatía diabética, la mácula se ve afectada por vasodilatación. Concluyó diciendo que se debe poner atención en lo que pasa en la periferia de la retina para entender mejor la patología de la mácula.

---

### Sesiones 7-9. Tratamiento de la neovascularización coroidea

La angiografía sigue siendo fundamental para el estudio de la DMRE y combinada con el OCT sirve para evaluar la evolución y el tratamiento (Wolf S, Suiza).

Con respecto al pegabtamib (Maculen), se mencionó que disminuye solo el VEGFA (vascular endotelial grow factor A) mejorando el aspecto anatómico y funcional de la mácula (Grisanti S, Alemania). En una serie numerosa de casos se observó estabilización de la neovascularización coroidea en un seguimiento de 6 meses (Heimann H, Inglaterra). La combinación de pegabtamib y acetato de anecortabe, no mostró tener efectos beneficiosos en la DMRE en una serie de pocos casos (Haas A, Austria).

Hermes BE (Alemania), demostró que por medio de la autofluorescencia pueden observarse distintos grados de daño en el metabolismo del epitelio pigmentario, y que el aumento de la autofluorescencia indicaría un efecto desfavorable del tratamiento con ranibizumab (Lucentis).

Schraermeyer U y col. (Alemania) estudiaron la penetración de bevacizumab (Avastin) a través de la retina en monos y observaron la presencia de la droga 14 días después de la inyección intravítrea por inmunohistoquímica a nivel ultraestructural en capas de la retina, en especial cerca de los vasos, y en la coriocapilar sin modificación de la fenestración endotelial.

Con respecto a los efectos adversos del bevacizumab, Ziemssen F y col., mencionaron que te-

niendo en cuenta el rol fisiológico general, hemodinámico, hematopoyético, del sistema inmune y endocrinológico del VEGF, si bien en dosis muy bajas los efectos pueden ser menores, no deben ser desestimados. Las complicaciones informadas incluyen ataque cardíaco (0,1 al 0,4%) hemorragia cerebral (0,3 al 0,8%), aumento de la presión arterial (0,21 al 0,6%) y muerte (0,3 al 0,4%). Con el aumento de la presión arterial los riesgos de la hemorragia cerebral aumentan y aconsejaron que antes de realizar la inyección, se controle la presión arterial del paciente que por motivos emocionales puede verse modificada.

Richard Spaide (USA) presentó una conferencia sobre indicaciones, manejo y aspectos clínicos prácticos de pegaptamib, bevacizumab, y ranibizumab. El primero utilizado fue pegaptamib que demostró un efecto modesto en el curso de la DMRE. Actualmente la mayoría de los pacientes están siendo tratados con bevacizumab, y ranibizumab. Ambas drogas han mostrado ser muy seguras y se han desarrollado estrategias para reducir el número de inyecciones. Debido al alto costo del ranibizumab se ha preferido usar el bevacizumab.

En tres trabajos se habló del desprendimiento y ruptura del epitelio pigmentario luego de inyecciones intravítreas de bevacizumab. En una serie de 2.035 inyecciones intravítreas en 906 pacientes, se encontraron rupturas del epitelio pigmentario en 22 ojos (2,4%). El mecanismo parece ser el desprendimiento posterior del epitelio pigmentario por aumento del fluido. Afortunadamente las rupturas no afectaron el buen resultado del tratamiento produciéndose alejadas de la mácula (Meyer CH y col., Alemania).

Albrecht Lommatzsch A y col. (Alemania) demostraron en un estudio de 55 pacientes tratados en forma combinada con terapia fotodinámica (PDT) e inyecciones intravítreas de bevacizumab o ranibizumab, que obtenían un mejor resultado, encontrando como complicaciones desprendimiento del epitelio pigmentario y con bevacizumab mayor frecuencia de ruptura del epitelio pigmentario. Hamelmann V y col. en base a los resultados de un estudio con 62 ojos, mostrarón que el bevacizumab tiene un efecto beneficioso en el desprendimiento del epitelio pigmentario secundario a la DMRE, habiendo encontrado un solo caso de ruptura del epitelio pigmentario.

Soubrane G (Francia) se refirió al futuro de VEGFTrap para inhibir a los receptores VEGF-R1 y VEGF-R2 y también al VEGF. El estudio en fase II de inyecciones intravítreas VEGFTrap (anti-VEGF unido a proteína) reveló disminución del espesor retinal (Prunte C, Austria).

Se mencionaron otros tratamientos y estrategias combinadas incluyendo el anticalinas, derivado de lipocalinas humano que actúa especialmente en el sistema inmune inhibiendo la neovascularización (Gille H). El tratamiento combinado de 800 mg de dexametasona, 1,5 mg de bevacizumab y terapéutica fotodinámica reducirían el número de aplicaciones y los costos (Augustin AJ y col., Eter N). Gora F y col., mostraron en una serie de 21 pacientes, la sinergia terapéutica obtenida con inyección de bevacizumab y terapia fotodinámica a las 72 hs. Hatz K y col., en un estudio de 95 pacientes tratados con PDT combinado con 4 mg de triancinolona, 2 horas posterior a la PDT, observaron cierta mejoría en el espesor de la retina, aunque se registraron efectos adversos (glaucoma que requirieron tratamiento médico; uveítis estéril, catarata requiriendo cirugía, hemorragias maculares y ruptura del epitelio pigmentario).

Se presentaron distintos procedimientos quirúrgicos para pacientes sin respuesta al tratamiento médico incluyendo translocación macular (Haverbeke G); trasplante de células del epitelio pigmentario en el espacio subretinal de conejos (Thumann G); y el trasplante celular junto con posible reemplazo de la membrana de Bruch con sustratos biocompatibles (Stanzel BV).

---

# Instrucciones para los autores

La publicación *Oftalmología Clínica y Experimental* acepta trabajos originales de investigación clínica, procedimientos quirúrgicos e investigación básica; informes de series de casos, reportes de casos, comunicaciones breves, cartas de lectores, trabajos de revisiones sistemáticas y casos en formato de ateneo. Los trabajos originales pueden ser enviados en español o en inglés.

El Comité Editorial de la revista adhiere a los principios establecidos por el Internacional Committee of Medical Journal Editors, se ajusta a

los principios de la Declaración de Helsinki y a los principios de cuidado de animales para experimentación de la Association for Research in Vision and Ophthalmology.

Los manuscritos y las imágenes deben ser enviados por correo electrónico a la siguiente dirección:

secretaria@oftalmologos.org.ar.

Cada manuscrito debe ser acompañado por una carta indicando la originalidad del trabajo enviado, con la conformidad de todos los autores para que el trabajo sea publicado y puesto en el sitio web. En casos de más de 5 (cinco) autores para trabajos origina-

les y 3 (tres) autores para los demás tipos de trabajos se debe justificar por escrito la participación de los autores y que tarea realizó cada uno.

Los trabajos que incluyan sujetos experimentales deben mencionar haber leído y estar de acuerdo con los principios establecidos en las declaraciones para el uso de individuos y animales en proyectos experimentales.

Los trabajos con intervención en pacientes o con información epidemiológica de individuos deben tener una carta de aprobación por el Comité de Ética de la institución donde se realizó el trabajo.

## Instrucciones generales

Todos los trabajos deben ser escritos con el programa Word (Microsoft Office) en páginas tipo carta 21,6 x 26,9 cm dejando 2,5 cm de espacio en los cuatro márgenes y utilizando el tipo de letra Times New Roman, tamaño de cuerpo 12, en formato "normal" (sin negrita ni cursiva) y con renglones a doble espacio. Cada página debe ser numerada consecutivamente desde la primera hasta la última con un título abreviado del trabajo y números correlativos automáticos. Aunque las extensiones de los trabajos originales tienen un límite variable en general no deben superar las 6.000 palabras.

## El formato básico incluye:

a) Página inicial: título en español y en inglés, autores y filiación académica, dirección y email del autor responsable; palabras claves en español y en inglés. Se debe incluir toda institución o industria que haya financiado el trabajo en parte o en su totalidad.

b) Resumen en español que no ocupe más de una página o 250 palabras y deberá ser *estructurado*, es decir que tiene que incluir los subtítulos: Propósito/Objetivo, Métodos, Resultados, Conclusiones.

c) Abstract (inglés) de la misma extensión al resumen y *estructurado* también según estos ítem: *Purpose, Methods, Results* y *Conclusions*.

No se aceptarán traducciones automáticas con procesadores de texto.

d) Cuerpo del trabajo dividido en: **Introducción, Material y métodos\*, Resultados y Discusión.**

Los trabajos de poblaciones y estudios comparativos deben seguir los lineamientos de los ensayos clínicos (ver Consort E-Checklist and E-Flowchart. Acceso: <http://www.consort-statement.org/> [última consulta: 19 de marzo de 2007]). Aquellos manuscritos con análisis estadísticos deben mencionar los procedimientos utilizados y en la carta de presentación aclarar quién realizó el análisis estadístico.

Las abreviaturas deben ser aquellas de uso frecuente y utilizando las siglas generalmente mencionadas en publicaciones de la especialidad. Se desaconseja la creación de nuevas abreviaturas de uso común. La primera vez que aparece la abreviatura debe estar precedida por la/s palabra/s originales. Las unidades de medida deben adecuarse al sistema internacional de unidades métricas (SI). Para las aclaraciones se debe utilizar el siguiente orden de signos: \*, †, ‡, §, ||, ¶, \*\*, ††, ‡‡

e) Bibliografía de acuerdo con formato de las publicaciones médicas. Numeradas en forma consecutiva según orden de mención en el texto.

Ejemplos:

### • Artículo en revista:

Halpern SD, Ubel PA, Caplan AL. Solid-organ transplantation in HIV-infected patients. *N Engl J Med* 2002; 347:284-7.



**INSTRUCCIONES****• Libro:**

Murray PR, Rosenthal KS, Kobayashi GS, Pfaller MA. *Medical microbiology*. 4th ed. St. Louis: Mosby, 2002.

**• Texto electrónico en CD:**

Anderson SC, Poulsen KB. Anderson's electronic atlas of hematology [CD-ROM]. Philadelphia: Lippincott Williams & Wilkins; 2002.

**• Sitios web en internet:**

Cancer-Pain.org [sitio en internet]. New York: Association of Cancer Online Resources, Inc.; c2000-01 [actualizado 2002 May 16; citado 2002 Jul 9]. Se obtiene de: <http://www.cancer-pain.org/>.

\*Esta lista es solo una mención de las más comunes.

f) Tabla/s escritas en Word con espacios entre columnas realizados con el tabulador. Cada tabla debe tener un título breve. No copiar tablas de Excel o Power Point. Cada tabla debe ser numeradas en forma consecutiva según mención en el texto. Incluir las tablas al final del manuscrito no entre los párrafos del texto.

g) Leyendas de las ilustraciones (figuras y gráficos). Numeradas en forma consecutiva según mención en el texto.

**Ilustraciones**

*Figuras.* Deben ser en blanco y negro (escala de grises de alto contraste). La resolución de captura inicial de las imágenes no debe ser menor de 300 dpi y el tamaño mínimo es 10 cm de ancho. Deben ser enviadas en formato TIFF o JPEG sin comprimir. En caso de haber sido retocadas con Photoshop debe ser aclarado en qué consistió la modificación en la carta que acompaña al envío del manuscrito. Las figuras en color tienen un costo adicional a cargo del autor/es. Las figuras combinadas deben realizarse en Photoshop. Las letras o textos dentro de las figuras tienen que tener un tamaño tal que al reducir la imagen a 10 cm de ancho las letras no sean más chicas que 3 mm de alto. Usar letras de trazos llenos. **No usar figuras extraídas de presentaciones en Power Point.** Ninguna figura debe contener información del paciente ni poder reconocerse el paciente a través de la imagen excepto que éste dé su consentimiento por escrito para hacerlo. Todas las imágenes deben ser originales y no pueden ser obtenidas de ningún medio digital que no sea del

propio autor. En caso de imágenes cedidas por otro autor esto debe estar claramente mencionado entre paréntesis en la leyenda de la figura.

*Gráficos.*

Los gráficos deben ser realizados en programas destinados a ese fin y guardados en forma TIFF o JPEG con resolución inicial de 1200 dpi. No se deben enviar gráficos realizados con Excel o Power Point. Los gráficos serán impresos en blanco y negro aconsejándose el uso de tramas claramente definidas para distintas superficies.

**Instrucciones particulares para los distintos formatos**

*Trabajos originales.* Pueden ser de investigación clínica aplicada, técnicas quirúrgicas, procedimientos diagnósticos y de investigación oftalmológica experimental básica. Se seguirán los lineamientos mencionados previamente en términos generales.

*Comunicaciones breves.* Serán hallazgos diagnósticos, observaciones epidemiológicas, resultados terapéuticos o efectos adversos, maniobras quirúrgicas y otros eventos que por su importancia en el manejo diario de la práctica oftalmológica requieren de una comunicación rápida hacia los médicos oftalmólogos.

*Series y casos.* Se estructurarán en: Introducción, Informe de Caso, Comentarios. El resumen consistirá de una breve descripción no estructurada que incluya el porqué de la presentación, la información más destacada de lo observado y una conclusión. El texto tendrá una extensión máxima de 1000 palabras incluyendo no más de 5 a 7 referencias bibliográficas y hasta 4 fotografías representativas.

*Cartas de lectores.* Serán dirigidas al editor y su texto no podrá exceder las 500 palabras. Pueden tratar sobre dichos y publicaciones en la misma revista o comentarios sobre otras publicaciones o comunicaciones en eventos científicos médicos.

*Revisiones sistemáticas.* Deben actualizar un tema de interés renovado y debe realizarse basadas en una precisa revisión, lectura y análisis de la bibliografía. Debe incluir un índice de los subtemas desarrollados, las bases de datos bibliográficas utilizadas (tradicionales y no tradicionales) y una descripción de cómo se realizó la búsqueda y criterios de selección de las publicaciones.

*Casos en formato de ateneo.* Los manuscritos deben incluir: 1) página inicial (igual que en los

demás trabajos), 2) presentación del caso con la información necesaria para realizar un diagnóstico presuntivo, 3) discusión incluyendo diagnósticos diferenciales y procedimientos que pueden colaborar en la realización del diagnóstico, 4) resultados de los procedimientos diagnósticos, 5) diagnóstico, 6) seguimiento, 7) comentarios y 8) bibliografía. En lugar de resumen al final del manuscrito se realizará una síntesis sumaria del caso presentado.

*Imágenes en oftalmología.* Se recibirán una o dos figuras que ilustren en forma excepcionalmente clara una enfermedad, evolución o resolución quirúrgica. Las imágenes seguirán las normas requeridas para ilustraciones. El texto —excluyendo el título, autores y bibliografía— no deberá exceder las 250 palabras. Se podrán incluir no más de 3 referencias bibliográficas.

#### **Información suplementaria:**

International Committee of Medical Journal

Editors. Uniform requirements for manuscripts submitted to biomedical journals: Writing and editing for biomedical publication. Se obtiene de <http://www.icmje.org>. [actualizado febrero 2006, último acceso 19 de marzo de 2007].

**Nota:** El objetivo del Comité Editorial es alcanzar un nivel de excelencia en los trabajos aceptados para su publicación con el fin acceder a bases de datos de información médica internacionales. Tanto el Comité Editorial como las autoridades del Consejo Argentino de Oftalmología son conscientes de las dificultades que tiene un oftalmólogo de atención primaria para la realización de trabajos, es por eso que a través de la secretaría de la revista se apoyará con los medios técnicos adecuados a aquellos autores que los soliciten.

Si necesita más información comuníquese con el teléfono (011) 4325-5553 o envíe un mail a: [revistacientifica@oftalmologos.org.ar](mailto:revistacientifica@oftalmologos.org.ar)

### **Lista de cotejo**

Antes de enviar el manuscrito sugerimos cotejar y marcar que cada uno de las siguientes pautas se hayan verificado, incluir esta lista de cotejo en página aparte al final de la carta de solicitud de publicación)

- Manuscrito con el texto completo en archivo electrónico (Word de Microsoft Office, letra Times new roman, tamaño 12, espaciado doble, indentado el principio del párrafo, alineado sólo a la izquierda).
- Texto organizado con cada una de las siguientes secciones comenzando en página aparte (ctrl+enter): 1) página de título, 2) resumen, 3) abstract, 4) texto (introducción, métodos, resultados y discusión, 5) bibliografía, 6) tablas, 7) leyendas de figuras (incluyendo gráficos).
- Bibliografía citada en forma consecutiva de acuerdo con el orden de mención en el texto.
- Tablas cada una con título y numeradas en forma consecutiva de acuerdo al orden de mención en el texto.
- Figuras cada una con su leyenda en forma consecutiva de acuerdo al orden de mención en el texto.
- Título de no más de 120 caracteres y sin abreviaturas, en español y en inglés.
- Nombre y apellido completo de todos los autores y filiación académica de cada uno.
- Nombre completo, institución, dirección de correo, teléfono y email del autor a quien debe ser dirigida la correspondencia.
- Resúmenes en español y en inglés de no más de 250 palabras, estructurados de acuerdo con las instrucciones para los autores.
- Cada figura (fotos, dibujos, gráficos y diagramas) están en el formato y tamaño solicitado y se envían cada uno en archivos independientes.
- Cada archivo electrónico por separado y nombrado con el nombre del primer autor, título breve, texto/carta (de presentación)/fig#. Ejemplo: `raggio.mixomaconjuntiva.fig1.xxx` (extensión automática del archivo, ya sea .doc, .tiff, etc).