

Publicación científica del Consejo Argentino de Oftalmología • ISSN 1851-2658 • Volumen 7 • Número 3 • Septiembre 2014


OFTALMOLOGÍA





Clínica y Experimental

v7.3

BAJA VISIÓN

Atención profesional y tecnología avanzada
destinadas a quienes más lo necesitan



-  *Filtros oftálmicos*
-  *Prismas*
-  *Lupas electrónicas*
-  *Sistemas telescópicos
y microscópicos*

 **Foucault**
Laboratorio Optico **Acerbi**

Nuestra recomendación es la visita
periódica al médico oftalmólogo

AYACUCHO 228 | (C1025AAF) | CIUDAD DE BUENOS AIRES
TELÉFONOS: 4950-0000 | 4953-2220 | 4953-4810
www.foucaultacerbi.com.ar



Visite nuestra web con
su smartphone

- Factores pronósticos clínicos, histológicos y moleculares en el melanoma uveal**
Clinical, histologic and molecular prognostic factors in uveal melanoma
Fatores prognósticos clínicos, patológicos e moleculares em melanoma da úvea
Marcelo Zas, Lucas Adamo, Pablo Chiaradía **77**
-
- Influencia de la apnea obstructiva del sueño para el control del glaucoma y resultados de estudio retrospectivo**
Influence of obstructive sleep apnea on the control of glaucoma and results of a retrospective study
Influencia da apneia obstrutiva do sono para o controle do glaucoma e resultados de estudo retrospectivo
María Angélica Moussalli, Stella Maris Valiensi, Jesica Bekerman, Carolina Cuello **85**
-
- Nd:YAG laser in the treatment of recurrent interface epithelial ingrowth after laser in situ keratomileusis**
Uso del láser Nd:YAG para el tratamiento del crecimiento epitelial recurrente en la interfase luego de la queratomileusis in situ con láser
Uso do laser Nd: YAG para o tratamento do crescimento epitelial recorrente na interfase logo da ceratomileusis in situ com laser
Martín J. Arroyo, Christopher J. Rapuano y Jagadesh C. Reddy **93**
-
- Compromiso orbitario a partir de melanoma maligno nasosinusal**
Orbital involvement in sinonasal malignant melanoma
Compromisso orbitário a partir de melanoma maligno da mucosa nasossinusal
Gisele Narváez, J. Ignacio Alonso **101**
-
- Implante de ICL para corregir altas ametropías en pacientes con queratocono**
ICL implantation to correct high ametropia in patients with keratoconus
Implante de ICL para corrigir altas ametropias em pacientes com ceratocone
Daniel Badoza, María José Cosentino, Melisa Moreno **107**
-

OFTALMOLOGÍA

Clínica y Experimental

La publicación *Oftalmología Clínica y Experimental* tiene una frecuencia trimestral (cuatro números por año). El objetivo es brindar acceso a material científico en español, en portugués y en inglés. Contiene trabajos originales de investigación clínico-quirúrgica y básica, comunicaciones breves, informe de casos y series, revisiones sistemáticas, apuntes en medicina basada en la evidencia, bioestadística y prevención de la ceguera, comentarios de resúmenes destacados para la práctica oftalmológica presentados en congresos y reuniones de la especialidad y referencias a publicaciones de otras revistas. Se estimula el envío de correspondencia para la sección de cartas de lectores abierta a todos los profesionales que deseen expresar sus comentarios sobre los trabajos publicados y observaciones preliminares importantes para la práctica oftalmológica. Los trabajos recibidos son evaluados por profesionales con conocimiento del tema tratado de acuerdo con normas internacionales. La revista contará con un sistema de autoevaluación para contabilizar créditos de educación permanente. Los artículos podrán ser localizados e identificados a través de los buscadores usuales de la web abierta y bases de datos regionales. El Comité Editorial de la revista adhiere a los principios establecidos por el International Committee of Medical Journal Editors y se ajusta a los principios de la Declaración de Helsinki y a los principios de cuidados de animales para experimentación de la Association for Research in Vision and Ophthalmology (ARVO).

Editor en jefe

Javier Casiraghi

Editores en jefe asociados

Alejandra Carrasco Ariel Schlaen

Editores por sociedades

SARYV

Mariano Irós

AIVO

Nora Rotstein

ASAG

Jorge Federico Lynch

CAE

Fernando Prieto Díaz

SAPO

Carlos Mir

Consejo editorial

Emiliano Becerra
David Pelayes

Alejandro Berra
Ruth Rosenstein
Julio Urrets Zavalía

Cristóbal Couto
Felisa Shokida
Ricardo Wainsztein

Leonardo D'Alessandro
Rodrigo M. Torres
Daniel Weil

Juan E. Gallo
Pablo Larrea

Consejo asesor

J. Fernando Arévalo
Arabia Saudita

Myriam Berman
Argentina

Pablo Chiaradía
Argentina

Alberto Ciancia
Argentina

Ricardo Dodds
Argentina

Fernando Gómez Goyeneche
Colombia

Van C. Lansingh
Estados Unidos

Roque Maffrand
Argentina

Enrique S. Malbran
Argentina

Arturo Maldonado Bas
Argentina

Paulo Augusto de Arruda Mello
Brasil

Cristina Muccioli
Brasil

Hugo Dionisio Nano
Argentina

Alberto Naveyra
Argentina

Javier Odoriz Polo
Argentina

Roberto Sampaolesi
Argentina

Alejo Vercesi
Argentina

Marlene Vogel G.
Chile

Jaime Yankelevich
Argentina

Equipo editorial

Raúl Escandar

Jorge Martins

Myriam Tencha

Inés Ramírez Bosco

Sebastián Centurión

Domicilio editorial: Las instrucciones para los autores se encuentran al final de la publicación. Correspondencia al editor, secretaria@oftalmologos.org.ar. Consejo Argentino de Oftalmología, Tte. Gral. J. D. Perón 1479, PB, 1037AAO, Buenos Aires, Argentina - Teléfono: (54-11) 4374-5400 líneas rotativas



Consejo Argentino de Oftalmología • Comité ejecutivo 2014-2015

Presidente:
Dr. Pablo Daponte
Vicepresidente:
Dr. Ernesto Ferrer
Secretario:
Dr. Gustavo Bodino

Secretario adjunto:
Dr. Guillermo Magnano
Tesorero:
Dr. Javier Casiraghi
Protesorero:
Dr. Ricardo Brunzini

Director ejecutivo:
Dr. Roberto Ebner
Director de docencia e investigación:
Dr. Julio Manzitti

Propiedad intelectual: Ninguna parte de esta revista podrá ser reproducida por ningún medio, incluso electrónico, ni traducida a otros idiomas sin autorización escrita de sus editores. Los editores y miembros del comité asesor no tienen interés comercial, ni patrocinan o acreditan ninguno de los productos comerciales o procedimientos de diagnóstico o tratamiento mencionados en los artículos publicados.

Factores pronósticos clínicos, histológicos y moleculares en el melanoma uveal

Marcelo Zas, Lucas Adamo, Pablo Chiaradía

División Oftalmología, Hospital de Clínicas José de San Martín, Universidad de Buenos Aires.

Resumen

Objetivo: Se describen las características diagnósticas y pronósticas del melanoma uveal primario de adultos.

Material y método: Una revisión de la literatura publicada que reporta información sobre el diagnóstico del melanoma uveal en adultos. Los resultados incluyen las características clínicas e histológicas, la ubicación, la clasificación y las pruebas realizadas.

Conclusión: El melanoma uveal es el tumor intraocular maligno primario más frecuente en adultos que tiene una incidencia de 4.3 por millón de personas por año, según estadísticas de Europa y Estados Unidos, y sus factores clínicos así como su clasificación deben conocerse para un correcto diagnóstico.

Palabras clave: melanoma uveal, clasificación, diagnóstico.

Clinical, histologic and molecular prognostic factors in uveal melanoma

Abstract

Objective: Features and characteristics of prognostic diagnosis of primary uveal melanoma in adults are described.

Material and methods: A review of published, peer-reviewed literature reporting on diagnosis of uveal melanoma in adults. Outcome measures included clinical and histological features, location, classification and tests performed.

Conclusions: Uveal melanoma is the most common primary intraocular malignant tumor in adults with an incidence of 4.3 per million people per year, according to statistics from Europe and the United States and its classification and clinical characteristics for correct diagnosis should be known.

Keywords: uveal melanoma, classification, diagnosis.

Fatores prognósticos clínicos, patológicos e moleculares em melanoma da úvea

Objetivo: Descrever as características diagnósticas e prognósticas do melanoma uveal primário em adultos.

Material e método: Uma revisão da literatura publicada que apresenta informação sobre o diagnóstico do melanoma uveal em adultos. Os resultados incluem as características clínicas e histológicas, a localização, a classificação e as provas realizadas.

Conclusão: O melanoma uveal é o tumor maligno intraocular primário mais frequente em adultos. Ele tem uma incidência de 4.3 por milhão de pessoas por ano, segundo estatísticas da Europa e dos Estados Unidos, e tanto seus fatores clínicos quanto sua classificação devem se conhecer para um correto diagnóstico.

Palavras chave: melanoma uveal, classificação, diagnóstico.

Recibido: 12 de agosto de 2014.
Aceptado: 23 de agosto de 2014.

Correspondencia a:
Prof. Dr. Marcelo Zas
Hospital de Clínicas José de San Martín
Av. Córdoba 2351
Buenos Aires
Teléfono 5950-8000

Oftalmol Clin Exp
(ISSN 1851-2658)
2014; 7(3): 77-84

El melanoma uveal es el tumor intraocular maligno primario más frecuente en adultos que tiene una incidencia de 4.3 por millón de personas por año, según estadísticas de Europa y Estados Unidos¹.

Se presenta habitualmente como una masa subretinal sobreelevada y pigmentada (95% melanoma melanótico), pero también puede ser amelanótico (5% de los casos). Se localiza más frecuentemente en la coroides (90%), luego en el iris (7%) o en el cuerpo ciliar (2%). Puede ser asintomático o generar síntomas variados como disminución de la agudeza visual, metamorfopsias, miodesopsias entre los más frecuentes o también debutar con diferentes signos como ser una hemorragia en vítreo, un desprendimiento de retina exudativo, un hipema, una vitreítis o un glaucoma secundario².

Entre los diagnósticos diferenciales más frecuentes están el nevus coroideo, la hiperplasia del epitelio pigmentario, la hipertrofia congénita del epitelio pigmentario, el hamartoma, la degeneración macular relacionada con la edad y la hemorragia subretinal. En los casos del melanoma amelanótico deben incluirse diagnósticos diferenciales como: el nevus amelanótico, el hemangioma coroideo, el osteoma coroideo, las metástasis coroideas y lesiones inflamatorias³.

El examen oftalmológico, que incluye el fondo de ojo, establecerá en la mayoría de los casos

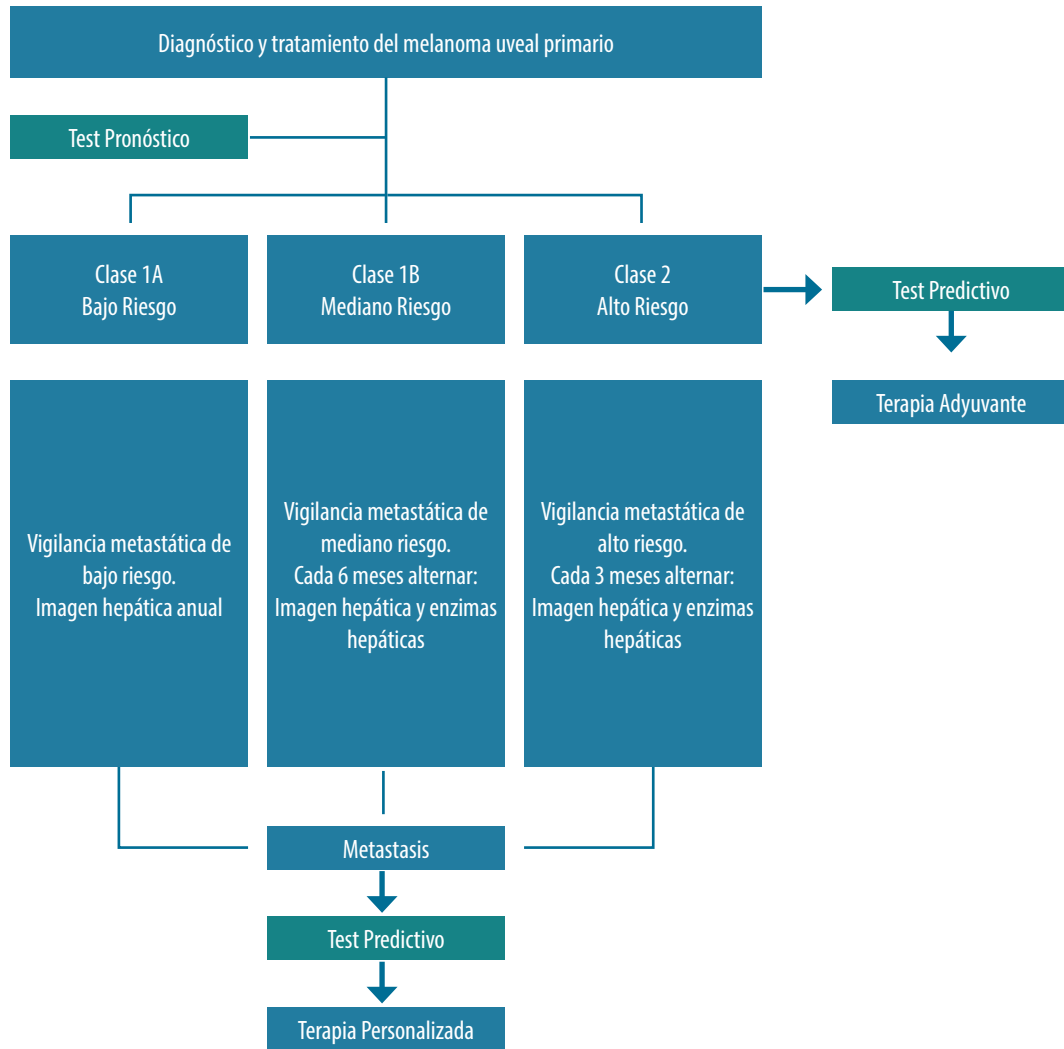
el diagnóstico del tumor tras evaluar las características clínicas, la localización, los hallazgos secundarios (drusens, pigmento, hemorragia vítreo-subretinal y/o desprendimiento de retina exudativo), su tiempo de evolución, las características ecográficas y la punción aspiración con aguja fina (PBAF).

En la actualidad, se utilizan diversas variables tecnológicas de rutina para determinar el pronóstico del melanoma uveal. Dichos cambios han permitido extraer muestras tomadas por punción con aguja fina (PBAF) de las lesiones sospechosas y por medio de biopsias obtenidas para realizar estudios moleculares y lograr estadificar el tumor. Se logra determinar de esta manera el pronóstico de la enfermedad, su modo de seguimiento y el tratamiento local y sistémico más recomendado.

En el año 2000 se establecieron cinco factores predictivos de crecimiento de tumores melanocíticos pequeños (menos de 3 mm de espesor o altura). El estudio se realizó en 1287 pacientes y determinó como factores de riesgo de crecimiento los siguientes¹:

- más de 2 mm de espesor
- presencia de líquido subretinal
- síntomas visuales
- presencia de pigmento naranja en la lesión
- contacto con el margen del nervio óptico

Los pacientes sin factores de riesgo tuvieron un crecimiento del 4%; con un solo factor, 36%; con



dos factores, 45%; con tres factores, 50%; con cuatro factores, 51% y con los cinco factores el riesgo de crecimiento encontrado fue del 56%. A través de la simple regla nemotécnica “To Find Small Ocular Melanoma” (T= thickness: espesor, F= fluido subretinal, S= síntomas, O= orange pigment: pigmento naranja, M= margen en contacto con el nervio óptico), este trabajo permitió diferenciar el riesgo de crecimiento de una lesión pigmentada pequeña.

En el año 2009 se agregaron dos signos ecográficos a los cinco factores predictivos de crecien-

to, por lo que la nueva regla nemotécnica pasó a ser “To Find Small Ocular Melanoma using Helpful Hints” (ultrasonographic hollowness: vacío ultrasonográfico y halo absence: ausencia de halo)⁴.

En una publicación del año 2010 se agrega la palabra *daily* al final de la regla nemotécnica, que significa ausencia de drusen, lo cual suma así el último factor de riesgo visible en el fondo de ojo y/o ecográfico⁵.

A través de un estudio de 8033 casos de melanoma, en 2012 se demostró que la edad del

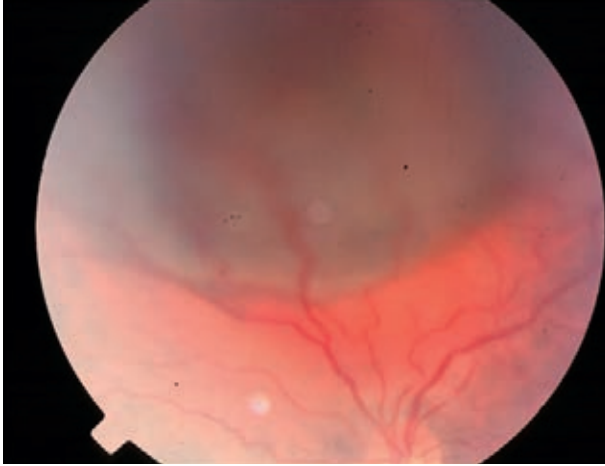

Figura 2. Melanoma coroideo melanótico.

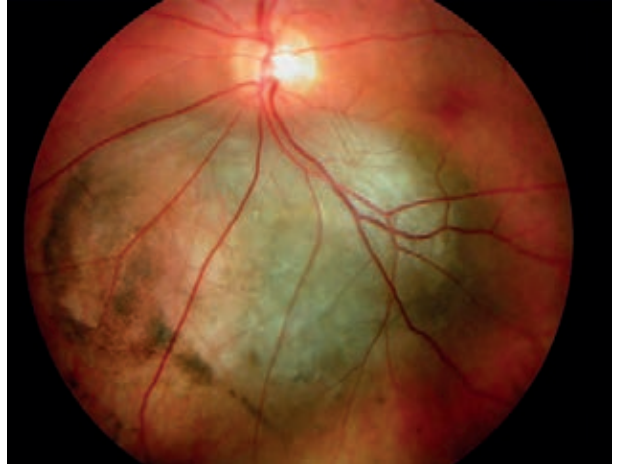

Figura 3. Melanoma coroideo melánico (gentileza Dra. Zelia Correa).

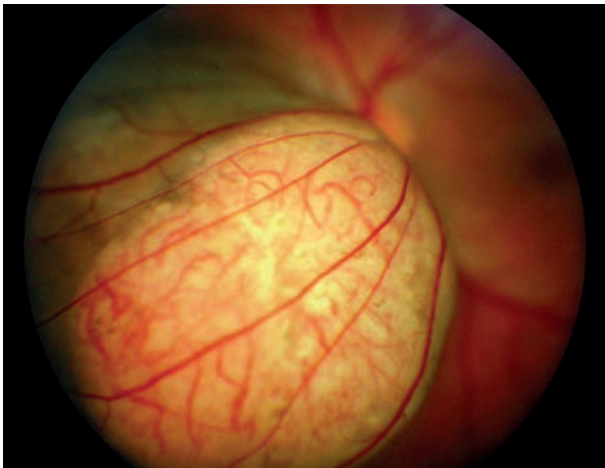


Figura 4. Melanoma coroideo amelanótico (gentileza Dra. Zelia Correa).

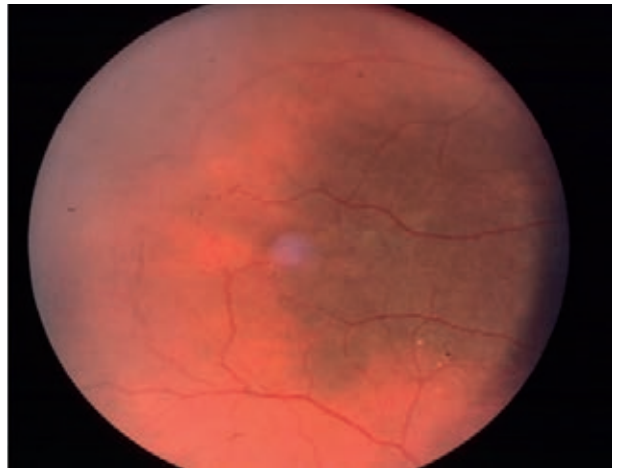

Figura 5. Nevus coroideo.

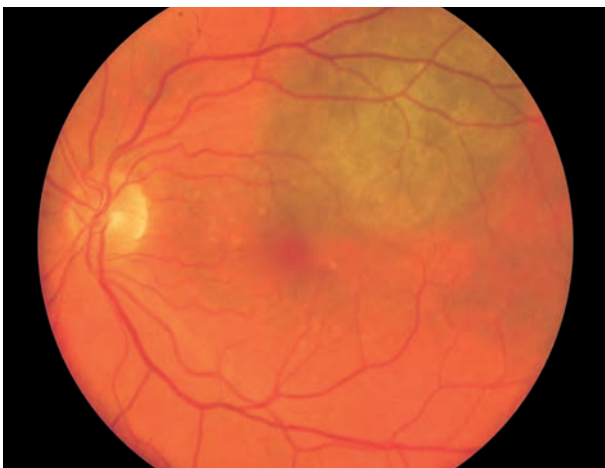


Figura 6. Nevus coroideo (gentileza Dra. Zelia Correa).

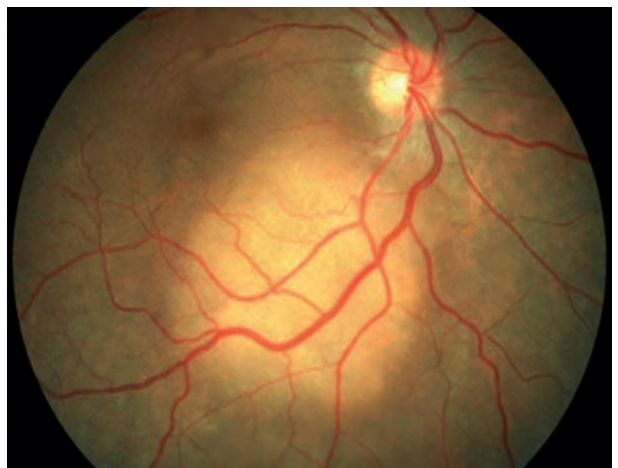

Figura 7. Metástasis coroidea.

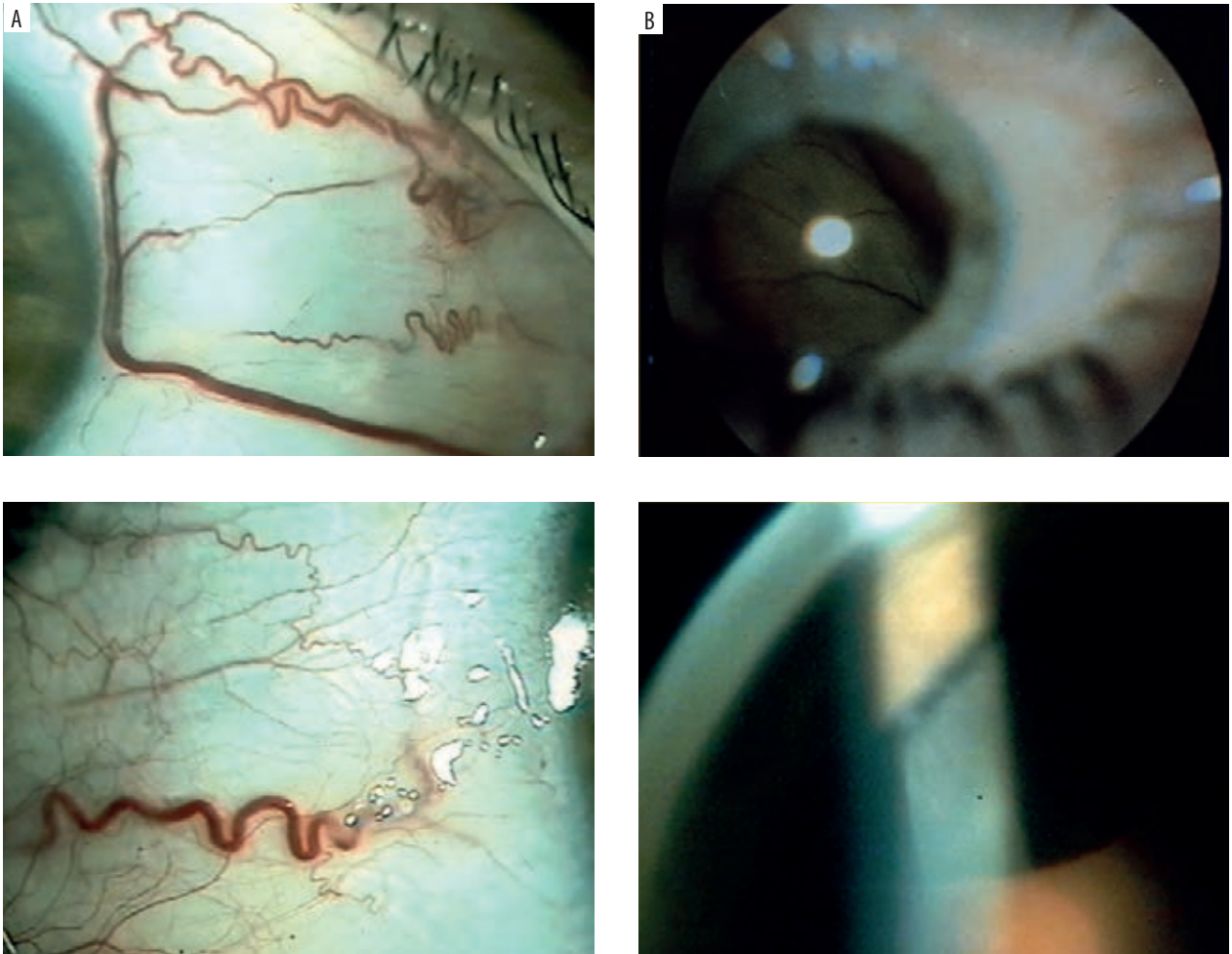


Figura 8. Melanoma del cuerpo ciliar: a) vasos centinela y b) imagen biomicroscópica con desprendimiento de retina exudativo.

paciente influye en el tamaño del melanoma y el riesgo de muerte por metástasis. De esta forma, los pacientes con más de 60 años presentan peor pronóstico que los enfermos más jóvenes. Se cree que la diferencia sería porque los enfermos más jóvenes tienen un sistema inmunológico más activo. En ese trabajo se publicó también que la proporción de melanoma de iris fue de 21% en menores de 20 años, muy superior a la incidencia en pacientes de más de 20 años (menos del 4% en promedio)⁶.

Existe ya un consenso en la oncología ocular mundial que establece que el *tamaño* del tumor y particularmente su espesor se relaciona con un aumento en el riesgo de mortalidad y metástasis. Los melanomas pequeños (< 3 mm) presentan

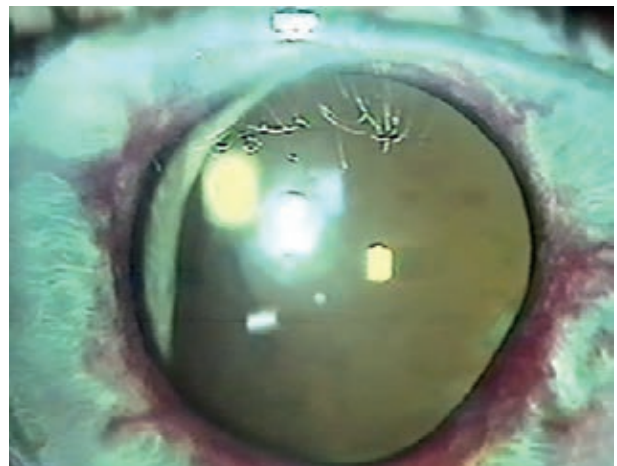


Figura 9. Rubeosis iridiana secundaria a melanoma corioideo.

12% de mortalidad a 10 años. Los melanomas medianos (>3-8 mm), alrededor de 26% de mortalidad a 10 años y los melanomas grandes (>8 mm), 49% de mortalidad a diez años. Como regla se puede decir que por cada milímetro que aumenta el espesor medido por ecografía, la mortalidad se incrementa un 5% a los 10 años.

La clasificación del American Joint Committee on Cancer (AJCC) para melanomas uveales posteriores (cuerpo ciliar y coroides) demostró que existe una correlación entre la estadificación T del tumor y el riesgo de metástasis y el aumento de la mortalidad⁷.

- T1 son tumores que no comprometen el cuerpo ciliar ni presentan extensión extraocular.
- T2 son tumores que comprometen el cuerpo ciliar.
- T3 son tumores que presentan extensión extraocular de 5 mm o menos.
- T4 tienen compromiso del cuerpo ciliar + extensión extraocular.

Se observó que mayor T se asocia a pacientes de mayor edad, tumores más grandes y mayor incidencia de líquido subretinal y hemorragia.

En cuanto al riesgo estimado de metástasis a 10 años: 8% en estadio T1, 13% en T2, 27% en T3 y 43% en T4. Se determinó que la posibilidad de que se produzcan metástasis y muerte aumenta X2 según el estadio T, de esta manera el riesgo con respecto de T1 es dos veces mayor en T2, cuatro veces en T3 y ocho veces en T4.

Cuando se tienen en cuenta las características histológicas del melanoma, la variante epiteloide tiene un comportamiento más agresivo tanto local como sistémico (riesgo de producir metástasis y mortalidad mayor) que la variante fusiforme. Las variantes mixtas tienen un comportamiento intermedio. También tienen mayor riesgo de metástasis las formas difusas que las localizadas y presentan un riesgo de metástasis de 17% contra 10% respectivamente a 10 años.

Desde hace algunos años se sabe que las características cromosómicas del tumor tienen implicancias pronósticas. La más estudiada es la monosomía en el cromosoma 3 (riesgo de metástasis 50% a los 5 años contra 5% en la disomía) y la trisomía en el cromosoma 8q también empeora

el pronóstico⁸. El inconveniente es que se suele requerir de abundante tejido para procesar, lo que puede generar complicaciones por la toma de la biopsia⁹.

Actualmente se han desarrollado pruebas que, al medir la expresión de ARNm por medio de PCR (reacción en cadena de polimerasa), permiten determinar el perfil de expresión genética del tumor (GEP, del inglés)¹⁰⁻¹¹. Se comercializa el DecisionDx-UM test, desarrollado en Estados Unidos¹². Este estudio censa la expresión de 15 genes, 3 son control y los otros 12 son pronósticos. Puede realizarse en muestras poco abundantes como las obtenidas por punción con aguja fina. A partir del resultado obtenido se clasifica en 1a, 1b o 2 y presentan un riesgo de metástasis a 5 años de 2%, 21% y 72%, respectivamente¹³.

Las mutaciones en GNAQ o GNA11 son mutuamente excluyentes, se encuentran en el 85-91% de los melanomas uveales¹⁴. Ocurrirían en forma temprana, por lo que son mutaciones que no se correlacionan con la supervivencia¹⁵.

El BAP1 es una enzima que funciona como un supresor tumoral, se encuentra la mutación en el 85% de los pacientes con estadio 2, por lo que sería una mutación con mal pronóstico. Su presencia aumentaría ocho veces el riesgo de metástasis¹⁶⁻¹⁷. Por lo contrario, las mutaciones SF3B1 y EIF1AX tendrían buen pronóstico. Las mutaciones BAP1, SF3B1 y EIF1AX serían excluyentes entre sí.

Trabajos recientes demuestran que el tratamiento temprano en pacientes jóvenes se relaciona con tumores de menor crecimiento, menor riesgo de metástasis y menor malignidad¹⁸. El desarrollo de estas nuevas tecnologías permite establecer los pronósticos moleculares y la determinación de mutaciones específicas del tumor. Se vieron diferencias en los marcadores del melanoma uveal con respecto de los marcadores del melanoma cutáneo, lo cual probablemente permita diferenciar los melanomas primarios de las metástasis de melanoma de piel¹⁹. Estos datos más las características clínicas e histológicas establecen su estadificación.

Esto permite y permitirá realizar un seguimiento adecuado cada vez más personalizado y proba-

blemente se podrán conocer los blancos terapéuticos moleculares de los futuros tratamientos en desarrollo ya sea locales o sistémicos.

Referencias

- Shields CL, Cater J, Shields JA, Singh AD, Santos MC, Carvalho C. Combination of clinical factors predictive of growth of small choroidal melanocytic tumors. *Arch Ophthalmol* 2000;118: 360-4.
- Shields CL, Manalac J, Das C, Ferguson K, Shields JA. Choroidal melanoma: clinical features, classification, and top 10 pseudomelanomas. *Curr Opin Ophthalmol* 2014; 25:177-85.
- Shields CL *et al.* Choroidal nevus transformation into melanoma: analysis of 2514 consecutive cases. *Arch Ophthalmol*. 2009; 127: 981-7.
- Shields CL, Kaliki S, Furuta M, Mashayekhi A, Shields JA. Clinical spectrum and prognosis of uveal melanoma based on age at presentation in 8,033 cases. *Retina* 2012; 32: 1363-72.
- Shields CL, Kaliki S, Furuta M, Fulco E, Alarcon C, Shields JA. American Joint Committee on Cancer classification of posterior uveal melanoma (tumor size category) predicts prognosis in 7731 patients. *Ophthalmology* 2013; 120: 2066-2071.
- Field MG, Harbour JW. Recent developments in prognostic and predictive testing in uveal melanoma. *Curr Opin Ophthalmol* 2014; 25: 234-9.
- Saakian SV, Amirian AG, Tsygankov Alu. [Clinical course and vital prognosis for uveal melanoma in young patients]. *Vestn Oftalmol* 2013;129: 4-9.
- Damato BE, Heimann H, Kalirai H, Coupland SE. Age, survival predictors, and metastatic death in patients with choroidal melanoma: tentative evidence of a therapeutic effect on survival. *JAMA Ophthalmol* 2014; 132: 605-13.
- Koopmans AE, Verdijk RM, Brouwer RW, van den Bosch TP, van den Berg, de Klein A. Clinical significance of immunohistochemistry for detection of BAP1 mutations in uveal melanoma. *Mod Pathol*. 2014; 27: 1321-30.
- Piperno-Neumann S, Desjardins L. Avances concernant le melanome uveal. *Rev Prat* 2014; 64: 83-4.
- Kilic E. Uveal melanoma: non-invasive predictive testing. *J Ophthalmic Vis Res* 2013; 8: 296-7.
- Demirci H, Reed D, Elner VM. Tissue-based microarray expression of genes predictive of metastasis in uveal melanoma and differentially expressed in metastatic uveal melanoma. *J Ophthalmic Vis Res* 2013; 8: 303-7.
- Ventura BV *et al.* Expression of the metastasis suppressor BRMS1 in uveal melanoma. *Ecancer-medicalscience* 2014; 8: 410.
- Martorano LM, Winkelmann RR, Cebulla CM, Abdel-Rahman MH, Campbell SM. Ocular melanoma and the BAP1 hereditary cancer syndrome: implications for the dermatologist. *Int J Dermatol* 2014; 53: 657-63.
- Li Y *et al.* MicroRNA 145 may play an important role in uveal melanoma cell growth by potentially targeting insulin receptor substrate-1. *Chin Med J (Engl)*. 2014; 127:1410-6.
- Caltabiano R, Puzzo L, Barresi V, Cardile V, Longo A. Expression of Raf Kinase Inhibitor Protein (RKIP) is a predictor of uveal melanoma metastasis. *Histol Histopathol* 2014; 29: 1325-34.
- Yang M, Kuang X, Pan Y, Tan M, Lu B, Li J. Clinicopathological characteristics of vascular endothelial growth factor expression in uveal melanoma: a meta-analysis. *Mol Clin Oncol* 2014; 2: 363-368.
- Al-Moujahed A, Nicolaou F, Brodowska K, Papakostas TD, Marmalidou A, Vavvas DG. Uveal melanoma cell growth is inhibited by aminoimidazole carboxamide ribonucleotide (AICAR) partially through activation of AMP-dependent kinase. *Invest Ophthalmol Vis Sci* 2014; 55: 4175-85.
- Gleeson G, Larkin A, Horgan N, Kennedy S. Evaluation of chromogenic in situ hybridization for the determination of monosomy 3 in uveal melanoma. *Arch Pathol Lab Med* 2014; 138: 664-70.
- Battaglia A. The importance of multidisciplinary approach in early detection of BAP1 tumor predisposition syndrome: clinical management and risk assessment. *Clin Med Insights Oncol* 2014; 8: 37-47.
- Feng X *et al.* Hippo-independent activation of YAP by the GNAQ uveal melanoma oncoge-

ne through a trio-regulated rho GTPase signaling circuitry. *Cancer Cell* 2014; 25: 831-45.

22. Ghassemi F1, Shields CL, Materin MA,

Shields JA. Small choroidal melanoma with monosomy 3. *Middle East Afr J Ophthalmol* 2010; 17: 268-9.

Influencia de la apnea obstructiva del sueño para el control del glaucoma y resultados de estudio retrospectivo

María Angélica Moussalli, Stella Maris Valiensi, Jesica Bekerman, Carolina Cuello

Hospital Italiano, Buenos Aires

Resumen

Objetivo: Describir la asociación del síndrome de apnea obstructiva del sueño (SAOS) con glaucoma a través de la comunicación de un caso y detallar los resultados en una población de 41 pacientes estudiados durante dos años. Enfocar la relación entre el tratamiento de síndrome de apnea obstructiva con el glaucoma.

Materiales y métodos: Se describe un caso y se analiza en forma retrospectiva una serie de 41 pacientes con glaucoma y SAOS. Los pacientes se estudiaron con tonometría aplanática de Goldmann (TAG), retinografía del disco óptico, gonioscopia, campo visual computarizado y OCT de disco óptico y se evaluó su progresión a través del campo visual y los defectos aparecidos en la capa de fibras nerviosas de la retina. Se realizó el control clínico cardiovascular y la polisomnografía. Se presenta un caso de esta población a modo de ejemplo.

Resultados: La PIO < 11 mmHg se alcanzó en todos los controles del paciente presentado con timolol y dorzolamida en combinación fija y bimatoprost. Además comenzó el tratamiento nocturno con (CPAP). Se estabilizaron los campos visuales y el OCT a nivel de la capa de fibras. En esta serie (n 41), el 39% no sabía que padecía de glaucoma. El 35.8% de los pacientes presentaba glaucoma asociado a iris plateau; el 23%, a glaucoma pseudoexfoliativo; el 20.5%, a glaucoma primario de ángulo abierto; el 12.8%, a glaucoma de baja presión y el 7.7%, a glaucoma primario de ángulo cerrado.

Conclusiones: En el SAOS hay una alteración de la irrigación del nervio óptico que es de gran importancia para el desarrollo y la progresión del glaucoma. La mayoría de la población con glaucoma desconoce esta asociación. En pacientes con SAOS, la atención debe centrarse en tamizar el glaucoma, dado que la prevalencia en este grupo es mayor, especialmente asociado con iris plateau. Se debe mantener la PIO meta muy baja.

Palabras clave: glaucoma, apnea, síndrome de apnea del sueño, síndrome de apnea obstructiva del sueño.

Influence of obstructive sleep apnea on the control of glaucoma and results of a retrospective study

Abstract

Objective: To describe the association between obstructive sleep apnea syndrome (OSAS) and glaucoma by means of a case report and give an account of the results in a population of 41 patients studied over two years with a focus on the relationship between treatment of OSAS and glaucoma.

Materials and methods: A case report and retrospective analysis of a series of 41 patients with glaucoma and OSAS. Patients underwent examination with Goldmann applanation tonometry (GAT), optic disc retinography, gonioscopy, computerized visual field and optic disc OCT, with progression evaluated by appearance of visual field and retinal nerve fiber layer defects. Cardiovascular clinical control and sleep polysomnography were performed as well. One sample case of this population is hereby presented as an example.

Results: In all visits, the patient reported here revealed IOPs < 11 mmHg with timolol and dorzolamide fixed-dose combination and bimatoprost. In addition, nocturnal CPAP therapy was initiated. Visual fields and OCT at the level of the nerve fiber layer were stabilized. In this series (n= 41), 39 % of patients did not know they had glaucoma, 35.8 % had glaucoma associated with iris plateau, in 23 %, it was associated with pseudoexfoliative glaucoma, in 20.5%, with open-angle glaucoma, in 12.8%, with low-tension glaucoma, and in 7.7%, with angle-closure glaucoma.

Conclusions: In OSAS, optic nerve irrigation is dysfunctional, and this has a great impact on the development and progression of glaucoma. However, most of the glaucoma population is unaware of this association. In patients with OSAS, the focus must be on screening of glaucoma, since there is greater prevalence in this group, particularly in association with iris plateau. The target IOP must be very low.

Keywords: glaucoma, apnea, sleep apnea syndrome, obstructive sleep apnea syndrome.

Influencia da apneia obstrutiva do sono para o controle do glaucoma e resultados de estudo retrospectivo

Resumo

Objetivo: Descrever a associação da síndrome de apneia obstrutiva do sono (SAOS) com glaucoma através da comunicação de um caso e detalhar os resultados em uma população de 41 pacientes estudados durante dos anos. Enfocar a relação entre o tratamento de síndrome de apneia obstrutiva com o glaucoma.

Materiais e métodos: Se descreve um caso e se analisa em forma retrospectiva uma série de 41 pacientes com glaucoma e SAOS. Os pacientes foram estudados com tonometria de aplanção de Goldmann (TAG), retinografia do disco óptico, gonioscopia, campo visual computadorizado e OCT de disco óptico e foi avaliada sua progressão através do campo visual e os defeitos aparecidos na capa de fibras nervosas da retina. Foi realizado o controle clínico cardiovascular e a *polissonografia*. Apresenta-se um caso dessa população a modo de exemplo.

Resultados: A PIO < 11 mmHg se alcançou em todos os controles do paciente apresentado com timolol e dorzolamida em combinação fixa e bimatoprost. Além disso, começou o tratamento noturno com (CPAP). Estabilizaram-se os campos visuais e o OCT ao nível da camada de fibras. Nessa série (n 41), 39% não sabia que padecia de glaucoma. 35.8% dos pacientes apresentava glaucoma associado a íris plateau; 23%, a glaucoma pseudoexfoliativo; 20.5%, a glaucoma primário de ângulo aberto; 12.8%, a glaucoma de baixa pressão e 7.7%, glaucoma primário de ângulo fechado.

Conclusões: Na SAOS há uma alteração da irrigação do nervo óptico que é de grande importância para o desenvolvimento e a progressão do glaucoma. A maioria da população com glaucoma desconhece esta associação. Em pacientes com SAOS, a atenção deve se centrar em peneirar o glaucoma, dado que a prevalência neste grupo é maior, especialmente associado com íris plateau. Deve-se manter a PIO meta muito baixa.

Palavras chave: glaucoma, apneia, síndrome de apneia do sono, síndrome de apneia obstrutiva do sono.

Recibido: 29 de julio de 2014.

Aceptado: 10 de agosto de 2014.

Autor responsable:

Dra. Moussalli Maria Angélica
Hospital Italiano de Buenos Aires
Servicio de Oftalmología
Gascón 450
Tel. 4959-0200, int. 8295
maria.moussalli@hospitalitaliano.org.ar

Oftalmol Clin Exp

(ISSN 1851-2658)
2014; 7(3): 85-91.

Introducción

El término apnea es de origen griego y significa *no respirar*. Se denomina síndrome de apnea e hipoapnea obstructiva del sueño (SAHOS) a la obstrucción parcial o total de la vía aérea superior durante el sueño. Estos episodios recurrentes de colapso pueden corresponder a trastornos del sistema nervioso central y pueden ser de causa obstructiva de la vía aérea o mixta¹.

Cuando el flujo aéreo es mayor a 50% pero menor a 90% de la saturación de oxígeno basal, acompañado de microdespertares y/o desaturación mayor al 2% se llama hipoapnea.

El índice de apnea/hipopnea mayor a 5 por hora de sueño es considerado patológico en presencia de un cuadro clínico compatible.

La severidad de la apnea del sueño se basa en el número de episodios por hora de sueño. Se denomina índice de apnea/hipoapnea al número de eventos que suceden en una hora siendo leve si el índice es de 5 a 15/hora; moderada: si el índice es de 15 a 30/hora, y severa si es mayor a 30 / hora¹⁻³.

Los episodios pueden ser de 10 segundos de duración y a veces más de 100 en una sola noche; esto último ocasiona una hipoxia severa y el menor flujo vascular altera los órganos¹.

La etiopatogenia no está del todo clara y la fisiopatología se basa en episodios de hipoxia, hipercapnia e hiperactividad simpática.

En personas con este padecimiento, la apnea puede ocasionar trastornos del sueño, picos de hipertensión arterial (27%), enfermedad coronaria (15,5%), arritmias, infartos de miocardio, accidentes cerebrovasculares, impotencia (52,2%) y glaucoma, entre otras patologías encontradas¹⁻².

El propósito de este trabajo es formular la asociación entre la apnea obstructiva del sueño y el glaucoma a través de la exposición de un caso clínico de difícil manejo. Además se detallarán los resultados preliminares hallados en una población con síndrome de apnea obstructiva del sueño (SAOS) de 41 pacientes estudiados du-

rante dos años en manejo conjunto con el servicio de neurología especializado en trastornos del sueño.

Enfocaremos la relación entre el tratamiento del SAOS con glaucoma y la importancia de tomar una actitud en el tratamiento de ambos en conjunto.

Material y métodos

Se realizó un estudio retrospectivo en 41 pacientes con glaucoma y SAOS. Los enfermos fueron estudiados y controlados con tonometría aplanática de Goldmann (TAG) cada 3 meses durante dos años, retinografía del disco óptico, gonioscopía, campo visual computarizado Humphrey HFAII 745, programa Threshold 24.2, OCT (Optovue RTVue) de disco óptico y capa de fibras nerviosas de la retina. Se evaluó su progresión a través del campo visual y los defectos aparecidos en la capa de fibras nerviosas de la retina (RFNL) en el OCT con los patrones de cabeza del nervio óptico, complejo celular ganglionar medidos en los mapas de espesores, de desviación y de significancia estadística (*thickness map, deviation, significance map*). En el control clínico se evaluaron factores de riesgo cardiovascular, monitoreo ambulatorio de presión arterial, mapa, ECG, dislipemias, eco doppler carotideo y la SAOS se diagnosticó mediante polisomnografía (PSG) nocturna con oximetría de 6 horas de duración realizadas en el Centro de Medicina del Sueño del Hospital Italiano de Buenos Aires, utilizándose sensores, electrodos cefálicos para electroencefalografía, electrooculograma, electromiograma, electrocardiograma, sensor de flujo aéreo nasal, cinturón torácico, cinturón abdominal, un sensor de saturación de oxígeno y electrodos en el músculo tibial. Se utilizó el índice basado en la escala de Epworth, considerándose índice de apnea-hipoapneas (IDHA) > a 5 por hora como apnea leves moderadas >15 y severas > 30. En casos que lo requirieron se realizaron las consultas otorrinolaringológicas pertinentes.




Figura 1. Campos visuales Humphrey: en la escala de grises se aprecian los defectos escotomatosos. OD: escotoma cerca del área de fijación y aumento de la mancha ciega. OI: escalón nasal profundo, aumento de la mancha ciega y escotoma de Bjerrum inferior.

Caso clínico

Se presenta un caso de la población estudiada a modo de ejemplo el cual lleva más de tres años de seguimiento en nuestra casuística. Paciente varón de 62 años con glaucoma de ángulo abierto de 8 años de evolución que es referido a la consulta en marzo del 2010 debido a progresión de su enfermedad a pesar de tener la presión intraocular baja. Estaba medicado con timolol, era alérgico a la brimonidina y la PIO a la consulta era de 16 mmHg en cada ojo con medicación. La paquimetría era de 555/561 μm para cada ojo. En los estudios que adjunta se observa progresión en el campo visual computarizado (fig. 1). El disco óptico presentaba alteración de la regla del ISN'T, excavación 0.8 atrofia beta y alfa en sendos ojos.

La agudeza visual lejana con corrección (esf.-2) era de 20/20 en ambos ojos. A la lámpara de hendidura la biomicroscopía era normal. La gonioscopía mostraba un ángulo abierto y algunos restos mesodérmicos en la malla trabecular.

Durante el interrogatorio se recabó información sobre su dificultad para respirar durante el sueño y ronquidos, somnolencia diurna e hipertensión arterial, que se trataba con enalapril. Se fijó una PIO meta en 14 mmHg. Se agregó al timolol dorzolamida en combinación fija, se solicitó un OCT, retinografía del disco óptico (figs. 2 y 3), presurometría e interconsultas con otorrinolaringología y neurología.

Se realizó una curva diaria de presión ocular (CDP) con la nueva medicación la cual arrojó los siguientes resultados para ojo derecho y para ojo izquierdo: CDP: 15/15; 12/12; 14/15; 11/11 con la primera toma realizada en reposo. La presurometría mostró un patrón hiperdipper que el cardiólogo se ocupó de corregir retirando parte de su medicación. La polisomnografía que se realizó fue positiva con un índice SAOS de 18. El otorrinolaringólogo descubrió pólipos nasales y se operó para mejorar la apnea.

Se observó que desmejoraba el campo visual, el HRT y el OCT. Se realizó una prueba tonométrica de sobrecarga hídrica que resultó negativa. Se decidió fijar la PIO meta en 10 mmHg adicionando bimatoprost.

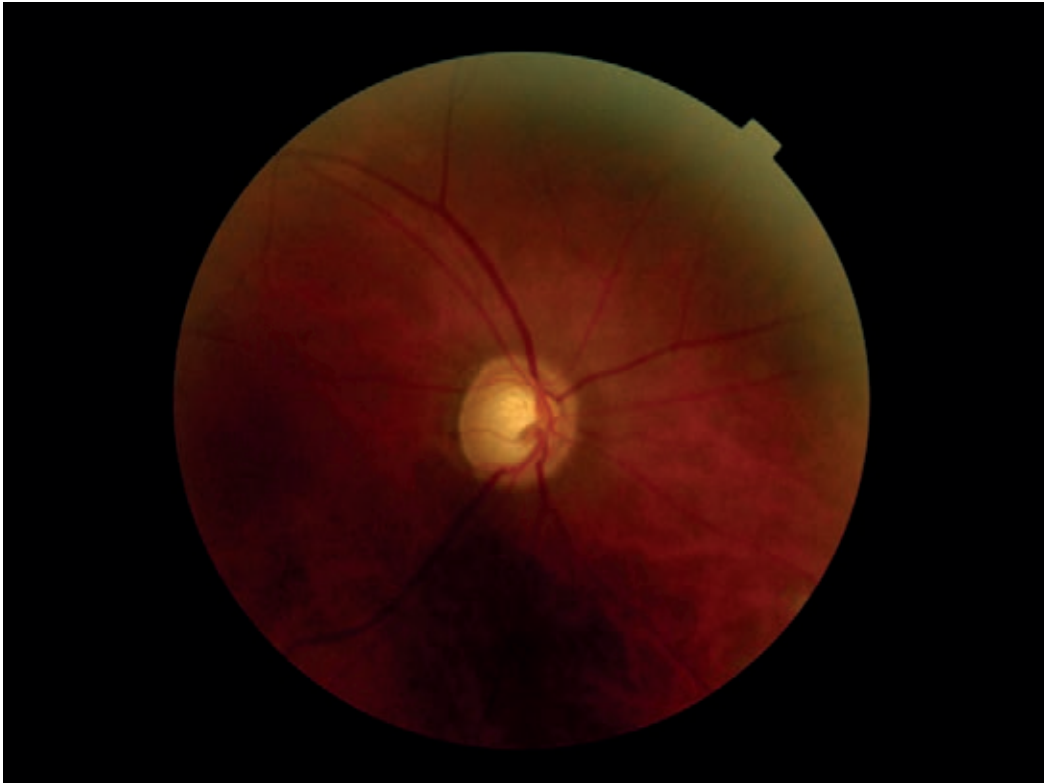

Figura 2. Retinografía color: los discos ópticos se aprecian excavados con alteración del ISNT. Poros visibles de lámina cribrosa mayormente en el ojo izquierdo. E/D 0.8

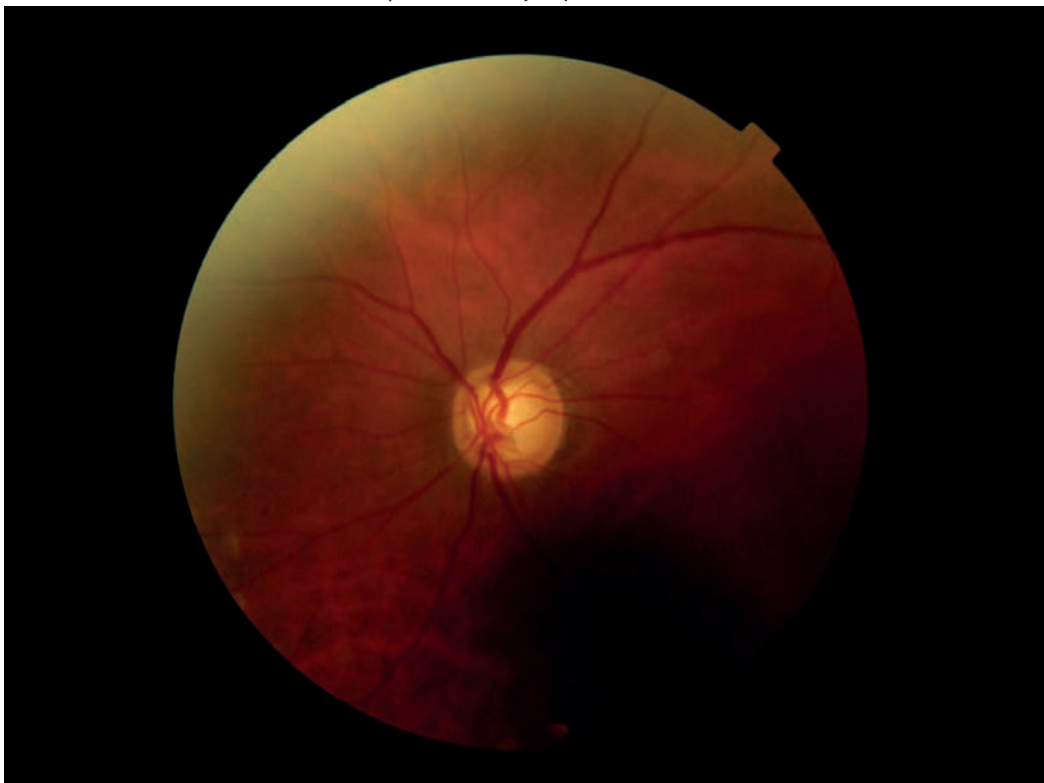

Figura 3. OCT Optovue: Franca disminución del espesor de las células ganglionares predominantemente del ojo izquierdo.

Se registró un índice SAOS con nueva polisomnografía en 15, por lo cual el paciente comenzó el tratamiento nocturno con generador de aire con buena tolerancia. La PIO de 10 mmHg se alcanzó en todos los controles con timolol y dorzolamida en combinación fija y bimatoprost. Se estabilizaron los campos visuales y el OCT a nivel de la capa de fibras con retinografías sin cambios luego de 12 meses de seguimiento.

La agudeza visual (AV) en diciembre de 2012 bajó a 20/25 en ambos ojos dando alteración macular, hallándose en el OCT con un perfil y espesor macular alterados, rectificación del contorno foveolar y edema leve que resolvió espontáneamente en 4 meses, volviendo su agudeza visual a 20/20 en ambos ojos.

Resultados

En nuestra serie (n 41), la edad promedio fue de 62.5 años y la mayoría de sexo masculino (58,5% - 41,46%). El 39% no sabía que padecía glaucoma (pacientes derivados por apneas) y el 56% desconocía que tenían SAOS (pacientes derivados a estudio del sueño al Servicio de Neurología).

En consecuencia el 100% de los pacientes derivados a la Sección Glaucoma con apneas presentaron glaucoma.

Los pacientes presentaban glaucoma asociado con iris plateau (35%); glaucoma pseudoexfoliativo (23%), glaucoma primario de ángulo abierto (20,5%), glaucoma de baja presión (12,8%) y glaucoma primario de ángulo cerrado (7,7%).

El índice SAOS promedio fue de leve a moderado.

Se trató a los pacientes en conjunto y los que accedieron y aceptaron el tratamiento con C pap o B pap comenzaron con su utilización durante el sueño. Se recomendó el descenso de peso y melatonina de acuerdo con cada enfermo.

Discusión

En general afecta a la población adulta entre 30 a 60 años de edad, mayormente a los hombres (relación hombre-mujer: 2:1)⁵.

Estos pacientes se caracterizan por tener muchas veces obesidad central (el 60% de los obesos padece SAOS), ronquidos múltiples, anomalías de las vías aéreas superiores, ancho del cuello mayor a 16 cm, hipersomnolencia diurna y trastornos neuropsiquiátricos⁵.

La causa por la cual la apnea ocasiona glaucoma y especialmente el de baja presión apunta a la hipooxigenación de la sangre y a la vasoconstricción simpática. La apnea contribuye con la hipoxia e induce una isquemia del nervio óptico. También se halló una disminución del pulso sanguíneo ocular^{1, 3-4}.

La mortalidad se da en un 7% de los casos y sucede durante el sueño o en accidentes de tránsito (esta última, muy frecuente)¹⁻⁴.

Las apneas se pueden asociar con otras alteraciones oculares como el síndrome de párpado *floppy* (FES), la neuropatía óptica anterior isquémica no arterítica (NAION), el papiledema por elevación de la presión intracraneal, el lagofthalmos nocturno, y la neovascularización del iris aumentada en la población con diabetes sin retinopatía. Se hallaron también escotomas parafoveales en el campo visual computarizado y su progresión en pacientes glaucomatosos⁴⁻⁶.

Conclusiones

En la SAOS hay una alteración de la irrigación del nervio óptico que es de gran importancia para el desarrollo y la progresión del glaucoma, el cual es prevalente en este síndrome⁸.

La prevalencia de glaucoma primario de ángulo abierto y glaucoma de baja presión es variable según la literatura²⁻⁷.

La progresión de los campos visuales se manifiesta más en los casos de mayor índice de SAOS y es una de las conclusiones que se presentará a futuro junto con la medición del porcentaje de variación de la capa de fibras.

De acuerdo con la bibliografía consultada, en el SAOS hay mayor prevalencia de hipertensión ocular, progresión de los índices del campo visual y adelgazamiento de la capa de fibras nerviosas de la retina⁸.

En el caso de pacientes con glaucoma y apnea, la progresión se asocia con varias hipótesis, desde lo desconocido o por una irrigación insuficiente de nervio óptico, daño de fibras nerviosas de la retina por la hipoxia y la fluctuación nocturna de la PIO².

La mayoría de la población con glaucoma desconoce esta asociación. En la serie estudiada se encontró que el glaucoma de baja presión no es el que predomina como se describe frecuentemente en la literatura. Sin embargo, se tuvo un índice mayor de glaucoma de baja presión (12.8%) con respecto del revisado (6%)⁶.

La colocación del CPAP es algo muy difícil de implementar por la incomodidad e incluso puede ocasionar sequedad ocular.

Para la medicación para el glaucoma se debe fijar una PIO meta baja y no se aconseja en SAOS el uso de la brimonidina por sus potenciales efectos adversos asociados con apneas⁹.

En un elevado porcentaje el índice de apneas/hipoapneas fue leve a moderado. Por ello se debe poner énfasis en realizar su adecuado tratamiento. De la misma manera, en pacientes con SAOS, la atención debe centrarse en tamizar el glaucoma dado que la prevalencia en este grupo es mayor, especialmente asociado con iris plateau.

Queda a futuro el estudio de los potenciales visuales evocados y recabar casuística con la prevalencia del edema macular. Para ello, se debe trabajar en un equipo interdisciplinario con médicos neurólogos y neumonólogos e incluso se recomienda control estricto cardiovascular.

Este es el primer trabajo que logra clasificar a los glaucomas en la población de pacientes con apneas y además de prevenir su detección en dicha población.

Como conclusión, se aconseja mantener la SAOS bajo control, ya sea con CPAP y/o el descenso de peso junto con una PIO meta baja

como objetivos de mejorar y/o detener la progresión de la neuropatía óptica de estos pacientes⁷ y el abordaje de los factores de riesgo asociados.

Se debe considerar a su vez que la fragmentación del sueño altera la calidad de vida y puede ocasionar un alto impacto en el ámbito socio-laboral de la persona enferma¹.

Referencias

1. Waller EA, Bendel RE, Kaplan J. Sleep disorders and the eye. *Mayo Clin Proc* 2008; 83: 1251-61.
2. Mojon DS *et al.* Normal-tension glaucoma is associated with sleep apnea syndrome. *Ophthalmologica* 2002; 216: 180-4.
3. Nowak MS, Jurowski P, Gos R, Pros ME, Smigielski J. Pulsatile ocular blood flow in subjects with sleep apnoea syndrome. *Arch Med Sci* 2011; 7: 332-6.
4. Shiba T, Takahashi M, Hori Y, Saishin Y, Sato Y, Maeno T. Relationship between sleep-disordered breathing and iris and/or angle neovascularization in proliferative diabetic retinopathy cases. *Am J Ophthalmol.* 2011; 151: 604-9.
5. Nieto Enríquez J, Torres Blanch J, Badal Lafulla J. Manifestaciones oculares del síndrome de apnea del sueño. *Med Clin (Barc)* 2009; 133: 594-8.
6. Sergi M *et al.* Prevalence of normal tension glaucoma in obstructive sleep apnea syndrome patients. *J Glaucoma* 2007; 16: 42-6.
7. Marcus DM *et al.* Sleep disorders: a risk factor for normal-tension glaucoma? *J Glaucoma* 2001; 10: 177-83.
8. Moghimi S *et al.* Retinal nerve fiber thickness is reduced in sleep apnea syndrome. *Sleep Med* 2013; 14: 53-7.
9. Bowman RJ, Cope J, Nischal KK. Ocular side effects of brimonidine 0,2% eye drops (Alphagan) in children. *Eye (Lond)* 2004; 18: 24-6.

CAO 2015

Jornadas Argentinas de Oftalmología

13 AL 16 DE MAYO · HOTEL HILTON · BUENOS AIRES

Mucho más que un congreso



www.ofthalmologos.org.ar/jornadas

Ana Juan Congressos.

(+5411) 4958-2504. admin@anajuan.com

Consejo Argentino de Oftalmología.

(+5411) 4374-5400. secretaria@oftalmologos.org.ar



Nd:YAG laser in the treatment of recurrent interface epithelial ingrowth after laser in situ keratomileusis

Martín J. Arroyo, Christopher J. Rapuano y Jagadesh C. Reddy

Cornea Service, Wills Eye Institute, Philadelphia, Estados Unidos

Abstract

Purpose: To report a case of recurrent interface epithelial ingrowth after laser in situ keratomileusis (LASIK) treated with Nd:YAG laser.

Method: A 59-year-old female presented to our service with blurred vision in both eyes (OU), for the preceding 6 months. She had a history of LASIK OU 12 years prior in 1998, with enhancements OU 6 months after primary surgery. In addition, she had a history of surgical intervention for epithelial ingrowth twice in each eye in 2008. She was diagnosed with significant interface epithelial ingrowth in the left eye. All potential options were discussed in detail with the patient. After consideration, she underwent 3 sessions of Nd:YAG laser treatments in the left eye.

Results: The patient was followed up for 2 years after the treatment with Nd:YAG laser in the left eye. Slit lamp biomicroscopy revealed elimination of the epithelial ingrowth.

Conclusion: Epithelial ingrowth after LASIK is not a rare complication in a referral cornea practice. Nd:YAG laser should be considered as a potential, minimally invasive therapeutic option to treat interface epithelial ingrowth after LASIK.

Keywords: LASIK, epithelial ingrowth, laser in situ keratomileusis, complications, Nd:YAG laser.

No author has a financial or proprietary interest in any material or method mentioned.

Uso del láser Nd:YAG para el tratamiento del crecimiento epitelial recurrente en la interfase luego de la queratomileusis *in situ* con láser

Resumen

Objetivo: Descripción de un caso de crecimiento epitelial recurrente en la interfase luego del procedimiento de queratomileusis *in situ* con láser (LASIK, por sus siglas en inglés) tratado con láser Nd:YAG.

Método: Paciente de 59 años de edad de sexo femenino atendida en nuestro servicio que se presentó con visión borrosa de seis meses de evolución en ambos ojos (AO). Sus antecedentes fueron: LASIK en AO 12 años antes en 1998, con retoques en AO 6 meses luego de la primera cirugía. Además, la paciente se sometió a dos intervenciones para el tratamiento de su crecimiento epitelial en cada ojo en 2008. El diagnóstico fue crecimiento epitelial significativo en la interfase en el ojo izquierdo. Se le explicaron todas las opciones potenciales en detalle y luego de considerarlas, se le realizaron tres sesiones de láser Nd:Yag en el ojo izquierdo.

Resultados: La paciente tuvo un seguimiento de 2 años posteriores al tratamiento con láser Nd:Yag del ojo izquierdo. En el examen biomicroscópico con lámpara de hendidura se comprobó la eliminación del crecimiento epitelial.

Conclusión: El crecimiento epitelial posterior a la cirugía LASIK es bastante común en los consultorios especializados en córnea. El procedimiento con láser Nd:Yag debería ser considerado una opción terapéutica mínimamente invasiva para el tratamiento del crecimiento epitelial de la interfase luego del LASIK.

Palabras clave: LASIK, crecimiento epitelial, queratomileusis *in situ* con láser, complicaciones, láser Nd:Yag.

Uso do laser Nd: YAG para o tratamento do crescimento epitelial recorrente na interfase logo da ceratomileusis *in situ* com laser

Resumo

Objetivo: Descrição de um caso de crescimento epitelial recorrente na interfase logo do procedimento de *ceratomileusis in situ* com laser (LASIK, pelas suas siglas em inglês) tratado com laser Nd: YAG.

Método: Paciente de 59 anos de idade de sexo feminino atendida em nosso serviço, quem se apresentou com visão turva de seis meses de evolução em ambos os olhos (AO). Seus antecedentes foram: LASIK em AO, 12 anos antes, no ano 1998, com retoques em AO 6 meses depois da primeira cirurgia. Além disso, a paciente foi submetida a duas intervenções para o tratamento do crescimento epitelial em cada um dos olhos no ano 2008. O diagnóstico foi crescimento epitelial significativo na interfase no olho esquerdo. Foram explicadas para a paciente todas as potenciais opções em detalhe e, logo de considerar todas elas, se realizaram três sessões de laser Nd:Yag no olho esquerdo.

Resultados: A paciente teve um seguimento de dois anos depois do tratamento com laser Nd:Yag do olho esquerdo. No exame biomicroscópio com lâmpada de fenda se comprovou a eliminação do crescimento epitelial.

Conclusão: O crescimento epitelial posterior á cirurgia LASIK é bastante comum nos consultórios especializados em córnea. O procedimento com laser Nd:Yag deveria ser considerado como uma opção terapêutica minimamente invasiva para o tratamento do crescimento epitelial da interfase logo do LASIK.

Palavras chave: LASIK, crescimento epitelial, *ceratomileusis in situ* com laser, complicações, laser Nd:Yag.

Recibido: 21 de mayo de 2014.

Aceptado: 30 de mayo de 2014.

Autor responsable:

Dr. Christopher J. Rapuano
Cornea Service
Wills Eye Institute
840 Walnut Street, Suite 920
Philadelphia, Estados Unidos 19107
Tel. 1-215-928-3180
cjrpuano@willseye.org

Oftalmol Clin Exp

(ISSN 1851-2658)
2014; 7(3): 93-100

Introduction

Rapid visual recovery and minimal postoperative discomfort after laser-assisted in situ keratomileusis (LASIK) have popularized the procedure among corneal refractive surgeries in last two decades. LASIK's advantage over other corneal refractive procedures such as surface ablation are due to the flap, but the flap is occasionally associated with intraoperative problems like button-hole, shredded flap, partial flap, free cap, thin flap and postoperative issues such as flap dislocation and epithelial ingrowth.

Epithelial ingrowth is an important complication after LASIK and depending on severity is associated with decreased visual acuity due to irregular astigmatism, scarring and even flap necrosis¹. Treatment of epithelial ingrowth is often based on severity as proposed by Probst and Matchat². There are a variety of methods to manage epithelial ingrowth including observation^{1, 3}, flap lift and scrape⁴, adjuvant methods with sutures or tissue glue for proper apposition of the flap⁵, alcohol for destroying the epithelial cells^{6, 28, 29}, excimer laser phototherapeutic keratectomy⁷, amniotic membrane as a pressure patch⁸, and most

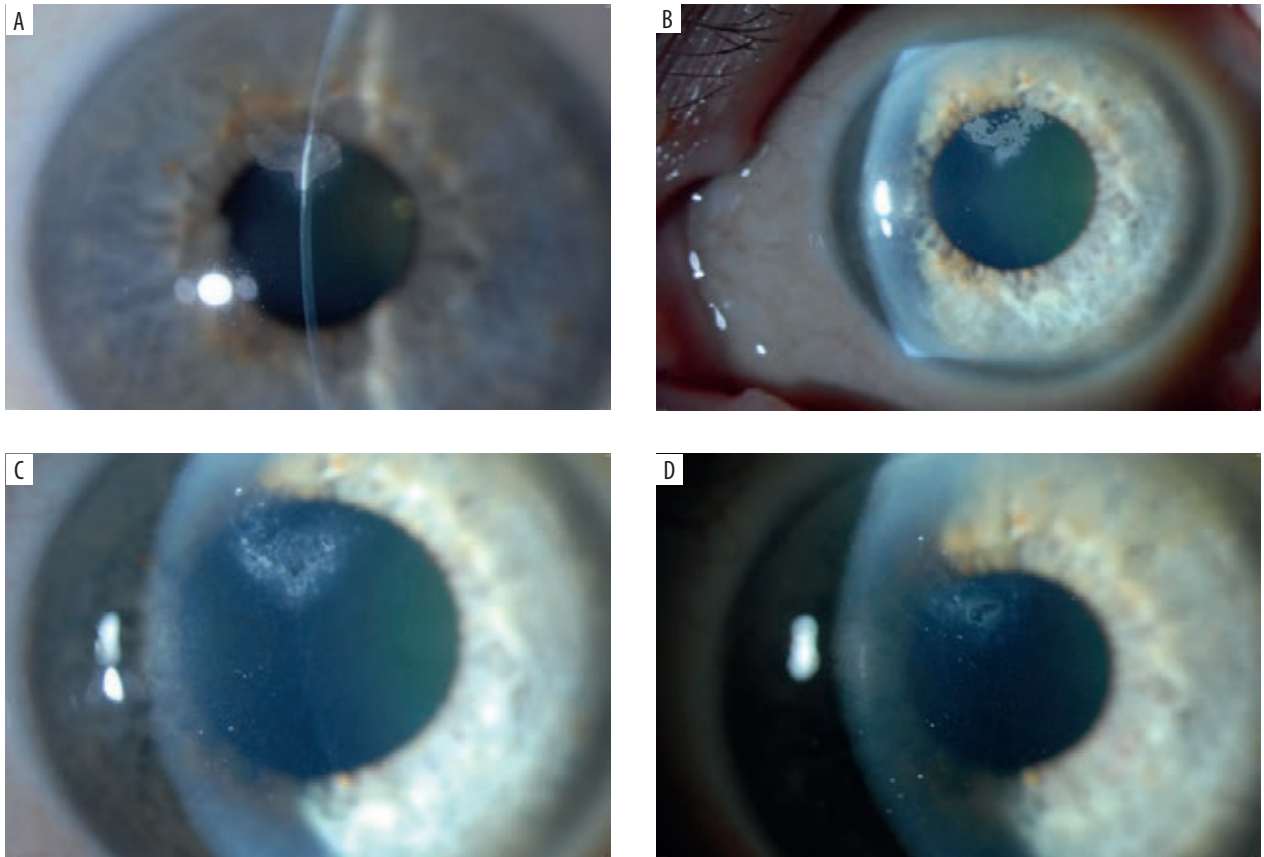


Figure 1. Slit-lamp photograph, OS a) Slit view demonstrating epithelial ingrowth at the interface. b) demonstrating epithelial ingrowth with well defined borders at 1 month after 1st session of Nd:YAG laser treatment. c) demonstrating epithelial ingrowth with decreased density and size at 1 month after 2nd session of Nd:YAG laser treatment. d) 2 years after Nd:YAG laser treatment demonstrating minimal scarring in the interface at the site of previous epithelial ingrowth.

recently Neodymium:Yttrium–Aluminum– garnet (Nd:YAG) laser treatment⁹.

The Nd:YAG laser (wavelength -1064 nm) produces short individual pulses of focused infrared light. The effect of Nd:YAG laser is by a nonlinear absorption process that causes plasma formation by strong heating, generation of cavitation bubbles and acoustic transients. The energy contained within a single short pulse results in plasma formation giving rise to small vacuoles that join together to produce large vacuole. This creates an acoustic wave that disrupts nearby tissue¹⁰⁻¹².

We describe a case of successful management of recurrent epithelial ingrowth using Nd:YAG laser.

Case report

A 59-year-old female with a systemic history of diabetes type 2 was referred to the Wills Cornea Service with the chief complaint of decreased vision in both eyes, the left being worse than the right. She underwent LASIK at another institution 12 years prior to the visit, in 1998. Flap lift enhancements were done in both eyes (OU) 6

months after the primary surgery, and epithelial ingrowth removal was performed twice in each eye between 3 and 6 months before her visit at Wills in 2008. There were no details of the previous surgeries, but the patient's records revealed that when the LASIK flap of left eye (OS) was lifted for removal of epithelial ingrowth, it came off completely (free cap) during the surgery. It was replaced and covered with a bandage soft contact lens.

On presentation to our Service, the uncorrected visual acuity (UCVA) was 20/40 in the right eye (OD) and 20/30 in the OS. On examination the patient had dry eyes with silicone plugs in OU in all four puncta. In OS, there was significant epithelial ingrowth superiorly encroaching on the visual axis (fig. 1a). There was also a small degree of epithelial ingrowth noted peripherally at 1 and 9 o'clock in the OD. She had grade I nuclear sclerosis in OU. The topography showed mild irregular astigmatism in the OS (fig. 3). As her vision was fairly good, the ingrowth was paracentral, she had undergone 2 previous unsuccessful manual removals of the epithelial ingrowth and had a history of a free LASIK cap, the advantages and disadvantages of attempting to treat the epithelial ingrowth in OS with a Nd:YAG laser were discussed in detail with the patient, who agreed to proceed.

After topical anesthesia, an Abraham YAG capsulotomy contact lens was placed on the left eye. Using the slit lamp mounted Nd:YAG laser (Coherent Medical Group, Taracan Pty Ltd, Adelaide, S.A 5000) laser shots were focused on the epithelial ingrowth, starting in the center of the area of epithelial ingrowth. The power was adjusted to the minimal amount to form bubbles (average 0.7 mJ) (fig. 2). At the margin of each bubble, new spots of laser were shot until the entire area of the epithelial ingrowth was treated.

Three sessions of Nd:YAG laser were performed at approximately 1 month intervals between each in the OS. Approximately 25 laser spots were performed at each session. After each treatment prednisolone acetate 1% was used four times per day for one week, twice a day for one week, once a day for one week, and then stopped. After each

session of Nd:YAG laser treatment there was decrease in size of the epithelial ingrowth and the borders became well defined (figs. 1b, 1c). After the third session of Nd:YAG laser treatment, the epithelial ingrowth almost completely disappeared. At 2 years after Nd:YAG laser treatment the BSCVA was 20/30 (-2.25+1.75Dx160°) OS. Slit lamp biomicroscopy showed no evidence of epithelial ingrowth but only minimal scarring in the area of previous epithelial ingrowth (fig. 1d). Corneal topography (Atlas System, model 995, Carl Zeiss Meditec, Dublin, CA). Before and at 2 months after 3rd session of Nd:YAG laser treatment were 40.75D, 38.87D and 40.62D, 40.00D respectively showing a mild change in astigmatism (fig. 3a, 3b).

Discussion

Some degree of epithelial ingrowth is seen in 90% of cases within first 2 months after LASIK¹³. The incidence of epithelial ingrowth varies from 0-20%¹⁴⁻¹⁷ but can be as high as 32% in cases of enhancements¹⁸. Chan *et al* have shown that the high incidence of epithelial ingrowth in enhancements may be due to trauma caused while lifting or manipulating the flap¹⁹. Epithelial ingrowth occurs as a result of direct implantation of epithelial cells during surgery or postoperative migration of surface epithelial cells under the edge of the flap²⁰.

Several risk factors have been reported that may lead to the development of epithelial ingrowth. These include epithelial basement membrane dystrophy, previous epithelial ingrowth in the fellow eye, hyperopic LASIK correction, flap instability, intraoperative epithelial defects, recurrent corneal erosions, diabetes mellitus with epithelial keratopathy, decentered flaps, trauma, increasing age, the surgeon's experience, the use of bandage contact lens during enhancements, the type of excimer laser system, and a thinner LASIK flap^{9, 13, 19-25}.

Clinically, epithelial ingrowth may present as epithelial pearls in the interface, a sheet of confluent opacity, a fibrotic demarcation line or melting of the flap²⁶⁻²⁷. Epithelial ingrowth is usually treated based on clinical severity. Treatment is advocated in cases where ingrowth has approached

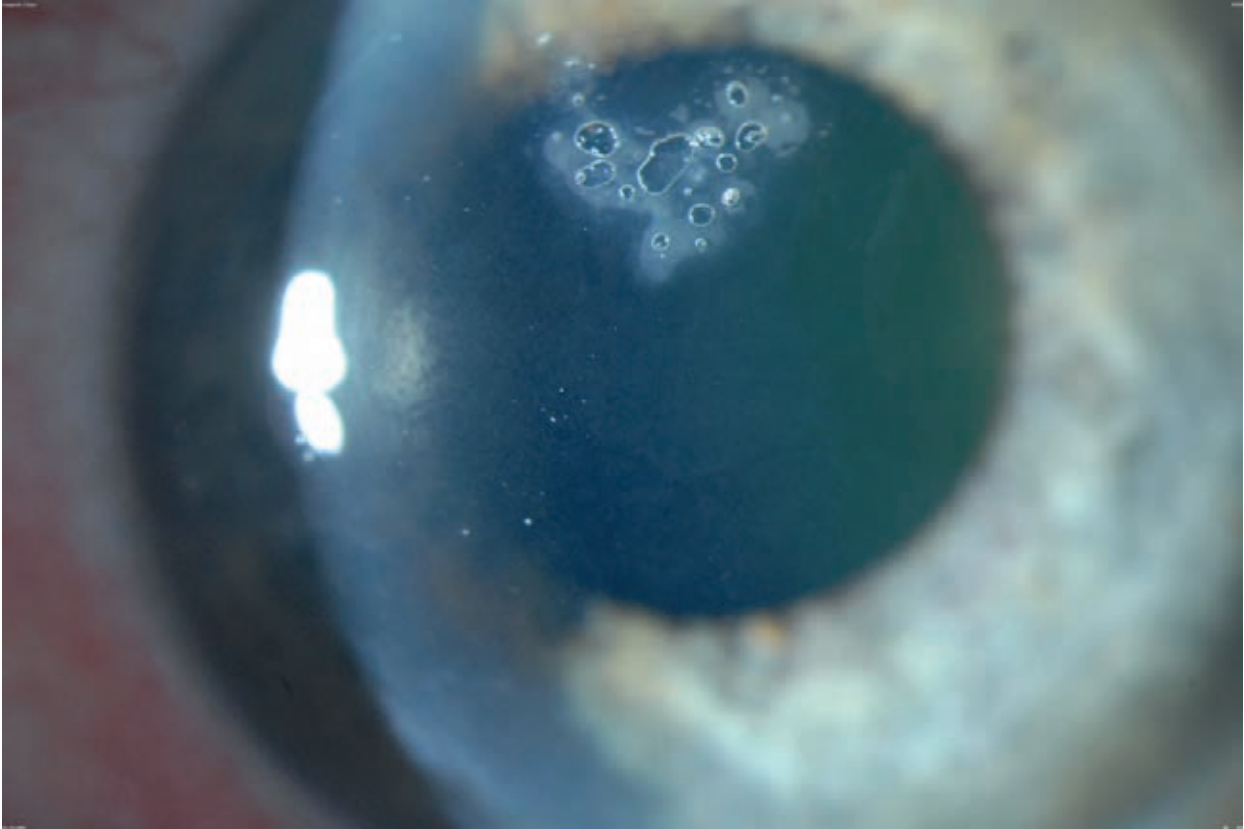


Figure 2. Slit-lamp photograph, OS demonstrating epithelial ingrowth in the pattern of a map, bubbles can be seen in the interface immediately after 1st session of Nd:YAG laser treatment.

greater than 1-2 mm from the flap edge, presence of visual symptoms from irregular astigmatism, thickening of the flap, flap melting or erosion due to epithelial ingrowth. Initially epithelial ingrowth was treated by lifting the flap and scraping the bed and the posterior surface of the flap but it was associated with clinical significant recurrence in 23% of cases [include my paper, ref 1, here and give a range of success rates]¹³. Later adjuvant treatment like 50% ethanol and 70% isopropyl alcohol were used but were associated with recurrence, diffuse lamellar keratitis or melting of the flap^{6, 28-29}. Rojas *et al*¹⁵ and Narvaez *et al*⁶ have tried combination treatment by lifting the flap, scraping the bed, flap and then either suturing the flap or application of fibrin glue with good success. Excimer laser PTK was used by Fagerholm *et al* to treat primary as well as recurrent

epithelial ingrowth with good success except for development of cystic ingrowth which required surgical intervention⁷.

Ayala MJ *et al* reported treating thirty eyes with Nd: YAG laser for clinically significant epithelial ingrowth after LASIK⁹. It was noted that the opacities caused by the epithelial ingrowth disappeared in eighty percent of the cases with the Nd:YAG laser treatment. In forty percent of the cases, two or more sessions of Nd:YAG laser treatment were necessary to eliminate the epithelial ingrowth areas entirely. In sixty percent of the cases, visual acuity improved by one or more lines of vision and the treatment, symptoms such as glare and halos improved in all cases. The intensity of the laser treatment was adjusted in each case and was focused on the epithelial ingrowth areas. There were no complications reported.

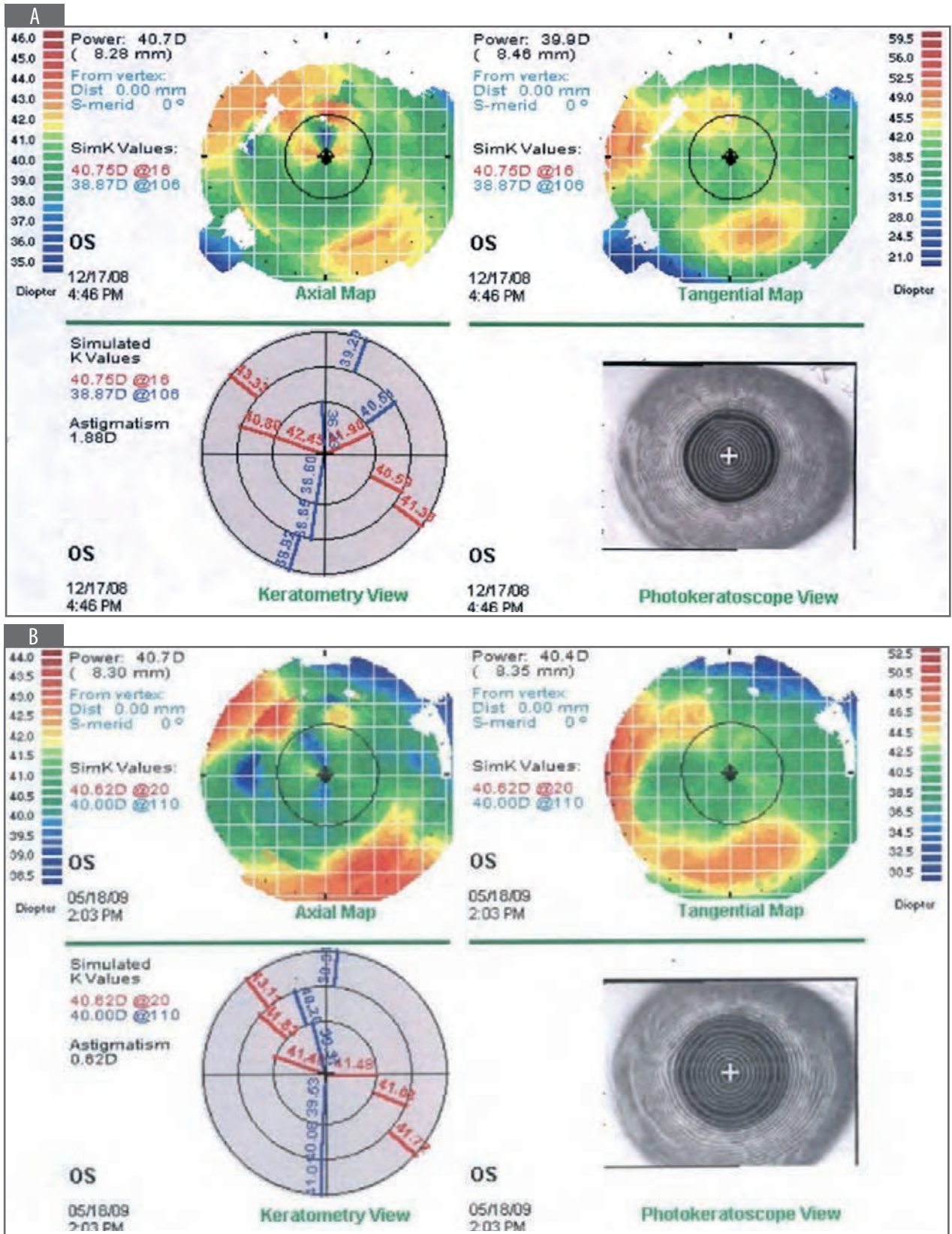


Figure 3. Corneal topography at presentation (a) and at 2 months after 3rd session of Nd:YAG laser treatment (b).

The primary surgical mechanism of Nd: YAG laser is tissue evaporation by the laser plasma, whereas the collateral damage from single laser pulses is mainly caused by the cavitation and jet formation. The damage range after a 4-mJ laser pulse is 0.8 mm which is slightly larger than the corresponding cavitation bubble radius³⁰. The amount of laser used for removal of ingrowth is very less and hence there is less chance for the occurrence of any complications due to Nd: YAG laser.

Keeping in mind our previous experience, published literature and the patient having recurrent epithelial ingrowth and a free cap in OS, we decided not to lift the flap and used Nd:YAG laser treatment due to its non-invasive nature. In our case, the epithelial ingrowth resolved and the vision remained stable. The treatment of epithelial ingrowth with Nd:YAG laser is a straightforward technique, which was well tolerated by the patient. However, as in this case multiple treatments may be required.

References

1. Rapuano CJ. Management of epithelial ingrowth after laser in situ keratomileusis on a tertiary care cornea service. *Cornea* 2010; 29: 307-13.
2. Probst LE 5th, Machat JJ. Corneal subepithelial infiltrates following photorefractive keratectomy. *J Cataract Refract Surg* 1996; 22: 281.
3. Lin JM, Tsai YY, Tseng SH. Spontaneous regression of dense epithelial ingrowth after laser in situ keratomileusis. *J Refract Surg* 2005; 21: 300-2.
4. Yang B, Wang Z, Chen J. The management of epithelial ingrowth after laser in situ keratomileusis. *Chin Med Sci J* 2001; 16: 241-3.
5. Narvaez J, Chakrabastya A, Chang K. Treatment of epithelial ingrowth after LASIK enhancement with a combined technique of mechanical debridement, flap suturing, and fibrin glue application. *Cornea* 2006; 25: 1115-7.
6. Haw WW, Manche EE. Treatment of progressive recurrent epithelial ingrowth with ethanol following laser in situ keratomileusis. *J Refract Surg* 2001; 17: 63-8.
7. Fagerholm P, Molander N, Podskochy A, Sundelin S. Epithelial ingrowth after LASIK treatment with scraping and phototherapeutic keratectomy. *Acta Ophthalmol Scand* 2004; 82: 707-13.
8. Lee ES, Lee HK, Cristol SM *et al.* Amniotic membrane as a biologic pressure patch for treating epithelial ingrowth under laser in situ keratomileusis flap. *J Cataract Refract Surg* 2006; 32: 162-5.
9. Ayala MJ, Alió JL, Mulet ME, De La Hoz F. Treatment of laser in situ keratomileusis interface epithelial ingrowth with neodymium: yttrium-aluminum-garnet laser. *Am J Ophthalmol* 2008; 145: 630-34.
10. Vogel A, Capon MR, Asiyo Vogel MN, Birngruger R. Intraocular photodisruption with picosecond nanosecond laser pulses: tissue effects in cornea, lens and retina. *Invest Ophthalmol Vis Sci* 1994; 35: 3032-44.
11. Eichholts W, Sellin D. Neodymium-YAG-Laser Effekte an der Hornhaut [Neodymium:YAG laser effects on the cornea]. *Klin Monstbl Augenheilkd* 1988; 192: 27-9.
12. Vogel A, Hentschel W, Holzfuss J, Lauterborn W. Cavitation bubble dynamics and acoustic transient generation in ocular surgery with pulsed neodymium: YAG lasers. *Ophthalmology* 1986; 93: 1259-69.
13. Wang MY, Maloney RK. Epithelial ingrowth after laser in situ keratomileusis. *Am J Ophthalmol* 2000; 129: 746-51.
14. Lin RT, Maloney RK. Flap complications associated with lamellar refractive surgery. *Am J Ophthalmol* 1999; 127: 129-36.
15. Rojas MC, Lumba JD, Manche EE. Treatment of epithelial ingrowth after laser in situ keratomileusis with mechanical debridement and flap suturing. *Arch Ophthalmol* 2004; 122: 997-1001.
16. Walker MB, Wilson SE. Incidence and prevention of epithelial growth within the interface after laser in situ keratomileusis. *Cornea* 2000; 19: 170-3.
17. Stulting RD, Carr JD, Thompson KP, Waring GO III, Wiley WM, Walker JG. Complications of laser in situ keratomileusis for the correction of myopia. *Ophthalmology* 1999; 106: 13-20.
18. Wygledowska-Promienska D, Rokita-Wa-

- la I. Wrastanie nablonka rogowki po zabiegach LASIK--doswiadczenia wlasne [Epithelial ingrowth after LASIK personal experience]. *Klin Oczna* 2003; 105: 157-61.
19. Chan CC, Boxer Wachler BS. Comparison of the effects of LASIK retreatment techniques on epithelial ingrowth rates. *Ophthalmology* 2007; 114: 640-2.
20. Asano-Kato N, Toda I, Hori-Komai Y, Takano Y, Tsubota K. Epithelial ingrowth after laser in situ keratomileusis: clinical features and possible mechanisms. *Am J Ophthalmol* 2002; 134: 801-7.
21. Jabbur NS, Chicani CF, Kuo IC, O'Brien TP. Risk factors in interface epithelialization after laser in situ keratomileusis. *J Refract Surg* 2004; 20: 343-8.
22. Gimbel HV, Penno EE, Westenbrugge JA, Ferensowicz M, Furlong MT. Incidence and management of intraoperative and early postoperative complication in 1000 consecutive laser in situ keratomileusis cases. *Ophthalmology* 1998; 105: 1839-47.
23. Perez-Santonja JJ, Ayala MJ, Sakla HF, Ruiz-Moreno JM, Alió JL. Retreatment after laser in situ keratomileusis. *Ophthalmology* 1999; 106: 21-8.
24. Rezende RA, Uchoa UC, Cohen EJ, Laibston PR, Rapuano CJ. Complications associated with anterior basement membrane dystrophy after laser in situ keratomileusis. *J Cataract Refract Surg* 2004; 30: 2328-31.
25. Jun RM, Cristol SM, Kim MJ, Seo KY, Kim JB, Kim EK. Rates of epithelial ingrowth after LASIK for different excimer laser system. *J Refract Surg* 2005; 21: 276-80.
26. Ambrósio R Jr, Wilson SE. Complications of laser in situ keratomileusis: etiology, prevention, and treatment. *J Refract Surg* 2001; 17: 350-79.
27. Castillo A, Díaz-Valle D, Gutiérrez AR, Tolodano N, Romero F. Peripheral melt of flap after laser in situ keratomileusis. *J Refract Surg* 1998; 14: 61-3.
28. Lahnens WJ, Hardten DR, Lindstrom RL. Alcohol and mechanical scraping for epithelial ingrowth following laser in situ keratomileusis. *J Refract Surg* 2005; 21: 148-51.
29. Vroman DT, Karp CL. Complication from use of alcohol to treat epithelial ingrowth after laser-assisted in situ keratomileusis. *Arch Ophthalmol* 2001; 119: 1378-9.
30. Vogel A, Schweiger P, Frieser A, Asiyo M, Birngruber R. Wirkungsmechanismen, Schadensreichweite und Reduzierung von Nebenwirkungen bei der intraokularen Nd:YAG-Laserchirurgie [Mechanism of action, scope of the damage and reduction of side effects in intraocular Nd:YAG laser surgery]. *Fortschr Ophthalmol* 1990; 87: 675-87.

Compromiso orbitario a partir de melanoma maligno nasosinusal

Gisele Narváez, J. Ignacio Alonso

Servicio de Oftalmología, Hospital Italiano, Córdoba, Argentina.

Resumen

Objetivo: Describir e ilustrar las alteraciones morfológicas y actualizar los criterios diagnósticos y el tratamiento del melanoma maligno de cavidad nasal.

Material y métodos: Presentamos un caso de una paciente de 83 años quien consulta en el Servicio de Oftalmología del Hospital Italiano Córdoba por presentar intensa quemosis, hipostesia en el trayecto del nervio infraorbitario y proptosis en ojo derecho de un mes de evolución aproximadamente, acompañado por obstrucción nasal y rinorrea.

Discusión: El melanoma maligno de cavidad nasal y senos paranasales ocupa menos del 1% de los tumores de esta localización. El origen en cavidad nasal es más frecuente que en senos paranasales. No existe preferencia por el sexo y los síntomas son inespecíficos. Al examen físico típicamente se presentan como masas polipoides o sesiles frecuentemente pigmentadas. La excisión completa es el tratamiento de elección.

Conclusiones: El pronóstico de este tumor es pobre y la supervivencia media es de dos años.

Palabras clave: melanoma maligno nasosinusal, cavidad nasal, proptosis.

Orbital involvement in sinonasal malignant melanoma

Abstract

Objective: To describe and illustrate the morphological changes occurring in malignant melanoma of the nasal cavity and to provide an update on the diagnostic criteria and treatment of this condition.

Material and methods: We report on an 83-year-old-patient presenting at the Ophthalmology Service of the Hospital Italiano Cordoba with intense chemosis, infraorbital nerve hypoesthesia and proptosis in the right eye of about one month of evolution, accompanied by nasal obstruction and rhinorrhea.

Discussion: Malignant melanoma of the nasal cavity and paranasal sinuses accounts for less than 1% of tumors in this location. Origin in the nasal cavity is more common than in the sinuses, there is no sex preference and symptoms are nonspecific. Upon physical examination it typically presents as polypoid or sessile masses that are often pigmented. Complete excision is the treatment of choice.

Conclusions: Prognosis of this tumor is poor and median survival is two years.

Keywords: sinonasal malignant melanoma, nasal cavity, proptosis.

Compromisso orbitário a partir de melanoma maligno da mucosa nasossinusal

Resumo

Objetivo: Descrever e ilustrar as alterações morfológicas e atualizar os critérios diagnósticos e o tratamento do melanoma maligno da mucosa *nasossinusal*.

Material e métodos: apresentamos o caso de uma paciente de 83 anos quem consulta no Serviço de Oftalmologia do Hospital Italiano da cidade de Córdoba por apresentar intensa quemose, hipostesia no trajeto do nervo infraorbitário e proptose no olho direito de um mês de evolução aproximadamente, acompanhado por obstrução nasal e rinorreia.

Discussão: O melanoma maligno de cavidade nasal e seios paranasais ocupa menos de 1% dos tumores dessa localização. A origem na cavidade nasal é mais frequente que em seios paranasais. Não existe preferência pelo sexo e os sintomas são inespecíficos. No exame físico tipicamente se apresentam como massas polipóides ou sésseis frequentemente pigmentadas. A excisão completa é o tratamento de eleição.

Conclusões: O prognóstico deste tumor é pobre e a supervivência média é de dois anos.

Palavras chave: *melanoma maligno nasossinusal*, cavidade nasal, proptose.

Recibido: 10 de agosto de 2014.

Aceptado: 23 de agosto de 2014.

Correspondencia a:

Dr. J. Ignacio Alonso

Servicio de Oftalmología Hospital Italiano

Roma 550

5000 Córdoba, Argentina.

drignacioalonso@gmail.com

Oftalmol Clin Exp

(ISSN 1851-2658)

2014; 7(3): 101-106

Introducción

La primera descripción de melanoma de las mucosas fue realizada por Weber y colaboradores en 1856 y se clasificó más tarde en 1869 como entidad distinta¹⁻².

La escasez de información relacionada con los melanomas de la mucosa corresponde a la rareza de la enfermedad. Sólo 0.15 casos por 100 mil personas en los Estados Unidos son diagnosticados cada año y no más de mil casos son comunicados en el mundo en la literatura³⁻⁴.

El melanoma maligno de cavidad nasal y senos paranasales ocupa menos del 1% de los tumores de esta localización⁵⁻⁶. El origen en cavidad nasal es más frecuente que en senos paranasales. Dentro de la cavidad nasal los sitios más comunes de localización son el septum anterior, el cornete inferior y el cornete medio^{5,7-9}.

Predomina entre la quinta y la octava décadas de la vida y es más común en personas de origen caucásico¹⁰.

Existen aproximadamente 2 a 3 billones de melanocitos en el cuerpo humano, los cuales proveen pigmentación a pelo y piel mediante la producción de melanina¹¹. Los melanocitos se desarrollan a partir del neuroectodermo en estadios tempranos de la gestación y los melanomas son

la transformación neoplásica maligna de estas células¹². El melanoma tiene conducta, tratamiento y pronóstico diferentes según sea cutáneo o de mucosas. A diferencia del cutáneo, el melanoma mucoso no se relaciona con exposición a la luz solar, aunque el pico de incidencia en la cuarta a séptima décadas de la vida es igual en ambos¹³. Se considera que el melanoma es una neoplasia maligna muy agresiva y de mal pronóstico, por lo que su detección y su tratamiento tempranos son esenciales¹⁴.

La sintomatología en estadios tempranos es inespecífica: presenta epistaxis, hipostesia en el trayecto del nervio infraorbitario, congestión nasal u obstrucción nasal unilateral, lo que retrasa el diagnóstico y reduce las posibilidades de curación, a diferencia del melanoma maligno de piel en el que el pronóstico ha ido mejorando gracias a un diagnóstico cada vez más precoz¹⁵⁻¹⁶.

En la rinoscopia puede aparecer como lesiones macroscópicamente variables que pueden observarse en forma de masas polipoides o sésiles, sangrantes o no, pigmentadas o blanquecinas¹⁶⁻¹⁷.

El diagnóstico diferencial se debe hacer con estresioneuroblastoma olfatorio, linfoma y plasmocitoma, carcinomas indiferenciados, rhabdomyosarcomas y fibrohistiocitoma maligno.

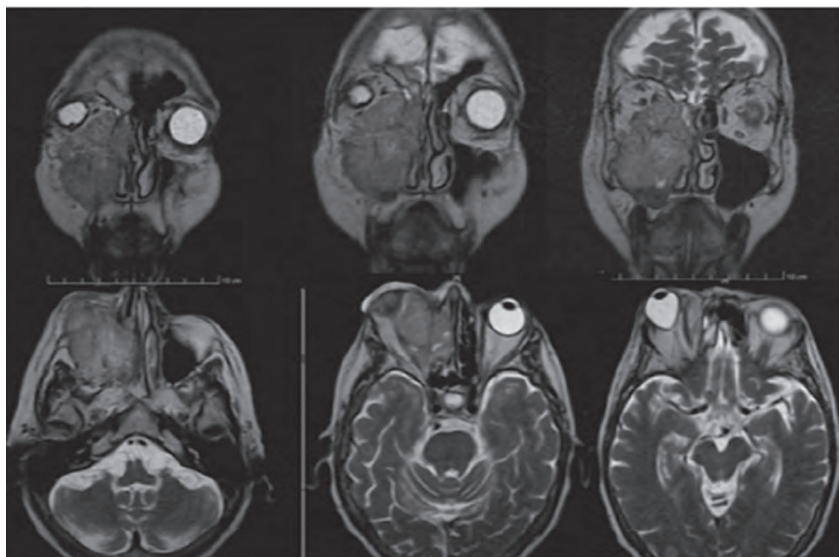


Figura 1. Lesión infiltrativa, polilobulada, no homogénea que invade la totalidad del seno maxilar, celdillas etmoidales y fosa nasal derecha que compromete la morfología de la órbita derecha.

El objetivo del trabajo es presentar un caso de una paciente de sexo femenino de 83 años, describir las manifestaciones clínicas del melanoma maligno nasosinusal (MMNS), así como determinar los estudios necesarios para el correcto diagnóstico.

Material y métodos

Paciente femenina de 83 años con antecedentes patológicos de hipertensión arterial quien concurrir al Servicio de Oftalmología del Hospital Italiano Córdoba en el mes de diciembre de 2013 por presentar intensa quemosis, hipostesia en el trayecto del nervio infraorbitario y proptosis en ojo derecho (exoftalmometría: OD 23 mm OI 21 mm) de un mes de evolución aproximadamente, acompañado por obstrucción nasal, rinorrea.

La exploración oftalmológica en estos momentos era la siguiente: agudeza visual de OD 3/10 SC 4/10 CE y de OI 2/10 SC 4/10 CE, la presión intraocular de OD 18 mmHg y de OI 12 mmHg. A la biomicroscopía la paciente presentaba en el ojo derecho edema bpalpebral, conjuntiva quemótica, córnea clara y transparente, pupila reactiva, pseudoexfoliación en borde pupilar y cápsula

anterior del cristalino. El ojo izquierdo sin particularidades. En el examen fundoscópico se observaba papila de borde, tamaño y colorido normal, mácula libre, retina periférica aplicada 360° en ambos ojos.

Presentaba, además, restricción de los movimientos oculares y diplopía, más notable en las infraducciones. Se palpaba un área indurada en región malar derecha.

Estaba afebril, no mostraba pérdida de peso ni otras alteraciones.

Se solicitó tomografía computada de órbita y senos paranasales para evaluar el cuadro clínico.

Resultados

La tomografía computada de órbita y senos paranasales informó que se observaba una masa con densidad de partes blandas en el seno maxilar derecho que comprometía la superficie ósea del piso orbitario y la grasa extraconal, sugestivo de proceso neoproliferativo.

En la exploración endoscópica, realizada junto al Servicio de Cabeza y Cuello del Hospital Italiano Córdoba, se encontró en fosa nasal derecha una masa obstructiva de coloración parda, friable,

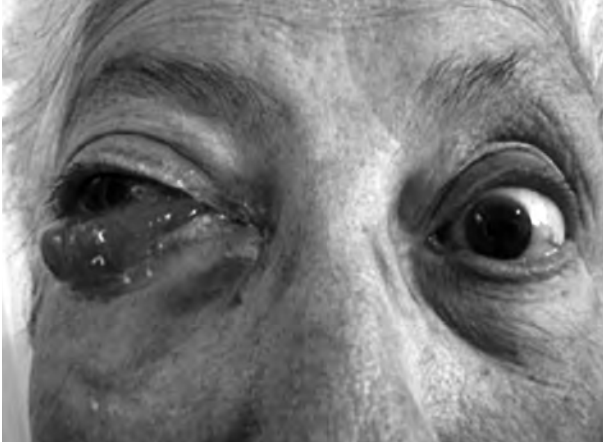


Figura 2. Intensa quemosis y exoftalmo deformante del ojo derecho.

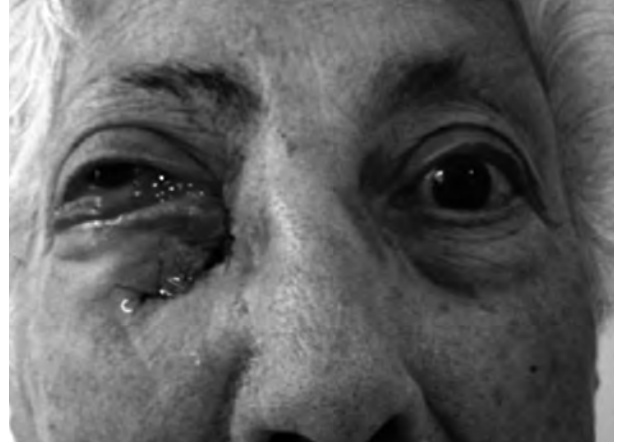

Figura 3. Posquirúrgico inmediato de orbitotomía lateral derecha descompresiva.

blanda y con escasa rinorrea blanquecina, sangrante. La fosa nasal izquierda y el resto de la mucosa nasal y orofaríngea no tenían alteraciones.

Se procedió a tomar biopsia y se envió a anatomía patológica, que informó que las muestras presentaban proliferación de células neoplásicas dispuestas en mantos sólidos, caracterizados por presentar núcleos pequeños, redondeados, monomorfos e hiper cromáticos y muy escaso citoplasma. En sectores adoptaban forma de “nidios” separados por estroma fibrosa con proliferación vascular reactiva. Se visualizaba pigmento pardo granular focal. Se diagnosticó tumor maligno compatible con estesioneuroblastoma vs. linfoma no Hodgking difuso, sugiriendo inmunomarcación.

Se envió muestra del material a inmunohistoquímica, donde se observó S100 y Melan A positivo. Se llegó a la conclusión de que se trataba de un melanoma maligno nasosinusal.

Se solicitó resonancia magnética nuclear con gadolinio (fig. 1) donde se evidenciaba lesión infiltrativa, polilobulada, no homogénea que invadía la totalidad del seno maxilar, celdillas etmoidales y fosa nasal derecha; presentaba realce moderado y heterogéneo tras el contraste, deformando y comprometiendo la morfología de la órbita derecha, produciendo desplazamiento de

sus estructuras internas y de la rinofaringe, lo que conducía a una importante exoftalmía.

Se realizó interconsulta con el Servicio de Oncología para su evaluación y la valoración del tratamiento.

En enero se realizó una orbitotomía lateral descompresiva derecha con el objeto de aumentar el volumen de la órbita, ya que la paciente presentaba intensa quemosis, exoftalmos deformante (OD 28 mm), pérdida de la visión y restricción total de los movimientos oculares (figs. 2 y 3).

Discusión

El melanoma de las mucosas es una entidad muy rara. De las localizaciones mucosas de vías aerodigestivas superiores, las cavidades nasosinuales son el sitio más frecuente de melanoma. Entre ellas, la parte anterior del tabique, los cornetes medio e inferior y el seno maxilar son las más afectadas¹⁸.

El aspecto macroscópico de la lesión es el de una masa polipoidea, carnosa, friable, pigmentada (negra o marrón). Debido a la inespecificidad de los hallazgos se debe realizar una endoscopia nasal. El análisis con tomografía y resonancia magnética debe preceder la toma de biopsia. La tomografía es de utilidad para evaluar el sitio

primario; sin embargo, la resonancia es superior cuando se está definiendo el nivel de desarrollo del tejido, especialmente en la región de la cabeza y cuello. Una enfermedad extensa puede no ser detectada mediante el examen físico y esta es la razón para obtener estos estudios de imagen. Además, son de beneficio para determinar la estrategia de tratamiento.

El diagnóstico definitivo sólo es posible a través de la histología y la inmunohistoquímica, HMB-45, tinción Fontana-Masson que tiñe la melanina (aunque hay formas amelanóticas), y S-100, vimentina, T-311, SKIC 3. El T311 (anticuerpo para tirosinasa) la enzima llave para la síntesis de melanina es el marcador más sensible para el diagnóstico del melanoma nasosinusal y emerge como el más útil para el diagnóstico de melanoma mucoso de cabeza y cuello¹⁹⁻²⁰.

La presencia de adenopatías en el momento del diagnóstico oscila entre el 10% y el 20% de los casos. Las metástasis a distancia son menos frecuentes, del 0% al 5% de los casos, sin embargo la posibilidad de metástasis tardía exige un control prolongado mínimo de 10 años; se ha descrito la aparición de metástasis hasta 12 años después de realizado el tratamiento.

El pulmón es el sitio más frecuente afectado por metástasis provenientes de cabeza y cuello²¹.

Ningún autor cuestiona que el único tratamiento que ofrece la posibilidad de curación es la cirugía. Sin embargo en muchas ocasiones es prácticamente imposible realizar una sección radical del tumor debido a la inaccesibilidad de los recessos nasales, a las estructuras vitales circundantes y a los deseos de conseguir en control local de la enfermedad sin graves deformidades estéticas.

La quimioterapia no mejora la supervivencia, aunque se han usado protocolos quimioterápicos eficaces en tumores no quirúrgicos en los que se ha empleado cisplatino, vindesina, decarbazina²².

Conclusión

El melanoma maligno de cavidad nasal y senos paranasales ocupa menos del 1% de los tumores de esta localización.

Su diagnóstico temprano a través de estudios de imagen —y sobre todo de biopsia— es de vital importancia para iniciar lo antes posible el tratamiento adecuado (cirugía, quimioterapia y radioterapia), ya que se trata de uno de los tumores malignos que inducen una mayor tasa de mortalidad.

El pronóstico de melanoma nasosinusal es malo, con una supervivencia a los 5 años inferior al 35%. Más del 50% fallecen en los primeros 3 años desde el diagnóstico. Los principales factores pronósticos son: el tamaño tumoral (los tumores mayores de 3 cm de diámetro tienen peor pronóstico que los más pequeños), el retraso en el diagnóstico motivado por la inespecificidad de la presentación clínica, y el aspecto macroscópico del tumor (peor pronóstico cuando el síntoma de presentación es la obstrucción nasal en relación a la epistaxis, probablemente porque le lleve a consultar antes).

En este caso, por el tipo de tumor, la edad de la paciente, el estadio avanzado de la enfermedad (tumor que compromete seno maxilar y órbita) —signos de mal pronóstico—, se arribó a la conclusión —mediante un comité interdisciplinario de tumores donde participó el Servicio de Oncología y Cabeza y Cuello— de realizar tratamiento paliativo.

Referencias

1. Weber CO. *Chirurgische Erfahrungen, Untersuchungen. Nebst zahlreichen Beobachtungen aus der chirurgischen Klinik dem Evangelischen Krankenhaus zu Bonn*. Berlin: G. Reimer, 1859.
2. Lucke A. Die Lehre van dem Geschwulsten in Anatomischer und Klinischer Beziehung in Handbuch dulla Uspec chir Erlangen. The Teachings in Anatomical and Clinical Relations 244:1869.
3. Lin CY, Yang SW, Lai CH. Primary malignant melanoma of the nasal cavity: case report. *Chang Gung Med J* 2003; 26: 857-62.
4. Batra PS, Citardi MJ. Endoscopic management of sinonasal malignancy. *Otolaryngol Clin North Am* 2006; 39: 619-37.
5. Céspedes Rodríguez W. Cáncer de fosas nasales y senos paranasales. En su: *Neoplasias malignas de*

- cabeza y cuello*. Lima: Fondo Editorial de la Universidad Nacional Mayor de San Marcos, 2000.
6. Rosai J. *Rosai and Ackerman's Surgical pathology*. 10th ed. Philadelphia: Mosby Elsevier, 2011
 7. Johns ME, Kaplan MJ. Advances in the management of paranasal sinus tumors. En: Wolf GT (ed.). *Head and neck oncology*. Boston: Martinus Nijhoff, 1984, p. 27-52.
 8. National Cancer Institute. Cáncer del seno paranasal y de la cavidad nasal Disponible en: <http://www.cancer.gov/espanol/pdq/tratamiento/senoparanasal/>
 9. Mills SE, Fechner RE. The nose, paranasal sinuses, and nasopharynx. En: Sternberg SS. *Diagnostic surgical pathology*. 3rd ed. Philadelphia: Lippincott Williams & Wilkins, 1999.
 10. Rinaldo A, Shaha AR, Patel SG, Ferlito A. Primary mucosal melanoma of the nasal cavity and paranasal sinuses. *Acta Otolaryngol* 2001; 121: 979-82.
 11. Medina JE *et al*. Current management of mucosal melanoma of the head and neck. *J Surg Oncol* 2003; 83: 116-22.
 12. Ferraro RE, Schweinfurth JM, Highfill GR. Mucosal melanoma of the sinonasal tract. *Am J Otolaryngol* 2002; 23: 321-3.
 13. Goerres GW, Stoeckli SJ, von Schulthess GK, Steinert HC. FDG PET for mucosal malignant melanoma of the head and neck. *Laryngoscopy* 2002; 112: 381-5.
 14. Lund VJ, Howard DJ, Harding L, Wei WI. Management options and survival in malignant melanoma of the sinonasal mucosa. *Laryngoscope* 1999; 109: 208-11.
 15. Ortiz Bish F, Clemente Ruiz J, Galera H, Segura J, Martín Mora J, Muñoz Borge F. Melanoma maligno sinusal: a propósito de dos casos clínicos. *ORL-DIPS* 2002; 29: 233-37.
 16. Gilabert S, Aguado E. Melanoma mucoso nasal. *Revista del Hospital Privado de Comunidad (Mar del Plata)* 2004; 7 (2): 33-4.
 17. Johns ME, Kaplan MJ. Advances in the management of paranasal sinus tumors. En: Wolf GT (ed.). *Head and neck oncology*. Boston: Martinus Nijhoff, 1984, p. 27-52.
 18. Alcaraz M. Melanoma maligno amelanótico de la mucosanasal. *ORL-DIPS* 2005; 32: 159-62.
 19. Kharoubi S. Melanome malin des fosses nasales: considerations cliniques et therapeutiques a propós de trois cas. *Cancer Radiother* 2009; 9: 99-103.
 20. Dauer EH, Lewis JE, Rohlinger AL, Weaver AL, Olsen KD. Sinonasal melanoma: a clinicopathologic review of 61 cases. *Otolaryngol Head Neck Surg* 2008; 138: 347-52.
 21. Kato T, Takematsu H, Tomita Y, Takahashi M, Abe R. Malignant melanoma of the mucous membranas: a clinicopathologic study of 13 cases in Japanese patients. *Arch Dermatol* 1987; 123: 216-20.
 22. Snow GB, van der Waal I. Mucosal melanomas of the head and neck. *Otolaryngol Clin North Am* 1986; 19: 537-47.

Implante de ICL para corregir altas ametropías en pacientes con queratocono

Daniel Badoza, María José Cosentino, Melisa Moreno

Instituto de la Visión, Buenos Aires

Resumen

Objetivo: Evaluar la corrección de altas ametropías en pacientes con queratocono utilizando lentes intraoculares fáquicas ICL.

Métodos: Se analizaron la refracción y las agudezas visuales sin corrección (AVSC) y con corrección (AVCC) pre y postoperatorias en 16 ojos de 8 pacientes (edad promedio $37 \pm 11,7$ años) con queratocono estable en los que se implantó ICL.

Resultados: El equivalente esférico preoperatorio fue $-10,93 \pm 5,49$ dioptrías (D) y el postoperatorio $-0,61 \pm 1,22$ D, con astigmatismo preoperatorio de $-3,2 \pm 1,97$ D y postoperatorio de $-0,8 \pm 0,94$ D. La AVSC promedio en todos los casos mejoró de cuenta dedos preoperatorio a 20/40 postoperatorio. La AVCC postoperatoria fue 20/30 o mejor en todos los casos, con ganancia de al menos una línea de AV en todos los casos. En 7 ojos se realizó crosslinking previo al implante de ICL. El seguimiento fue de $9,33 \pm 14$ meses.

Conclusión: El implante de lentes ICL permite obtener resultados refractivos satisfactorios en pacientes con queratocono

Palabras clave: queratocono, lentes intraoculares fáquicas.

ICL implantation to correct high ametropia in patients with keratoconus

Abstract

Objective: To evaluate the correction of high ametropia in patients with keratoconus using ICL phakic IOLs.

Methods: We analyzed the pre- and postoperative refraction, uncorrected visual acuity (UCVA) and best-corrected visual acuity (BCVA) of 16 eyes of 8 patients (average age: 37 ± 11.7 years) with stable keratoconus in which ICL was implanted.

Results: The spherical equivalent was -10.93 ± 5.49 diopters (D) preoperatively and -0.61 ± 1.22 D postoperatively, while pre- and postoperative astigmatism was -3.2 ± 1.97 D and -0.8 ± 0.94 D, respectively. The average UCVA in all cases improved from counting fingers preoperatively to 20/40 postoperatively. Postoperative BCVA was 20/30 or better in all cases, with a gain of at least one VA line in all cases. In 7 eyes, crosslinking was performed before ICL implantation. There was a follow-up of 9.33 ± 14 months.

Conclusion: ICL refractive lens implantation provides satisfactory results in patients with keratoconus.

Keywords: keratoconus, phakic intraocular lenses.

Implante de ICL para corregir altas ametropias em pacientes com ceratocone

Resumo

Objetivo: Avaliar a correção de altas ametropias em pacientes com ceratocone utilizando lentes intraoculares fáquicas ICL.

Métodos: Foram analisadas a refração e as acuidades visuais sem correção (AVSC) e com correção (AVCC) pré e pós-operatórias em 16 olhos de 8 pacientes (idade média $37 \pm 11,7$ anos) com ceratocone estável nos que foi implantado ICL.

Resultados: O equivalente esférico pré-operatório foi $-10,93 \pm 5,49$ dioptrias (D) e o pós-operatório $-0,61 \pm 1,22$ D, com astigmatismo pré-operatório de $-3,2 \pm 1,97$ D e pós-operatório de $-0,8 \pm 0,94$ D. A AVSC média em todos os casos melhorou de contagem de dedos pré-operatório a 20/40 pós-operatório. A AVCC pós-operatória foi 20/30, ou melhor, em todos os casos, com ganância de pelo menos uma linha de AV em todos os casos. Em 7 olhos foi realizado crosslinking prévio ao implante de ICL. O seguimento foi de $9,33 \pm 14$ meses.

Conclusão: O implante de lentes ICL permite obter resultados refrativos satisfatórios em pacientes com ceratocone.

Palavras chave: ceratocone, lentes intraoculares fáquicas.

Recibido: 4 de agosto de 2014.

Aceptado: 15 de agosto de 2014.

Correspondencia a:

Dr. Daniel Badoza

M. T. de Alvear 2261

1122 Buenos Aires.

Teléfono: 4827-7900

Fax: 4823-5721

dabadoza@fibertel.com.ar

Oftalmol Clin Exp

(ISSN 1851-2658)

2014; 7(3): 107-114

Introducción

El queratocono es una degeneración progresiva no inflamatoria de la córnea, la cual toma una forma cónica e irregular en su apex con adelgazamiento de su grosor y la aparición de un alto grado de astigmatismo irregular¹. En los estadios iniciales, la corrección del defecto óptico resultante se realiza mediante anteojos o lentes de contacto; pero a medida que la enfermedad progresa, el incremento del astigmatismo irregular debe corregirse con lentes de contacto gas permeable (LCGP) para obtener una aceptable agudeza visual.

En los queratoconos avanzados puede ser necesario realizar una queratoplastia debido a la disminución de la agudeza visual por la aparición

de cicatrices corneales o por la intolerancia a las LCGP²⁻³.

En los últimos años se incorporaron en las opciones quirúrgicas del queratocono: el *crosslinking* (CXL), los segmentos corneales intraestromales (SCIE) y las lentes intraoculares fáquicas (LIOF)⁴. El CXL se aplica con la intención de prevenir la progresión del queratocono. Los SCIE pueden mejorar la regularidad de la córnea al reducir el astigmatismo irregular, aunque generalmente el componente esférico del defecto refractivo queda sin corregir. Los queratoconos leves podrían tratarse mediante la combinación de CXL y queratectomía fotorrefractiva (PRK), combinada con CXL e incluso con SCIE^{5,8}.

Una alternativa para mejorar los trastornos refractivos en los pacientes con queratocono estable

es el implante de LIOF. Las publicaciones previas incluyen tanto LIOF de soporte angular⁹⁻¹⁰, iridiano^{11, 15} y también en la cámara posterior, aunque la casuística comunicada con estos últimos aún no es muy abundante¹⁶⁻¹⁷.

El objetivo de nuestro trabajo es reportar nuestros resultados con el implante de LIOF tóricas de cámara posterior en ojos con queratocono, con o sin tratamiento previo con CXL o SCIE.

Material y métodos

Realizamos un estudio retrospectivo de las historias clínicas analizando los resultados visuales en 16 ojos de 8 pacientes con diagnóstico de queratocono en quienes se implantó una LIOF ICL Visian (Staar, Monrovia, California) en nuestra institución entre noviembre 2008 y enero de 2013.

Los criterios de inclusión fueron: registros de las historias clínicas completos, pacientes con diagnóstico clínico y topográfico (Tomey II, Orbtex, Bausch & Lomb, Rochester, New York) de queratocono sin signos de progresión en el último año, con refracción estable, agudeza visual mayor a 20/60, profundidad de cámara anterior (definida como la distancia entre el endotelio y la cara anterior del cristalino) mayor a 2.8 mm, cristalino transparente, intolerancia a lentes de contacto, recuento endotelial igual o mayor a 2000 células por mm² (microscopio especular SP 1000 Topcon, Tokio, Japón), interés en cirugía refractiva y expectativas adecuadas del resultado de la operación. La presencia de cicatrices corneales fue un criterio de exclusión.

La evaluación preoperatoria incluyó: refracción objetiva y queratometrías, refracción subjetiva, medición de agudeza visual sin y con corrección (AVSC y AVCC, respectivamente), una evaluación oftalmológica completa, incluyendo evaluación de retina periférica mediante oftalmoscopia binocular indirecta.

La agudeza visual se midió en pies y se tradujo a escala de Snellen para el cálculo de los promedios. En los casos con visión cuenta dedos o menor se le asignó un valor de Snellen de 0.025.

En todos los casos se realizó topografía corneal con tecnología de Plácido (Tomey) y de elevación (Orbscan II) luego de al menos 3 semanas de suspensión del uso de las lentes de contacto, hasta demostrar la ausencia de efecto warpage ocasionado por ellas. Se midió la paquimetría corneal mediante paquímetro ultrasónico. Se evaluó la distancia blanco a blanco (BB) mediante compás, con el paciente recostado en posición supina bajo anestesia tópica y mediante la función EyeMetrics del Orbscan II. El dato de la profundidad de cámara anterior (ACD) se obtuvo mediante el Orbscan II y la biomicroscopía ultrasónica (UBM) (Vumax, Sonomed Escalon, Estados Unidos). Mediante este método también se midió la distancia surco-surco en el eje horizontal.

Todas las LIOF implantadas fueron tóricas y de cámara posterior, de marca ICL, modelos V4 y V4b. Esta LIOF es una lente de Collamer de una sola pieza, con diámetro de óptica entre 4,65 y 5.80 mm (zona óptica efectiva en plano corneal equivalente a 7.3 mm) y entre 11 y 13.7 mm de largo total (largo máximo de 13.7 mm en modelo V4b). El espesor de la ICL según la zona varía de 50 micrones en la óptica, a 500-600 en la zona a su alrededor y a 100-200 micrones en las hápticas de apoyo en el surco.

El cálculo de la ICL a implantar, en cuanto a tamaño y poder esférico y tórico, como así también de la orientación en que debía implantarse la ICL, se realizó a través del sitio web del fabricante (<https://ocos.staarag.ch/>) en el que se introdujeron los datos de edad y sexo del paciente, refracción, queratometría obtenidas de la topografía corneal, ACD, paquimetría y BB. De las ICL propuestas por el calculador en línea, se eligió la que permitiera intentar la refracción postoperatoria más cercana a -0.50 dioptrías.

La evaluación de la refracción objetiva se realizó con autorrefractómetro Topcon KR9000 (Topcon, Tokio, Japón), mientras que en la subjetiva se utilizó método de defocus, test duocrómico y cilindros cruzados.

Los pacientes firmaron un consentimiento informado y se les comunicó adecuadamente de los riesgos de la operación.

Técnica quirúrgica

El mismo cirujano realizó todas las cirugías (DAB). Se realizó una iridotomía con láser de argón con al menos una semana de anticipación a la cirugía. A fin de compensar la ciclorrotación en posición supina, antes de la cirugía y con el paciente sentado, el cirujano realizó en el limbo marcas de referencia horizontal (0-180°) y vertical (90° inferior) utilizando el marcador de Henderson Alignment Marker K3-7908 (Katena Products Inc, Denville, New Jersey) teñido con marcador quirúrgico de piel.

Con el paciente en posición supina, antes de realizar la primera paracentesis, se marcó el eje de orientación de la ICL con respecto de las marcas de referencia corneales, utilizando el marcador de Henderson Degree gauge K3-7904 y el Henderson Toric IOL Marker K3-7912 (Katena Products, Denville, New Jersey) teñido con marcador quirúrgico de piel.

Las cirugías se realizaron bajo anestesia tópica o parabalbar. Luego de hacer la primera paracentesis a hora 12 o 6 (según se tratase de ojo izquierdo o derecho, respectivamente), se llenó la cámara anterior con solución viscoelástica de hidroxipropilmetilcelulosa.

Al finalizar la segunda paracentesis a 180 grados de la inicial y la herida principal de 3.2 mm con bisturí de diamante (ubicada siempre en el eje de 0 grados, independiente de cuál hubiera sido el eje más curvo preoperatorio), se introdujo la LIOF ICL Visian en la cámara anterior, utilizando un inyector aportado por el fabricante. Luego de orientar la ICL de acuerdo con el eje marcado, se la implantó en el surco ciliar con la ayuda de espátulas, con movimientos en la periferia de la LIOF evitando el toque del cristalino. Luego de realizar la aspiración bimanual del viscoelástico remanente tanto detrás como delante de la LIO, se instiló un agente miótico en cámara anterior. En caso de que la herida principal no haya sido autosellante se procedió a la aplicación de una sutura con Nylon 10/0.

El análisis estadístico y las descripciones estadísticas (media, desviación estándar, rango) se realizaron con *software* de Microsoft Office Ex-

cel 2007 (StataCorp LP, College Station, Texas); prueba t pareada se utilizó para identificar las diferencias estadísticamente significativas (P menor a 0.05).

Resultados

Estudiamos 16 ojos de 8 pacientes, 6 (75%) mujeres y 2 (25%) hombres. Todos los procedimientos fueron bilaterales. La edad media fue 37 ± 11.73 años. En 6 (37.5%) ojos se realizó *crosslinking* por lo menos seis meses antes del implante de ICL. En un caso (6.25%) se realizó implante de SCIE y en otro (6.25%) se implantó SCIE y aplicó CXL también 6 meses previos a la cirugía. La edad promedio de los casos en los que se aplicó CXL fue 32 ± 5.8 años. El seguimiento fue de 9.33 ± 14 meses (rango entre 1 y 41 meses).

La esfera decreció de -9.35 ± 5.58 dioptrías (D) en el preoperatorio a -0.21 ± 0.93 D en el postoperatorio. El astigmatismo preoperatorio fue -3.2 ± 1.97 D y postoperatorio de -0.8 ± 0.94 D. El equivalente esférico mejoró de -10.93 ± 5.49 D a -0.61 ± 1.22 D. La queratometría media fue de 48.83 ± 5 D.

La AVSC medida en Snellen pasó de 0.025 ± 0 antes de la cirugía a 0.55 ± 0.17 luego de ella. En todos los casos mejoró de cuenta dedos preoperatoriamente a no menos de 20/40 en el postoperatorio, resultado que fue estadísticamente significativo.

La AVCC medida en Snellen pasó de 0.58 ± 0.16 antes de la cirugía a 0.74 ± 0.12 luego de ella. La AVCC postoperatoria fue 20/30 o mejor en todos los casos, con ganancia de al menos una línea de AV en todos los casos (tabla 1). El índice de eficacia (AVSC postop./AVCC preop.) fue 0.96. El índice de seguridad (AVCC postop./AVCC preop.) fue 1.27.

No se observaron complicaciones intra ni postoperatorias, a excepción de un aumento transitorio de la presión intraocular detectado en dos casos durante el control de las primeras 2 horas postoperatorias, ocasionado por retención de viscoelástico en la cámara anterior, que fue tratado exitosamente mediante presión suave con cánula

Tabla 1. Resumen de reportes previos de lentes intraoculares fáquicas en ojos con queratocono.

| Autor (año) | LIO implantado | Ojos / pac | Edad años | Refracción preop | | Anillos | Refracción postop anillos | | Refracción post LIO fáquico | | Seg meses |
|-------------------------------|--------------------------|------------|-----------|------------------|-------|---------|---------------------------|-------|-----------------------------|-------|-----------|
| | | | | Esf | Cil | | Esf | Cil | Esf | Cil | |
| Leccisotti (2003) | ZSAL-4 | 12/8 | 36.8 | -10.23 | -2.79 | No | N/A | N/A | +0.46 | -2.35 | 16.5 |
| Colin (2003) | Nuvita | 1 | 42 | -9 | -4.5 | Intacts | -8.75 | -1.75 | -1.25 | -1.75 | 8 |
| Budo (2005) | Artisan | 6/3 | 32 | -13.88 | -0.29 | No | N/A | N/A | +0.46 | -1.33 | 8 |
| Moshirfar (2006) | Artisan (túnel escleral) | 2/2 | 54 | -15.25 | +2.50 | No | N/A | N/A | -0.25 | +1 | 5 |
| El-Raggal (2007) | Artisan | 8/6 | 30.8 | -10.81 | +2.81 | Sí | -9.41 | +1.75 | -0.25 | +1.81 | 24 |
| Kamburogl (2007) | Artisan tór | 2/2 | 24 | -9.50 | -5.50 | Intacts | -6.50 | -4.75 | -1.00 | -1.00 | 5 |
| Koskinseven ⁽²⁰⁰⁷⁾ | ICL tór | 3/2 | 34 | -17.0 | -3.75 | No | N/A | N/A | -0.25 | -0.75 | 7 |
| Kamiya (2008) | ICL tór | 2/2 | 35 | -9.00 | -3.00 | No | N/A | N/A | +0.12 | -1.12 | 12 |
| Alfoso (2008) | ICL | 25/16 | 34 | -8.54 | -1.24 | No | N/A | N/A | -0.35 | 0.125 | 12 |
| Venter (2009) | Artisan/ Artisan tór | 18/11 | 41 | -4.64 | -3.07 | No | N/A | N/A | -0.03 | -0.86 | 6/12 |
| Alfonso (2010) | ICL tór | 30/21 | 35.2 | -5.38 | -3.48 | No | N/A | N/A | -0.08 | 0.41 | 12 |

estéril del labio posterior de una de las paracentesis.

Discusión

Actualmente hay alternativas que permiten retrasar la indicación de la queratoplastia. En los últimos años el *crosslinking* (CXL), los segmentos corneales intraestromales (SCIE) y las lentes intraoculares fáquicas (LIOF) se incorporaron en las opciones quirúrgicas del queratocono. El CXL se aplica con la intención de prevenir la

progresión del queratocono o controlar su evolución. Los SCIE pueden mejorar la regularidad de la córnea, reduciendo el astigmatismo irregular, aunque generalmente el componente esférico del defecto refractivo queda escasamente corregido. Los queratoconos leves y no evolutivos podrían tratarse mediante la combinación de CXL y queratectomía fotorrefractiva (PRK) combinada con CXL e incluso con SCIE^{5, 8}. Sin embargo, los reportes existentes presentan un seguimiento no mayor a 12 meses, lo que consideramos que podría no llegar a ser suficiente para asegurar que la

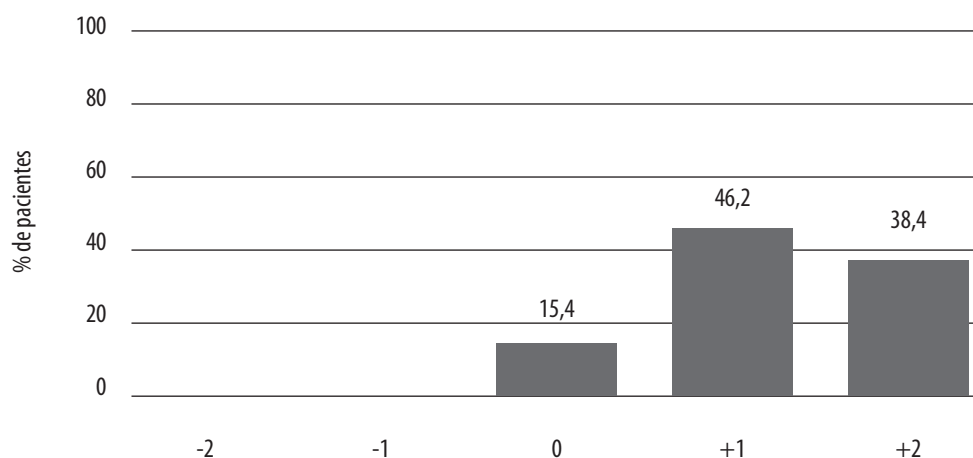


Figura 1. Lineas de AVCC ganadas o perdidas luego de la operación. LIO: lente intraocular. Pac: pacientes. Esf: esfera. Cil: cilindro. Tór: tórico. Seg: seguimiento.

estabilidad del queratocono buscada a través del CXL pueda revertir el riesgo de progresión del queratocono que podría iniciarse tras la ablación con láser excímer.

Una alternativa para mejorar los trastornos refractivos en los pacientes con queratocono estable es el implante de LIOF. Las publicaciones previas incluyen tanto LIOF de soporte angular⁹⁻¹⁰ iridiano^{11, 15}, como en la cámara posterior, aunque la casuística reportada con estos últimos aún no es muy abundante^{16, 19}. En la tabla 1 se puede apreciar una sinopsis.

Analizando los reportes previos, se observa que los seguimientos no superan el año y que la edad promedio de los pacientes ronda la cuarta década, acorde con el momento en que los queratoconos estabilizan su refracción. En los reportes que utilizaron LIOF no tóricas se observa que la refracción preoperatoria fue un parámetro considerado en selección del paciente debido a que fundamentalmente se trata de enfermos con alta miopía y bajo astigmatismo. La relación esfera/cilindro pasa a ser un dato de menor relevancia en la selección del paciente cuando se utilizan LIOF tóricas —como en nuestra serie—, llegando a corregirse pacientes con astigmatismos de valor dióptrico incluso mayor que el esférico.

Consideramos de importancia que la LIOF sea plegable, como en el caso de la ICL tórica, no sólo con el objetivo de obtener mayor predictibilidad en la corrección astigmática al inducir menor astigmatismo incisional, sino porque, considerando que en el queratocono hay alteraciones en la biomecánica corneal, al realizar las heridas de 5.5-6 mm a nivel superior como requieren las LIOF rígidas se corre el riesgo de alterar la estabilidad del queratocono.

Uno de los criterios de inclusión para implantar la LIOF tórica en esta serie de ojos con astigmatismo es la presencia de AVCC preoperatoria mayor a 20/60, lo cual reduce las posibilidades de que el astigmatismo irregular sea significativo y, por ende, de síntomas posquirúrgicos que requieran del explante de la LIO, como la diplopía monocular. Aún así, consideramos prudente que toda LIO a implantar en ojos con queratocono sea fáquica en la medida en que el cristalino sea trasparente, independientemente de la edad del paciente. Aún excediendo la edad recomendada por la casa matriz, hemos implantado ICL tóricas en una paciente de 56 años y a 5 años de seguimiento el cristalino no sufrió cambios.

Si bien hay reportes que consideran la lensectomía clara con implante de LIO pseudofáquica

tórica en casos con queratocono como una opción viable²⁰⁻²¹, consideramos que las LIO fáquicas son siempre una mejor alternativa debido a que el procedimiento es reversible, en especial utilizando ICL tórica, cuyo explante es sencillo y prácticamente respetando la incisión original.

En casos donde hay signos de progresión o sospechas basadas en la edad del paciente de que el queratocono aún no se ha estabilizado, se ha propuesto la utilización de CXL con implante de LIOF luego de comprobada la presencia de refracción estable y no antes de los 6 meses posteriores al CXL, con buenos resultados aunque la casuística aún no sea abundante y los seguimientos sean cortos^{20, 24}. Nuestra experiencia con el implante de ICL tórica luego de al menos 6 meses de realizar CXL nos ha permitido reducir la edad de realización de la cirugía con excelentes resultados hasta el momento, aunque el seguimiento no es prolongado.

No realizamos recuentos endoteliales postoperatorios debido a que los reportes previos indican una detención de la pérdida de células endoteliales luego del primer año postoperatorio²⁵⁻²⁶. Esto podría deberse a la posición retroiridiana que ocupa la lente, lo cual evita el contacto directo con el endotelio. De todos modos, a nuestros pacientes se les indica que eviten frotarse los ojos.

En conclusión, si bien hacen falta seguimientos más largos para confirmar los resultados obtenidos, creemos que el implante de ICL tórica en casos con queratocono con refracción estable—especialmente combinando miopía alta con astigmatismo moderado a alto— es un método efectivo y seguro para mejorar la agudeza visual. En casos donde por la edad se sospeche que el queratocono pudiera progresar, luego de al menos 6 meses de estabilización refractiva tras realizar CXL se puede realizar el implante de la ICL tórica.

Referencias

1. Rabinowitz YS. Keratoconus. *Surv Ophthalmol* 1998; 42: 297-319.
2. Davis LJ *et al.*, Collaborative Longitudinal Evaluation of Keratoconus (CLEK) Study Group. Longitudinal changes in visual acuity in keratoconus. *Invest Ophthalmol Vis Sci* 2006; 47:489-500.
3. Brierly SC, Izquierdo L Jr, Mannis MJ. Penetrating keratoplasty for keratoconus. *Cornea* 2000; 19: 329-332.
4. Suri K, Hammersmith KM, Nagra PK. Corneal collagen cross-linking: ectasia and beyond. *Curr Opin Ophthalmol* 2012; 23: 280-7.
5. Kremer I, Aizenman I, Lichter H, Shayer S, Levinger S. Simultaneous wavefront-guided photorefractive keratectomy and corneal collagen crosslinking after intrastromal corneal ring segment implantation for keratoconus. *J Cataract Refract Surg* 2012; 38: 1802-7.
6. Tuwairqi WS, Sinjab MM. Safety and efficacy of simultaneous corneal collagen cross-linking with topography-guided PRK in managing low-grade keratoconus: 1-year follow-up. *J Refract Surg* 2012; 28: 341-5.
7. Coskunseven E, Jankov MR 2nd, Grentzelos MA, Plaka AD, Limnopoulou AN, Kymionis GD. Topography-guided transepithelial PRK after intracorneal ring segments implantation and corneal collagen CXL in a three-step procedure for keratoconus. *J Refract Surg* 2013; 29: 54-8.
8. Al-Tuwairqi W, Sinjab MM. Intracorneal ring segments implantation followed by same-day topography-guided PRK and corneal collagen CXL in low to moderate keratoconus. *J Refract Surg* 2013; 29: 59-63.
9. Leccisotti A, Fields SV. Angle-supported phakic intraocular lenses in eyes with keratoconus and myopia. *J Cataract Refract Surg* 2003; 29: 1530-6.
10. Colin J, Velou S. Implantation of Intacs and a refractive intraocular lens to correct keratoconus. *J Cataract Refract Surg* 2003; 29: 832-4.
11. Budo C, Bartels MC, van Rij G. Implantation of Artisan toric phakic intraocular lenses for the correction of astigmatism and spherical errors in patients with keratoconus. *J Refract Surg* 2005; 21: 218-22.
12. Moshirfar M, Grégoire FJ, Mirzaian G, Whitehead GF, Kang PC. Use of Verisyse iris-supported phakic intraocular lens for myopia in keratoconic patients. *J Cataract Refract Surg* 2006; 32: 1227-32.

13. El-Raggal TM, Abdel Fattah AA. Sequential Intacs and Verisyse phakic intraocular lens for refractive improvement in keratoconic eyes. *J Cataract Refract Surg* 2007; 33: 966-70.
14. Kamburoglu G, Ertan A, Bahadir M. Implantation of Artisan toric phakic intraocular lens following Intacs in a patient with keratoconus. *J Cataract Refract Surg* 2007; 33: 528-530.
15. Venter J. Artisan phakic intraocular lens in patients with keratoconus. *J Refract Surg* 2009; 25: 759-64.
16. Coskunseven E *et al.* Combined Intacs and posterior chamber toric implantable Collamer lens implantation for keratoconic patients with extreme myopia. *Am J Ophthalmol* 2007; 144: 387-9.
17. Kamiya K, Shimizu K, Ando K, Asato Y, Fujisawa T. Phakic toric Implantable Collamer Lens implantation for the correction of high myopic astigmatism in eyes with keratoconus. *J Refract Surg* 2008; 24: 840-2.
18. Alfonso JF, Palacios A, Montés-Micó R. Myopic phakic STAAR collamer posterior chamber intraocular lenses for keratoconus. *J Refract Surg* 2008; 24: 867-74.
19. Alfonso JF, Fernández-Vega L, Lisa C, Fernandes P, González-Meijome JM, Montés-Micó R. Collagen copolymer toric posterior chamber phakic intraocular lens in eyes with keratoconus. *J Cataract Refract Surg* 2010; 36: 906-16.
20. Leccisotti A. Refractive lens exchange in keratoconus. *J Cataract Refract Surg* 2006; 32: 742-6.
21. Jaimes M, Xacur-García F, Alvarez-Melloni D, Graue-Hernández EO, Ramirez-Luquín T, Navas A. Refractive lens exchange with toric intraocular lenses in keratoconus. *J Refract Surg* 2011; 27: 658-64.
22. Fadlallah A, Dirani A, El Rami H, Cherfane G, Jarade E. Safety and visual outcome of Visian toric ICL implantation after corneal collagen cross-linking in keratoconus. *J Refract Surg* 2013; 29: 84-9.
23. Kymionis GD, Grentzelos MA, Karavitaki AE, Zotta P, Yoo SH, Pallikaris IG. Combined corneal collagen cross-linking and posterior chamber toric implantable collamer lens implantation for keratoconus. *Ophthalmic Surg Lasers Imaging* 2011; 42. En línea: doi: 10.3928/15428877-20110210-05.
24. Izquierdo L Jr, Henriquez MA, McCarthy M. Artiflex phakic intraocular lens implantation after corneal collagen cross-linking in keratoconic eyes. *J Refract Surg* 2011; 27: 482-7.
25. Edelhauser HF, Sanders DR, Azar R, Lamielle H. ICL in Treatment of Myopia Study Group: Corneal endothelial assessment after ICL implantation. *J Cataract Refract Surg* 2004; 30: 576-83.
26. Dejaco-Ruhswurm I, Scholz U, Pieh S, Hanselmayer G, Lackner B, Italon C, Ploner M, Skorpik C. Long-term endothelial changes in phakic eyes with posterior chamber intraocular lenses. *J Cataract Refract Surg* 2002; 28: 1589-93.

Instrucciones para los autores

La revista OFTALMOLOGÍA CLÍNICA Y EXPERIMENTAL acepta trabajos originales de investigación clínica, procedimientos quirúrgicos e investigación básica; informes de series de casos, informes de casos, comunicaciones breves, cartas de lectores, trabajos de revisiones sistemáticas y casos en formato de ateneos. Los trabajos originales pueden ser enviados en español, inglés o portugués.

El Comité Editorial de la revista adhiere a los principios establecidos por el International Committee of Medical Journal Editors, se ajusta a los principios de la Declaración de Helsinki y a los principios de cuidado de animales para experimentación de la Association for Research in Vision and Ophthalmology.

Los manuscritos y las imágenes deben ser enviados por correo electrónico a la siguiente dirección: secretaria@oftalmologos.org.ar

Cada manuscrito debe ser acompañado por una carta indicando la originalidad del trabajo enviado, con la firma de conformidad de todos los autores para que el trabajo sea publicado y puesto en el sitio web. En casos de más de 5 (cinco) autores para trabajos originales y 3 (tres) autores para los demás tipos de trabajo, se debe justificar por escrito la participación de los autores y la tarea que realizó cada uno.

Los trabajos que incluyan sujetos experimentales deben mencionar haber leído y estar de acuerdo con los principios establecidos en las declaraciones para el uso de individuos y animales en proyectos experimentales.

Los trabajos con intervención en pacientes o con información epidemiológica de individuos deben tener una carta de aprobación por el Comité de Ética de la institución donde se realizó el trabajo.

Instrucciones generales

Todos los trabajos deben ser escritos con el programa Word (Microsoft Office) en páginas tipo carta 21,6 x 26,9 cm dejando 2,5 cm de espacio en los cuatro márgenes y utilizando la familia tipográfica *Times New Roman*, tamaño de cuerpo 12, en formato "normal" (sin negrita ni cursiva) y con renglones a doble espacio. Cada página debe ser numerada consecutivamente desde la primera hasta la última con un título abreviado del trabajo y números correlativos automáticos. Aunque la extensión de los trabajos originales tienen un límite variable en general no debe superar las 6.000 palabras.

Formato básico

a) Página inicial: título en español y en inglés, autores y filiación académica, dirección y email del autor responsable; palabras clave en español y en inglés. Se debe incluir toda institución o industria que haya financiado el trabajo en parte o en su totalidad.

b) Resumen en español que no ocupe más de una página o 250 palabras y deberá ser *estructurado*, es decir que tiene que incluir los subtítulos: *Propósito/Objetivo, Métodos,*

Resultados y Conclusiones.

c) Abstract (inglés) de la misma extensión al resumen y *estructurado* también según estos ítem: *Purpose, Methods, Results y Conclusions*. No se aceptarán traducciones automáticas con procesadores de texto.

d) Cuerpo del trabajo dividido en: *Introducción, Material y métodos, Resultados y Discusión.*

e) Las referencias bibliográficas de acuerdo con formatos de las publicaciones médicas. Numeradas en forma consecutiva según orden de mención en el texto.

Ejemplos:

- **Artículos en revistas:**

Halpern SD, Ubel PA, Caplan AL. Solidorgan transplantation in HIV-infected patients. *N Engl J Med* 2002; 347:284-7.

- **Libro:**

Murray PR, Rosenthal KS, Kobayashi GS, Pfaller MA. *Medical microbiology*. 4th ed. St. Louis: Mosby, 2002.

- **Texto electrónico en CD:**

Anderson SC, Poulsen KB. *Anderson's electronic atlas of hematology* [CD-ROM]. Philadelphia: Lippincott Williams & Wilkins; 2002.

- **Sitios web en internet:**

Cancer-Pain.org [sitio en inter-

net]. New York: Association of Cancer Online Resources, Inc.; c2000-01 [actualizado 2002 May 16; citado 2002 Jul 9]. Disponible en: <http://www.cancer-pain.org/> (consultado el 20 ene. 2010)

f) Tabla/s escrita/s en Word con espacios entre columnas realizados con el tabulador. Cada tabla debe tener un título breve. No copiar tablas de Excel o Power Point. Cada tabla debe ser numerada en forma consecutiva según mención en el texto. Incluir las tablas al final del manuscrito no entre los párrafos del texto.

g) Leyendas de las ilustraciones (figuras y gráficos). Numerada en forma consecutiva según mención en el texto.

Ilustraciones

Figuras. Deben ser en blanco y negro (escala de grises de alto contraste). La resolución de captura inicial de las imágenes no debe ser menor de 300 dpi y el tamaño mínimo es de 10 cm de ancho. Se enviarán en formato TIFF o JPG *sin comprimir*. En caso de haber sido retocadas con Photoshop debe ser aclarado en que consistió la modificación en la carta que acompaña el envío del manuscrito. Las figuras en color tienen un

costo adicional a cargo de los autores. Las figuras combinadas deben realizarse en Photoshop. Las letras o textos dentro de las figuras tienen que tener un tamaño tal que al reducir la imagen a 10 cm de ancho las letras no sean más chicas que 3 mm de alto. Usar letras de trazos llenos. *No usar figuras extraídas de presentaciones en Power Point.* Ninguna figura debe contener información del paciente ni poder reconocerse el paciente a través de la imagen excepto que éste dé su consentimiento por escrito para hacerlo.

Importante: Todas las imágenes deben ser originales y no pueden ser obtenidas de ningún medio digital que no sea del propio autor. En caso de imágenes cedidas por otro autor esto debe estar claramente mencionado entre paréntesis en la leyenda de la figura.

Gráficos. Los gráficos deben ser realizados en programas destinados a ese fin y guardados en forma TIFF o JPG con resolución inicial de 1200 dpi. No se deben enviar gráficos realizados en Excel o Power Point. Los gráficos serán impresos en blanco y negro aconsejándose el uso de tramas claramente definidas para distintas superficies.

Instrucciones particulares para los distintos formatos

Trabajos originales. Pueden ser de investigación clínica aplicada, técnicas quirúrgicas, procedimientos diagnósticos y de investigación oftalmológica experimental básica. Se seguirán los lineamientos mencionados previamente en términos generales.

Comunicaciones breves. Serán hallazgos diagnósticos, observa-

ciones epidemiológicas, resultados terapéuticos o efectos adversos, maniobras quirúrgicas y otros eventos que por su importancia en el manejo diario de la práctica oftalmológica requieren de una comunicación rápida hacia los médicos oftalmólogos.

Series y casos. Se estructurarán en: *Introducción, Informe de caso, Comentarios.* El resumen consistirá de una breve descripción no estructurada que incluya el porqué de la presentación, la información más destacada de lo observado y una conclusión. El texto tendrá una extensión máxima de 1000 palabras incluyendo no más de 5 a 7 referencias bibliográficas y hasta 4 fotografías representativas.

Cartas de lectores. Serán dirigidas al editor y su texto no podrá exceder las 500 palabras. Pueden tratar sobre dichos y publicaciones en la misma revista o comentarios sobre otras publicaciones o comunicaciones en eventos científicos médicos.

Revisiones sistemáticas. Deben actualizar un tema de interés renovado y debe realizarse basadas en una precisa revisión, lectura y análisis de la bibliografía. Debe incluir un índice de los subtemas desarrollados, las bases de datos bibliográficas utilizadas (tradicionales y no tradicionales) y una descripción de cómo se realizó la búsqueda y criterios de selección de las publicaciones.

Casos en forma de ateneos. Los manuscritos deben incluir: 1) página inicial (igual que en los demás trabajos), 2) presentación del caso con la información necesaria para realizar un diagnóstico presuntivo, 3) discusión incluyendo diagnósticos diferenciales y procedimientos que pueden colaborar en la realización del diagnóstico, 4) resultados de

los procedimientos diagnósticos, 5) diagnóstico, 6) seguimiento, 7) comentarios y 8) bibliografía. En lugar de resumen final del manuscrito se realizará una síntesis sumaria del caso presentado.

Imágenes en oftalmología. Se recibirán una o dos figuras que ilustren en forma excepcionalmente clara una enfermedad, evolución o resolución quirúrgica. Las imágenes seguirán las normas requeridas para ilustraciones. El texto —excluyendo el título, autores y bibliografía— no deberá exceder las 250 palabras. Se podrán incluir no más de 3 referencias bibliográficas.

Información suplementaria

International Committee of Medical Journal Editors. *Uniform requirements for manuscripts submitted to biomedical journals: writing and editing for biomedical publication.* Se obtiene de <http://www.icmje.org>. [actualizado a abril 2010, consultado el: 19 de noviembre de 2010].

Nota: El objetivo del Comité editorial es alcanzar un nivel de excelencia en los trabajos aceptados para su publicación con el fin acceder a bases de datos de información médica internacionales. Tanto el Comité editorial como las autoridades del Consejo Argentino de Oftalmología son conscientes de las dificultades que tiene un oftalmólogo de atención primaria para la realización de trabajos, es por eso que a través de la secretaria de la revista se apoyará con los medios técnicos adecuados a aquellos autores que lo soliciten.

Si necesita más información comuníquese con el teléfono (011) 4374-5400 o envíe un mail a: revista-cientifica@oftalmologos.org.ar

*Los trabajos de poblaciones y estudios comparativos deben seguir los lineamientos de los ensayos clínicos (ver Consort E-Checklist and E-Flowchart. Acceso: <http://www.consort-statement.org/> [última consulta: 19 de octubre de 2010]). Aquellos manuscritos con análisis estadísticos deben mencionar los procedimientos utilizados y en la carta de presentación aclarar quién realizó el análisis estadístico. Las abreviaturas deben ser las de uso frecuente y utilizando las siglas generalmente mencionadas en publicaciones de la especialidad. Se desaconseja la creación de nuevas abreviaturas de uso común. La primera vez que aparece la abreviatura debe estar precedida por la/s palabra/s originales. Las unidades de medida deben adecuarse al sistema internacional de unidades métricas (SI). Para las aclaraciones se debe utilizar el siguiente orden de signos: *, †, ‡, §, ||, ¶, **, ††, ‡‡, §§

Lista de cotejo

Antes de enviar el manuscrito sugerimos cotejar y marcar que cada una de las siguientes pautas se hayan verificado, incluir esta lista de cotejo en página aparte al final de la carta de solicitud de publicación.

- Manuscrito con el texto completo en archivo electrónico (Word de Microsoft Office, letra Times New Roman, tamaño 12, espaciado doble, indentado al principio del párrafo, alineado sólo a la izquierda).
 - Texto organizado con cada una de las siguientes secciones comenzando en página aparte (ctrl+enter) : 1) página de título, 2) resumen, 3) abstract, 4) texto (introducción, métodos, resultados y discusión), 5) bibliografía, 6) tablas, 7) leyendas de figuras (incluyendo gráficos).
 - Bibliografía citada en forma consecutiva de acuerdo con el orden de mención en el texto.
 - Tablas*: cada una con título y numeradas en forma consecutiva de acuerdo con orden de mención en el texto.
 - Figuras*: cada una con su leyenda en forma consecutiva de acuerdo con el orden de mención en el texto.
 - Título de no más de 120 caracteres y sin abreviaturas, en español y en inglés.
 - Nombre y apellido completo de todos los autores y filiación académica de cada uno.
 - Nombre completo, institución, dirección de correo, teléfono y email del autor a quien debe ser dirigida la correspondencia.
 - Resúmenes en español y en inglés de no más de 250 palabras, estructurados de acuerdo con las instrucciones para los autores.
 - Cada figura (fotos, dibujos, gráficos y diagramas) están en el formato y tamaño solicitado y se envían cada uno en archivos independientes (NO deben estar “pegados” en el Word).
 - Cada archivo electrónico por separado y nombrado con el apellido del primer autor, título breve y número de la figura. Ejemplo: *Pérez – Mixomaconjuntiva – Fig. 1.xxx* (extensión automática del archivo, ya sea .doc, .tiff, .jpg, etc).
-

Instructions for authors

The OFTALMOLOGÍA CLÍNICA Y EXPERIMENTAL journal welcomes the submission of original manuscripts describing clinical investigation, surgical procedures and basic investigation, as well as case series reports, case reports, short communications, letters to the editor, systematic reviews and cases in grand rounds format for their publication. Original papers can be submitted in Spanish or in English.

The journal's Editorial Committee adheres to the principles of the International Committee of Medical Journal Editors as well as to the tenets of the Declaration of Helsinki, and to the principles of maintenance and care for biomedical research involving animals of the Association of Research in Vision and Ophthalmology.

Manuscripts and images must be e-mailed to the following address: secretaria@oftalmologos.org.ar.

Each manuscript must be accompanied by a cover letter explaining the originality of the paper submitted, and indicating that all authors have agreed to the manuscript's publication and uploading into the website. Should there be more than 5 (five) authors for original papers and 3 (three) for all the other types of manuscripts listed above, the role and task performed by each author must be explained in written.

Papers including human subjects participating in experimental studies must mention that they have read and agreed to the principles set forth in the declarations for the participation of individuals and use of animals in experimental studies.

Papers involving intervention on patients or containing epidemiologic information of individuals must include a letter of approval from the appropriate Institutional Ethics Committee.

General instructions

Manuscripts, written in Word software (Microsoft Office), must be double-spaced using Times New Roman font size 12, regular format (i.e. neither using bold or italic types) on letter size paper (21.6 x 26.9 cm) leaving 2.5 cm margins on all sides. Each page must be numbered consecutively from the first to the last one with a short title of the manuscript on it and using automatic successive numbers. Though the maximum length of original papers is variable, in general, they must not exceed 6,000 words.

Basic format

a) Title page: title in Spanish and in English, authors and their affiliation, address and e-mail of the corresponding author, key words in Spanish and in English. Any institution or company wholly or partially funding the paper must be included.

b) Abstract in Spanish not exceeding one page or 250 words. It must be structured, i.e. it must include the subheadings: Purpose/Objective, Methods, Results, and Conclusions.

c) Abstract in English: the same as the one in Spanish. Automated translations made by text processors will not be accepted.

d) Body of the manuscript divided into: Introduction, Material and Methods*, Results and Discussion.

e) References must be listed according to the format established for medical publications. They must be numbered consecutively by order of citation in the text.

Examples:

- **Journal article:**

Halpern SD, Ubel PA, Caplan AL. Solid-organ transplantation in HIV-infected patients. *N Engl J Med* 2002; 347: 284-7.

- **Book:**

Murray PR, Rosenthal KS, Kobayashi GS, Pfaller MA. *Medical microbiology*. 4th ed. St. Louis: Mosby, 2002.

- **Electronic text in CD:**

Anderson SC, Poulsen KB. *Anderson's electronic atlas of hematology (CD-ROM)*. Philadelphia: Lippincott Williams & Wilkins; 2002.

- **Websites on the internet:**

Cancer-Pain.org (website). New York: Association of Cancer Online Resources, Inc: c2000-01 (updated May 16, 2002; cited: July 9, 2002). Available at: <http://www.cancer-pain.org/>

f) Tables must be created in Microsoft Word with spaces between columns made with the tab key. Each table must have a short title. Do not copy tables from Excel or PowerPoint. Tables must be numbered consecutively by order of citation in the text and they must not be placed between paragraphs within the body of the manuscript but at the end of it.

g) Image legends (figures and graphics). They must be numbered consecutively by order of citation in the text.

Images

Figures: they must be submitted in black and white (high-contrast grey-scale). The initial capture resolution must be at least 300 dpi with a minimum size not smaller 10 cm wide. They must be submitted in TIFF or JPEG uncompressed format. If they were subjected to Photoshop this must be described in detail in the cover letter. Color figures have an additional cost at the expense of the author/s. Combined figures must be created with Photoshop. Any letter or text within figures must be large enough so that when the image is reduced to 10 cm wide, they do not become smaller than 3 mm high. Use fully outlined letter types.

Do not use figures in PowerPoint. Figures must not contain any information on the patient neither the patient must be recognizable from the image unless he/she has given written consent. All images must be original and must not have been obtained from any digital source other than from the author himself. In case of images from other authors, the fact that due permission has been given for their publication must be mentioned in parenthesis in the figure legend.

Graphics: must be created with software for these purposes and submitted in TIFF or JPEG format with an initial resolution of 1200 dpi. Graphics in Excel or PowerPoint will

not be accepted. Graphics will be printed in black and white, therefore, it is advisable to use clearly defined networks or patterns for different surfaces.

Special instructions for the different types of publications

Original papers. These can describe applied clinical investigations, surgical techniques, diagnostic procedures and basic experimental ophthalmic investigation. Overall, the guidelines mentioned above must be followed.

Short communications. These will be diagnostic findings, epidemiologic observations, therapeutic outcomes or adverse events, surgical maneuvers and other events that, due to their potential impact on daily ophthalmic practice, require their rapid conveyance to ophthalmologists.

Series and cases. They will be structured as follows: Introduction, Case report, Comments. The summary will involve a brief unstructured description, including the reason of the presentation, the most outstanding information of what has been observed and the conclusion. The manuscript will have a maximum length of 1,000 words and it will include no more than 5 to 7 references and up to 4 representative photographs.

Letters to the Editor. They will be addressed to the editor and their text will not exceed 500 words. They can deal with statements or publications from the same journal or on other publications or communications in medical-scientific events.

Systematic reviews. These must involve an update of a renewed topic of interest and they must be based on an accurate bibliographic search, reading and review. They must include an index of subtopics developed and indicate the databases (traditional and non-traditional) used, the method of literature search and the criteria for selection of articles.

Cases in grand rounds format. Manuscripts must include: 1) initial page (the same as in any other paper); 2) case presentation, together with the information nec-

essary for tentative diagnosis; 3) discussion, including differential diagnoses and procedures that may help make a diagnosis; 4) results of diagnostic procedures; 5) diagnosis; 6) follow-up; 7) comments, and 8) references. Instead of a summary, at the end of the manuscript, there will be a brief account of the case presented.

Images in ophthalmology. One or two figures exceptionally illustrative of a disease or the evolution or surgical resolution of a disease will be accepted. The images must follow the rules for submission of figures described above. The man-

uscript –excluding the title, authors and references- must not exceed 250 words. A maximum of three references will be accepted.

Additional information

International Committee of Medical Journal Editors. *Uniform requirements for manuscripts submitted to biomedical journals: writing and editing for biomedical publication.* Available at: <http://www.icmje.org> (updated February 2006, last access: November 19, 2007).

Note: the goal of the Editorial Committee is to achieve a level of excellence in papers accepted for publication in order to have access

to international medical information databases. Both the Editorial Committee and the authorities of the “Consejo Argentino de Oftalmología” (Argentinean Council of Ophthalmology) are aware of how difficult it is for primary care ophthalmologists to prepare papers; therefore, the secretariat of the journal will be willing to provide the adequate technical means to all those authors requiring support.

For further information, please contact us to phone number (011) 4374-5400 or by mail to: revistacientifica@oftalmologos.org.ar

* Populational studies and comparative studies must follow the guidelines of clinical trials (see Consort E-Checklist and E-Flowchart- available at: <http://www.consort-statement.org/> [last access: October 19, 2009]) Statistical methods must be identified in the manuscript whenever they are used, and the person in charge of statistical analysis must be mentioned in the cover letter. Only widely used abbreviations will be accepted and acronyms must be restricted to those that are generally mentioned in journals of the specialty. Creation of new abbreviations is discouraged. Introduce each abbreviation in parenthesis after the first use of the full term. The units of measurement used must be expressed according to the International System of Units (SI). Any explanation must be made by using the following order of symbols: *, †, ‡, §, ||, J, **, ††, ‡‡.

Checklist of OCE submission

Before submitting the manuscript, and once you have verified you have complied with the guidelines, we suggest that you check the corresponding box. Please include this checklist on a separate page at the end of the cover letter.

- Manuscript with the full text as a digital file (Microsoft Office Word, Times New Roman font size 12, double-spacing, indentation only at the beginning of each paragraph; use left alignment only).
- The text must be organized according to the following sections, each one beginning on a separate page (ctrl+enter): 1) Title page, 2) Abstract in Spanish, 3) Abstract in English, 4) Body of the manuscript (Introduction, Methods, Results and Discussion, 5) References, 6) Tables, 7) Figure legends (including graphics legends).
- References listed consecutively by order of citation in the text.
- Tables: each one with its title and numbered consecutively by order of citation in the text.
- Figures: each one with its legend and numbered consecutively by order of citation in the text.
- Title not exceeding 120 characters and with no abbreviations, in Spanish and in English.
- Each author's complete name and affiliation.
- The complete name, institution, address, phone number, and e-mail address of the Corresponding Author.
- Abstracts in Spanish and in English not exceeding 250 words, structured as stated under title “Instructions for authors”.
- Each image (photographs, drawings, graphics, diagrams) in the format and size requested and in separate files.
- Each component must be prepared in a separate file with its name including the first author's name as well as a short title, text/letter (cover)/fig#. e.g. Raggio –conjunctivalmyxoma - fig1.xxx (automated file extension, whether .jpg, .tiff, etc.).

Instruções para os autores

A revista OFTALMOLOGÍA CLÍNICA Y EXPERIMENTAL aceita trabalhos originais de investigação clínica, procedimentos cirúrgicos e investigação fundamental; informes de séries de casos, informes de casos, comunicações breves, cartas de leitores, trabalhos de revisões sistemáticas e casos em formato de ateneus. Os trabalhos originais podem ser enviados em espanhol, inglês ou português.

O comitê editorial da revista adere aos princípios estabelecidos pelo International Committee of Medical Journal Editors, ajusta-se aos princípios da Declaração de Helsinski e aos princípios de cuidado de animais para experimentação da Association for Research in Vision and Ophthalmology.

Os manuscritos e as imagens devem ser enviados por correio eletrônico ao seguinte endereço: secretaria@oftalmologos.org.ar

Cada manuscrito deve estar acompanhado por uma carta na qual se indique a originalidade do trabalho enviado, com a assinatura de conformidade de todos os autores para que o trabalho seja publicado na revista e no site. No caso de mais de 5 (cinco) autores para trabalhos originais e 3 (três) autores para os demais tipos de trabalho, deve-se justificar por escrito a participação dos autores e a tarefa que cada um realizou.

Os trabalhos que incluam sujeitos experimentais devem mencionar ter lido e aceitar os princípios estabelecidos nas declarações para o uso de indivíduos e animais em projetos experimentais.

Os trabalhos com intervenção em pacientes ou com informação epidemiológica de indivíduos devem estar acompanhados por uma carta de aprovação do Comitê de ética da instituição onde tenha sido realizado o trabalho.

Instruções gerais

Todos os trabalhos devem ser escritos com o programa Word (Microsoft Office) em páginas tipo carta 21,6 x 26,9 cm deixando 2,5 cm de espaço nas quatro margens, utilizando a letra *Times New Roman*, tamanho de corpo 12, em formato "normal" (sem negrito nem cursiva) e com linhas de espaço duplo. Cada página deve ser numerada consecutivamente desde a primeira até a última com o título abreviado do trabalho e números correlativos automáticos. Embora a extensão dos trabalhos originais tenha um limite variável, em geral, não devem superar as 6.000 palavras.

Formato básico

a) Página inicial: título em português e inglês, autores e filiação acadêmica, endereço e e-mail do autor responsável; palavras-chave em português e em inglês. Deve-se incluir toda instituição ou indústria que tenha financiado uma parte ou a totalidade do trabalho.

b) Resumo em português que não ocupe mais de uma página ou 250 palavras. A sua estrutura deverá incluir os subtítulos: Objetivo, Métodos, Resultados e conclusões.

c) Abstract (inglês) da mesma

extensão do resumo e estruturado também segundo esses itens: Purpose, Methods, Results e Conclusions. Não serão aceitas traduções automáticas com processadores de texto.

d) O corpo do trabalho deve estar dividido em: Introdução, Material e métodos*, Resultados e Discussão.

e) As referências bibliográficas devem concordar com o formato das publicações médicas. Numeradas em forma consecutiva segundo a ordem de menção no texto.

Exemplos:

- **Artigos em revistas:**

Halpern SD, Ubel PA, Caplan AL. Solidorgan transplantation in HIV-infected patients. *N Engl J Med* 2002; 347:284-7.

- **Livro:**

Murray PR, Rosenthal KS, Kobayashi GS, Pfaller MA. *Medical microbiology*. 4th ed. St. Louis: Mosby, 2002.

- **Texto eletrônico em CD:**

Anderson SC, Poulsen KB. *Anderson's electronic atlas of hematology* [CD-ROM]. Philadelphia: Lippincott Williams & Wilkins; 2002.

- **Sites:**

Cancer-Pain.org [site na internet]. New York: Association of Cancer Online Resources, Inc.; c2000-01

[atualizado 2002 maio 16; citado 2002 julho 9]. Disponível em: <http://www.cancer-pain.org/> (consultado o dia 20 de janeiro de 2010)

f) Tabela/s escrita/s em Word com espaços entre colunas feitos com o tabulador. Cada tabela deve ter um título breve. Não copiar tabelas de Excel ou Power Point. Cada tabela deve ser numerada em forma consecutiva segundo tenha sido mencionada no texto. Incluir as tabelas no final do manuscrito e não entre os parágrafos do texto.

g) Legendas das ilustrações (figuras e gráficos). Numerada em forma consecutiva segundo tenham sido mencionadas no texto.

Ilustrações

Figuras. Devem ser em branco e preto (escala de cinzas de alto contraste). A resolução de captura inicial das imagens não deve ser menor de 300 dpi e o tamanho mínimo é de 10 cm de largo. Serão enviados em formato TIFF ou JPG *sem compressão*. No caso de terem sido retocadas no Photoshop deve aclarar-se qual foi a modificação feita na carta que acompanha o envio do manuscrito. As figuras em cores têm um custo adicional a cargo dos autores. As figuras combinadas devem ser

realizadas no Photoshop. As letras ou textos dentro das figuras tem que ter um tamanho tal que ao reduzir a imagem a 10 cm de largo, as letras não podem ser menores que 3 mm de largo. Utilizar letras de traços cheios. *Não utilizar figuras extraídas de apresentações de PowerPoint.* Nenhuma figura deve conter informação do paciente e ele não pode ser reconhecido através da imagem exceto que tenha dado seu consentimento por escrito.

Importante: Todas as imagens devem ser originais e não podem ser obtidas de nenhum meio digital que não seja do próprio autor. Caso as imagens sejam cedidas por outro autor, isso deve estar mencionado entre parêntesis na legenda da figura.

Gráficos. Os gráficos devem ser realizados em programas destinados a esse fim e guardados em formato TIFF ou JPG com resolução inicial de 1200 dpi. Não se devem enviar gráficos realizados em Excel ou Power Point. Os gráficos serão impressos em branco e preto e aconselha-se o uso de tramas claramente definidas para distintas superfícies.

Instruções particulares para os distintos formatos

Trabalhos originais. Podem ser de investigação clínica, clínica aplicada, técnicas cirúrgicas, procedimentos diagnósticos e de investigação oftalmológica experimental básica. Serão seguidos os alinhamentos previamente mencionados em termos gerais.

Comunicações breves. Serão descobertas diagnósticas, observações epidemiológicas, resultados terapêuticos ou efeitos adversos, manobras cirúrgicas e outros eventos

que pela sua importância no manejo diário da prática oftalmológica requerem de uma comunicação rápida para os médicos oftalmologistas.

Séries e casos. Serão estruturadas em: Introdução, estudo de caso, Comentários. O resumo consistirá em uma breve descrição não estruturada que inclua o porquê da apresentação, a informação mais destacada do observado e uma conclusão. O texto terá uma extensão máxima de 1000 palavras incluindo até 5 ou 7 referências bibliográficas e até 4 fotografias representativas.

Cartas de leitores. Serão dirigidas ao editor e seu texto não poderá exceder 500 palavras. Podem tratar sobre os ditos e publicações na mesma revista ou comentários sobre outras publicações ou comunicações em eventos científicos médicos.

Revisões sistemáticas. Devem atualizar um tema de interesse renovado e devem realizar-se baseadas em uma precisa revisão, leitura e análise da bibliografia. Devem incluir um índice dos subtemas desenvolvidos, as bases de dados bibliográficas utilizadas (tradicionais e não tradicionais) e uma descrição de como foi realizada a busca e dos critérios de seleção das publicações.

Casos em forma de ateneus. Os manuscritos devem incluir 1) página inicial (igual que nos outros trabalhos), 2) apresentação do caso com a informação necessária para realizar um diagnóstico provável, 3) Discussão incluindo diagnósticos diferenciais e procedimentos que possam colaborar na realização do diagnóstico, 4) resultados dos procedimentos diagnósticos, 5) diagnóstico, 6) seguimento, 7) co-

mentários y 8) bibliografia. Em vez do resumo final do manuscrito será realizada uma síntese sumária do caso apresentado.

Imagens em oftalmologia. Serão recebidas uma ou duas figuras que ilustrem em forma excepcionalmente clara uma doença, evolução ou resolução cirúrgica. As imagens seguirão as normas requeridas para ilustrações. O texto- excluindo o título, autores e bibliografia- não deverá exceder 250 palavras. Poderão ser incluídas até 3 referências bibliográficas.

Informação suplementária

International Committee of Medical Journal Editors. Uniform requirements for manuscripts submitted to biomedical journals: writing and editing for biomedical publication. Disponível em <http://www.icmje.org>. [atualizado em abril de 2010, consultado o dia: 19 de novembro de 2010].

Nota: O objetivo do Comitê editorial é alcançar um nível de excelência nos trabalhos aceitos para sua publicação com o fim de acessar a bases de dados de informação médica internacional. Tanto o Comitê editorial quanto as autoridades do Conselho Argentino de Oftalmologia são conscientes das dificuldades que tem um oftalmologista de atenção primária para a realização de trabalhos, é por isso que através da secretaria da revista vai apoiar-se com os meios técnicos adequados a aqueles autores que o solicitem.

Para mais informações, comunique-se no seguinte telefone: (011) 4374-5400 ou envie um e-mail a: revistacientifica@oftalmologos.org.ar

Os trabalhos de povoação e estudos comparativos devem seguir os alinhamentos dos ensaios clínicos (ver Consort E-Checklist and E-Flowchart. Acesso: <http://www.consort-statement.org/> [última consulta: 19 de outubro de 2010]). Aqueles manuscritos que incluam análises estatísticas devem mencionar os procedimentos utilizados e, na carta de apresentação, especificar quem realizou a análise estatística. As abreviaturas devem ser de uso frequente e utilizando as siglas geralmente mencionadas em publicações da especialidade. Desaconselha-se a criação de novas abreviaturas de uso comum. A primeira vez que aparece a abreviatura deve estar precedida pela(s) palavra(s) original (is). As unidades de medida devem adequar-se ao sistema internacional de unidades métricas (SI). Para as aclarações deve-se utilizar a seguinte ordem de signos; *, †, ‡, §, ||, ¶, **, ††, ‡‡, §§

Lista de verificación

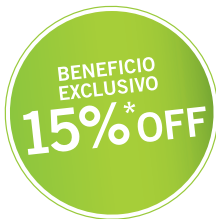Antes de enviar el manuscrito sugerimos controlar e marcar que cada una de las siguientes pautas tenham sido verificadas; incluir esta lista de verificación en una página separada no final da carta de solictaçã de publicaçã.

- Manuscrito com o texto completo em arquivo eletrônico (Word de Microsoft Office, letra Times New Roman, tamanho 12, duplo espaço, recuo no começo do parágrafo, alinhado só na esquerda).
- Texto organizado em cada uma das seguintes seções começando em uma página aparte (ctrl+enter): 1) página de título, 2) resumo, 3) abstract, 4) texto (introdução, métodos, resultados y discussão), 5) bibliografía, 6) tabelas, 7) legendas de figuras (incluindo gráficos).
- Bibliografía citada em forma consecutiva concordando com a ordem de menção no texto.
- Tabelas: cada uma com um título e numeradas em forma consecutiva seguindo a ordem de menção no texto.
- Figuras: cada uma com suas legendas em forma consecutiva seguindo a ordem de menção no texto.
- Título de até 120 caracteres e sem abreviaturas, em português e em inglês.
- Nome e sobrenome completo de todos os autores e filiação acadêmica de cada um deles.
- Nome completo, instituição, endereço de correio postal, telefone, e-mail do autor a quem deve ser dirigida a correspondência.
- Resumos em português e em inglês de até 250 palavras, estruturados seguindo as instruções para os autores.
- Cada figura (fotos, desenhos, gráficos e diagramas) está no formato e tamanho solicitados e cada um deve ser enviado em um arquivo independente (não devem estar “colados” no Word).
- Cada arquivo eletrônico por separado e nomeado como sobrenome do primeiro autor, título breve e número da figura. Exemplo: Pérez – Mixomacnjuntiva – Fig. 1.xxx (extensão automática do arquivo, seja .doc, .tiff, .jpg, etc).

OPORTUNIDAD ÚNICA
PARA SOCIOS CAO

CONVENIO:  Consejo Argentino
de Oftalmología

profitoo
SISTEMAS



abacus
VISION 
SOFTWARE DE GESTIÓN INTEGRAL

- Mejore la calidad de atención al cliente
- Ahorre costos, optimice espacios y tiempos con **HISTORIAS CLÍNICAS DIGITALES E INALTERABLES**
- Realice una gestión integral de su empresa optimizando todos los procesos

CLÍNICAS • **UNA VERSIÓN PARA CADA NECESIDAD** • CONSULTORIOS

INCLUYE MÓDULO DE LIQUIDACIÓN
AL PLANTEL DE MÉDICOS

SOLICITE UNA DEMOSTRACIÓN
DEL PRODUCTO ENVIANDO UN MAIL A:
COMERCIAL@PROFITSISTEMAS.COM
WWW.PROFITSISTEMAS.COM

 @PROFITSISTEMAS  /PROFITSISTEMAS.BIZ  /PROFITSISTEMASVIDEOS  /PROFITSISTEMAS

*BENEFICIO EXCLUSIVO PARA PROFESIONALES QUE POSEAN LA CUOTA SOCIAL AL DÍA DEL CONSEJO ARGENTINO DE OFTALMOLOGÍA.

La oftalmología
desde otro punto
de vista



LA MÁS ALTA TECNOLOGÍA EN SERVICIOS
POST VENTA Y ATENCIÓN AL CLIENTE

FÁCIL, SEGURO, ÁGIL Y RENTABLE

Una solución a la medida de sus necesidades


Centro de Cirugía Refractiva
y Clínica de Ojos
Dr. Carlos Ferroni

CASO DE ÉXITO

El tiempo en las operaciones diarias se redujo
y permitió incorporar nuevas tareas destinadas
a la excelencia en la atención al paciente.

Dra. Susana Oscherow.

profitoo
SISTEMAS





PFÖRTNER
CONTACTOLOGÍA - ÓPTICA - PRÓTESIS

M O D A A U D A Z Y E L E G A N T E

Imagen al sólo efecto ilustrativo, no vinculante. Todos los derechos reservados. La imagen y el antejo son una gentileza de  SWAROVSKI

Casa Central: Av. Pueyrredón 1706 - C1119ACN Bs. As. - Tel.: (54-11) 4827-8600 - Fax: (54-11) 4827-8615
info@pfortner.com - www.pfortner.com y Centros de Atención Cornealent. Consulte a su oftalmólogo.