

# Consenso de la Sociedad Argentina de Retina y Vítreo para el Manejo de la Degeneración Macular Asociada a la Edad Neovascular con Terapia Antiangiogénica

ALBERTO ZAMBRANO, OSCAR DONATO, ANDRÉS BASTIÉN, EMILIO DODDS, GUILLERMO IRIBARREN, PABLO LARREA, MARIO SARAVIA, EDUARDO ZABALO, IVONNE MISTELI, RICARDO DODDS, ENRIQUE S. MALBRAN, ALBERTO URRETS ZAVALÍA, JORGE BAR

La degeneración macular asociada a la edad (DMAE) es una afección que en su evolución natural lleva a una severa incapacidad en el paciente que la padece, con el consiguiente deterioro de su calidad de vida.<sup>1</sup>

En los últimos años han surgido terapéuticas tendientes a controlar la afección, algunas de ellas frecuentemente provisorias. La Sociedad Argentina de Retina y Vítreo ha reunido a un grupo de expertos en el tema, quienes han desarrollado el siguiente consenso, con la intención de incrementar la percepción sobre la DMAE como un problema global de salud pública y presentar recomendaciones precisas para el diagnóstico y tratamiento de la DMAE.

## Degeneración Macular Asociada a la Edad (DMAE)

### Definición

La DMAE es una enfermedad inflamatoria y degenerativa de la retina que es la principal causa de pérdida de visión central en individuos mayores de 50 años en occidente.<sup>2</sup> El paciente no corre riesgo de ceguera absoluta pero sus actividades se verán severamente comprometidas (lectura, conducción de automóviles, reconocimiento de las caras de las personas).

Existen dos formas de DMAE: DMAE no neovascular (seca) que afecta al 80% - 90% de los pacientes y DMAE neovascular (húmeda) que afecta al 10% - 20% de los pacientes.<sup>3</sup> Esta segunda forma es la responsable del 90% de los

casos de pérdida de visión central severa.<sup>2</sup> Esta forma clínica húmeda tiene hoy tratamientos nuevos y de gran utilidad. Nos ocuparemos más específicamente de ella en este informe.

### Fisiopatología de la DMAE neovascular

En la DMAE neovascular existen estímulos para la formación de neovasos por debajo de la retina. Estos neovasos pierden líquido y sangre que pasan al espacio subretinal provocando la disminución y/o pérdida de la visión central.<sup>4</sup>

La unión del VEGF-A a los mencionados receptores conduce a la proliferación de las células endoteliales y a la neovascularización. También es un poderoso estímulo a la exudación vascular, todo lo cual contribuye a la progresión de la DMAE.<sup>9</sup> El bloqueo de la acción de los VEGF es la base de la terapéutica antiangiogénica.<sup>5</sup>

### Factores de Riesgo para la DMAE

El factor principal de riesgo es, sin duda, la edad del paciente. En efecto la prevalencia es de 0,17% entre los 55 años y los 64 años y 5,8% en mayores de 85 años.

A la edad le siguen en orden de importancia la herencia y el tabaquismo.

### Sintomatología de la DMAE

Previo a la pérdida definitiva de la visión central, existen signos que deben alertar sobre el comienzo y la progresión de la enfermedad: deformación de las imágenes (Metamorfopsias), disminución de la agudeza visual y manchas en el centro de la visión (Escotomas).

Recibido: 7/04/2008  
Aceptado: 23/04/2008  
Correspondencia:  
Dr. Alberto Zambrano  
Fundación Zambrano  
Callao 1046 1A  
Ciudad de Buenos Aires  
Email info@saryv.org.ar

## Diagnóstico de la DMAE

El diagnóstico y clasificación de la DMAE se basa en cuatro exámenes:

### a. Examen de Agudeza Visual

La agudeza visual normal es de 10/10 o 20/20, según la escala que se utilice. En la DMAE puede observarse una disminución de la agudeza visual en un ojo o en ambos ojos. Al certificar una disminución de la agudeza visual debe realizarse un fondo de ojo.

### b. Fondo de ojo

El médico oftalmólogo al examinar oftalmoscópicamente el área macular, constatará una alteración de la arquitectura retinal, ya sea con aspecto atrófico (o seco) ya sea con evidencias o sospechas de edema (forma húmeda) y desprendimiento del epitelio pigmentario y/o del neuroepitelio. Se recurrirá luego a un examen contrastado de la circulación retinal, la angiografía fluoresceínica y, de ser posible, se completará la evaluación con la tomografía de coherencia óptica.

### c. Angiografía Fluoresceínica (RFG)

La angiografía fluoresceínica permite la visualización de las lesiones con lo que se puede determinar el tipo, el tamaño y la localización de las mismas, para planificar la estrategia de tratamiento para cada caso en particular. Por otra parte, con este estudio se puede distinguir entre DMAE neovascular y no neovascular en los casos dudosos.

### d. Tomografía de coherencia óptica (OCT)

Es un procedimiento que permite realizar cortes ópticos del área macular, con lo que es posible evaluar la modificación estructural producida por la enfermedad, clasificar a la maculopatía exudativa en sus diferentes formas y evaluar los resultados de la terapéutica instituida. Si bien no es indispensable para decidir un tratamiento, es claramente recomendable su uso, cuando sea accesible, por la precisión que aporta al seguimiento de la afección.

Hecho el diagnóstico de la DMAE neovascular activa edematosa, la misma deber ser tratada a la brevedad, intentando evitar llegar a la forma cicatrizal

## Impacto de la DMAE

El 90% de los pacientes con DMAE neovascular sin tratamiento tendrán una pérdida severa de la agudeza visual en un año, llegando a valores de 1/10 a 1/20 o menores.<sup>5</sup> La mitad de los pacientes con DMAE neovascular en un ojo la padecerá en el otro ojo en un término de 3 a 5 años.<sup>6</sup> Los pacientes con DMAE sin tratamiento necesitan de ayudas ópticas costosas para sus actividades diarias y de asistencia personal.

La DMAE y la pérdida de la visión asociada tienen consecuencias devastadoras sobre la capacidad para realizar las actividades básicas de la vida diaria. La incapacidad resul-

tante, o la dependencia de los demás para realizar dichas actividades esenciales, sufren una mayor frecuencia de caídas y fracturas: reduce significativamente la calidad de vida y los pacientes tienen una alta incidencia de depresión severa.<sup>8</sup>

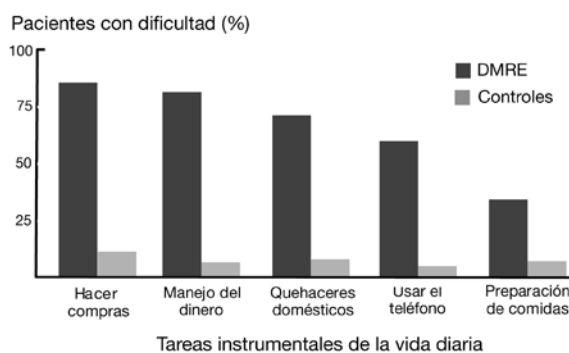


Fig. 1. Calidad de vida comparada entre pacientes con DMAE y controles

Los pacientes mencionan que la DMAE es posiblemente tan debilitante como otras enfermedades crónicas incapacitantes. Las valoraciones de la calidad de vida por parte de los pacientes con DMAE húmeda son mucho peores que para muchas enfermedades terminales, lo cual demuestra el impacto devastador, aunque subvalorado, de la enfermedad.<sup>1</sup>

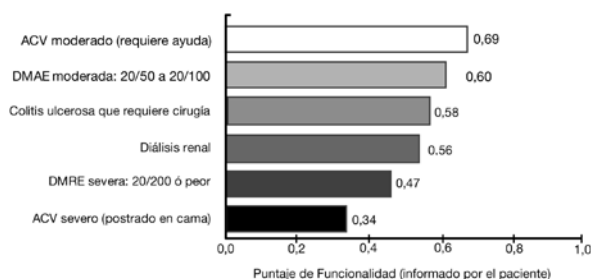


Fig. 2. Calidad de vida en distintas enfermedades deshabilitantes.

## Consenso de Prevención y Tratamiento de la Dmae Neovascular.

La DMAE neovascular puede controlarse y/o mejorarse con tratamiento farmacológico hecho a tiempo. La intervención temprana es indispensable, y puede ayudar a mejorar el control de la DMAE neovascular y reducir las complicaciones.<sup>5</sup> Las pautas en el tratamiento de la DMAE neovascular deben estar disponibles, adaptadas y adoptadas para el uso de los equipos profesionales.

La meta del tratamiento de la DMAE neovascular de mantener y/o mejorar la agudeza visual se puede alcanzar en la mayoría de los pacientes con una correcta estrategia

farmacológica mediante la intervención en conjunto del paciente y el médico. Una clara comunicación médico-paciente es clave para alcanzar el cumplimiento del tratamiento. El desarrollo de una buena relación paciente-médico se basa en:

- Educación continua
- Proveer adecuada información sobre la DMAE
- Proveer entrenamiento para el autocontrol de la enfermedad.

De no cumplirse estos objetivos, se corre el riesgo de no poder efectuarse el tratamiento adecuado.

Entre los factores de no adherencia al tratamiento destacamos:

**a. Factores farmacológicos:**

- Dificultad para cumplir con los regímenes de tratamiento indicado
- Costo

**b. Factores no farmacológicos**

- Mala interpretación de la información.
- Miedo sobre los eventuales efectos adversos.
- Subestimación de la severidad de la afección.
- Expectativas irreales respecto a los beneficios del tratamiento.
- Factores culturales.

**Los objetivos de tratamiento a largo plazo son:**

- Lograr identificar a la mayoría de los pacientes con DMAE neovascular.
- Evitar que los pacientes pierdan agudeza visual.
- Mantener y/o mejorar la calidad de vida de los pacientes con DMAE.
- Favorecer el tratamiento a los pacientes.
- Prevenir la discapacidad y/o la ceguera legal en los pacientes con DMAE neovascular.

**Monitoreo de la DMAE neovascular**

Dependiendo del nivel de la agudeza visual se asignan al paciente una de cinco etapas o niveles de agudeza visual:

**Etapas de DMAE**

**Etapa 1- AV 20/20 a 20/40**

Pacientes con una pérdida leve de la agudeza visual. Evaluar el trabajo y/u oficio del paciente para determinar su incapacidad real.

**Etapa 2- AV 20/50 a 20/100**

Los pacientes experimentan problemas en sus actividades diarias, presentan dificultad para leer materiales impresos, necesitan lentes de lectura con más aumento o lupas y no pueden renovar su licencia de conducir.

**Etapa 3- AV 20/150 a 20/200**

Los pacientes presentan dificultad para leer materiales impresos grandes, incluso con lupa, dependencia parcial de aparatos ópticos y electrónicos recetados para baja visión y necesidad de lentes telescópicas.

**Etapa 4- AV 20/300 a 20/400**

Los pacientes presentan dificultad extrema para reconocer características faciales, dependencia total de aparatos ópticos y electrónicos recetados para baja visión, leen más lento que lo normal, y compromiso severo de su autonomía.

**Etapa 5- Menor AV que 20/400**

La lectura con ayudas ópticas es extremadamente laboriosa y presentan severos problemas de orientación y movilidad.

El tratamiento se ajusta en un ciclo continuo conducido por los cambios en la agudeza visual. El ciclo involucra tratamiento y monitoreo permanente de la agudeza visual.<sup>2</sup>

**Terapia antiangiogénica**

Los antiangiogénicos que han demostrado su efectividad en el tratamiento de la DMAE, son fragmentos de anticuerpos monoclonales recombinantes humanizados que neutralizan todas las formas del VEGF-A, impidiendo su unión a los receptores VEGF-1 y VEGF-2.<sup>9</sup>

**Tratamiento-Dosificación:**

De acuerdo a los conocimientos actuales de la enfermedad, el tratamiento se inicia con una dosis de carga de tres inyecciones, habitualmente a razón de una por mes, durante tres meses consecutivos. Sigue a esta dosis inicial una fase de mantenimiento, en la cual se controla mensualmente la agudeza visual del paciente. Si éste experimenta una pérdida de agudeza visual superior a cinco letras ETDRS (equivalente aproximado a una línea de la cartilla de Snellen), se le administrará una nueva dosis del antiangiogénico. El intervalo entre dos dosis no debe ser nunca inferior a un mes.<sup>10</sup> En función de la evolución del paciente se deberá reinyectar cada 2 meses o se podrá espaciar la reinyección entre 3 y 6 meses. Es probable que algunos pacientes no necesiten reinyectarse durante un tiempo mas prolongado.

Este esquema de tratamiento y otros similares han demostrado una eficacia sostenida a lo largo de dos años en los correspondientes estudios clínicos (Estudio MARINA, Estudio ANCHOR, Estudio PIER y Estudio PRONTA).<sup>5,11-14</sup>

Este protocolo sugerido, habitualmente se deberá adoptar a las circunstancias y evolución de cada paciente en parti-

cular y será revisado en función de la aparición de nuevas evidencias.

Teniendo en cuenta que la DMAE es una patología evolutiva, progresiva y bilateral, y que en un corto período el paciente pierde su independencia llegando a convertirse en un discapacitado visual, se recomienda el tratamiento de los pacientes que presenten una disminución de la agudeza visual y certificación del diagnóstico con RFG y/o OCT.<sup>15</sup>

## Conclusión

La DMAE es una enfermedad que evoluciona en corto plazo y de no ser tratada transforma al paciente en un discapacitado visual severo, con el consiguiente impacto en su calidad de vida.<sup>8</sup> La DMAE neovascular puede controlarse en la mayoría de los pacientes con un diagnóstico temprano y un tratamiento accesible. Actualmente, el tratamiento apropiado permite la estabilización y/o mejoría de la visión en la mayoría de los pacientes.<sup>2-5</sup>

## Bibliografía

- Brown MM, Brown GC, Sharma S et al. Age-related macular degeneration: economic burden and value-based medicine analysis. *Can J Ophthalmol* 2005;40:277-87
- Schmidt-Erfurth UM, Prunte CI. Management of neovascular age-related macular degeneration. *Progress in Retinal Eye Research* 2007;26:437-51
- Hyman L. Epidemiology of AMD. In: Hampton GR, Nelsen PT, editors. *Age-related macular degeneration: principles and practice*. New York: Raven Press, 1992.
- Kaiser PK. Verteporfin photodynamic therapy and anti-angiogenic drugs: potential for combination therapy in exudative age-related macular degeneration. *Curr Med Res Opin* 2007; 23:477-87
- Rosenfeld DP, Brown DM, Heier JS, et al. Ranibizumab for neovascular age-related macular degeneration. *Marina Study Group. N Engl J Med* 2006;355:1419-31
- Pieramici DJ, Bressler sb. Age-related Macular Degeneration and Risk Factors for the development of choroidal neovascularization in the fellow eye. *Curr Opin Ophthalmol* 1998;9:38-46
- Meads C, Salas C, Roberts T, et al. Clinical effectiveness and cost-utility of photodynamic therapy for wet age-related macular degeneration: a systematic review and economic evaluation. *Health Technology Assessment* 2003;7:1-89
- Williams RA, Brody DL, Thomas RG, et al. The psychosocial impact of macular degeneration. *Arch Ophthalmol*. 1998;116:514-20
- Ferrara N, Damico L, Shams M, et al. Development of Ranibizumab, an anti-vascular endothelial growth factor antigen binding fragment as a therapy for neovascular age-related macular degeneration. *Retina* 2006;26:859-70
- Lucentis. Ranibizumab Injection. Highlights of Prescribing Information. Genetech, 2007. <http://www.gene.com/gene/products/information/pdf/lucentis-prescribing.pdf> (acceso 22-04-2008).
- Brown DM, Kaiser PK, Michels M, et al. Ranibizumab versus Verteporfin for Neovascular age-related macular degeneration. *Anchor Study Group. Engl J Med* 2006; 355:1432-44
- Regillo CD, Brown DM, Abraham P, et al. Randomized, double-masked, sham-controlled trial of Ranibizumab for neovascular age-related macular degeneration: PIER Study year 1. *Am J ophthalmol* 2008;145:239-48
- Fung AE, Lalwani GA, Rosenfeld PJ, et al. An optical coherence tomography-guided, variable dosing regimen with intravitreal Ranibizumab (Lucentis) for neovascular age-related macular degeneration. *Am J Ophthalmol* 2007;143:566-83



Glaciar Upsala - Suecia