

Síndrome del ápex orbitario secundario a herpes zoster oftálmico de un paciente diabético tipo II: a propósito de un caso

Mauro Cimmino, Adriana Savoia, Florencia Milanese, María Laura Puertas, Alfredo Roudé

Servicio de Neurooftalmología, Clínica de Ojos Dr. Nano, San Miguel, Buenos Aires.

Resumen

Objetivo: Comunicar un caso de evolución favorable de SAO en un paciente diabético tipo II con glucemias no controladas.

Material y métodos: El síndrome del ápex orbitario (SAO) es una rara manifestación del virus de herpes zoster oftálmico (HZO). El paciente se presentó con ptosis y pérdida de visión, con lesiones en piel periocular y en hemifrente derecha. La presencia de oftalmoplejía múltiple dolorosa, exoftalmos, ptosis, disminución de la sensibilidad corneal y uveítis anterior orientó al diagnóstico de HZO con SAO asociado. El tratamiento comenzó con aciclovir intravenoso de inmediato sin la asociación con corticoides sistémicos por la probable inmunosupresión secundaria a la diabetes mal controlada.

Conclusiones: La agudeza visual y la uveítis mejoraron a los 10 días. Al final de la cuarta semana la motilidad ocular también se recuperó y la agudeza visual final fue de 20/60.

Palabras clave: Síndrome de apex orbitario, herpes zoster oftálmico, diabetes tipo II, orbitopatía múltiple.

Orbital apex syndrome secondary to herpes zoster ophthalmicus in type 2 diabetes patients: a case-report

Abstract

Objective: To report on a case of favorable development of OAS in a type 2 diabetes patient with uncontrolled blood glucose.

Material and methods: Orbital apex syndrome (OAS) is a rare manifestation of herpes zoster ophthalmicus (HZO). The patient presented with ptosis and loss of vision, periocular skin lesions and right hemiforehead. The presence of multiple painful ophthalmoplegia, proptosis, ptosis, decreased corneal sensitivity and anterior uveitis oriented diagnosis to HZO associated with OAS. Treatment with intravenous acyclovir, not associated with systemic corticosteroids, because of the likelihood of immunosuppression secondary to poorly controlled diabetes, was initiated immediately.

Conclusions: Visual acuity and uveitis improved after 10 days. By the end of the fourth week, ocular motility had also been restored and the final visual acuity was 20/60.

Keywords: Orbital apex syndrome, herpes zoster ophthalmicus, type 2 diabetes, multiple orbitopathy.

Síndrome do ápex orbitário secundário a herpes zoster oftálmico em um paciente diabético tipo II: relato de caso

Resumo

Objetivo: Comunicar um caso de evolução favorável de SAO em um paciente diabético tipo II com glicemias não controladas.

Material e métodos: A síndrome do ápex orbitário (SAO) é uma estranha manifestação do vírus de herpes zoster oftálmico (HZO). O paciente se apresentou com ptose e perda de visão, com lesões em pele

periocular e em hemifrente direita. A presença de oftalmoplegia dolorosa múltipla, exoftalmia, ptose, diminuição da sensibilidade corneana e uveíte anterior, orientou o diagnóstico de HZO com SAO associado. O tratamento começou com aciclovir intravenoso de imediato sem a associação com corticoides sistêmicos pela provável imunossupressão secundária a diabetes mal controlado.

Conclusões: A acuidade visual e a uveíte melhoraram aos 10 dias. No final da quarta semana a motilidade ocular também foi recuperada e acuidade visual final foi de 20/60.

Palavras chave: Síndrome de ápex orbitário, herpes zoster oftálmico, diabetes tipo II, orbitopatia múltipla.

Recibido: 18 de febrero de 2014.

Aceptado: 29 de marzo de 2014.

Correspondencia a:

Dr. Mauro Cimmino

Clínica de Ojos Dr. Nano

Sarmiento 1431,

San Miguel, Buenos Aires

Oftalmol Clin Exp (ISSN 1851-2658)

2014; 7(2): 63-68

Introducción

El herpes zoster es una enfermedad localizada que se caracteriza por un típico rash vesicular y dolor radicular unilateral causado por la reactivación del virus de varicela zoster¹⁻². Dentro de la afecciones oculares se encuentran la blefaritis, queratoconjuntivitis, iritis, escleritis y necrosis retinal aguda⁴, oclusión de arteria central de la retina, neuritis óptica, pseudotumor orbitario y parálisis de la motilidad ocular¹⁹. Es frecuente su reactivación en pacientes con inmunidad celular deprimida, como los ancianos, personas bajo tratamiento inmunodepresivo, linfomas, infección por HIV o pacientes diabéticos⁷⁻⁸. La incidencia y severidad del herpes zoster aumenta en la edad avanzada, especialmente luego de la séptima década⁹. Son raras las complicaciones neurológicas como la oftalmoplejía, la neuritis óptica y la meningitis.

La parálisis de músculos extraoculares ocurre en el 3.5-10.1% de los pacientes con herpes zoster¹. La parálisis puede ser parcial o completa y generalmente es autolimitada. El pronóstico es bueno y resuelve a las 6 semanas. El síndrome del

ápex orbitario (SAO) es una condición rara que afecta los nervios oculomotor, troclear, abducens y la rama oftálmica del nervio trigémino por fenómenos compresivos, con disfunción del nervio óptico⁵. Se caracteriza por la asociación de pérdida visual, midriasis, oftalmoplejía, blefaroptosis, proptosis y anestesia del párpado superior y frente⁶. En este estudio se presentan los hallazgos en un paciente con síndrome del ápex orbitario asociado a herpes zoster oftálmico.

Caso clínico

Paciente de sexo masculino de 75 años de edad que concurrió a la guardia por presentar ptosis del ojo derecho de 24 horas de evolución asociado a pérdida de visión (fig. 1). Refirió antecedentes de infecciones herpéticas oculares recurrentes con diagnóstico de herpes zoster oftálmico en otro centro. También dijo que se le hizo cirugía de recubrimiento conjuntival tres meses antes en ojo derecho por defecto corneal neurotrófico. Presentaba historia de diabetes tipo II parcialmente controlada con hipoglucemiantes orales. La agudeza visual mejor corregida fue de movimiento de

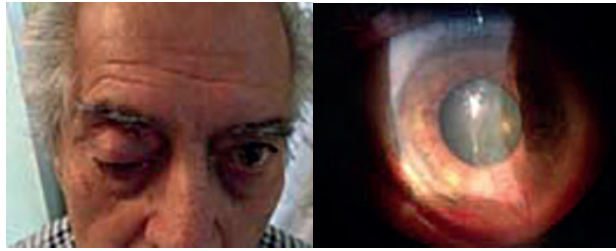


Figura 1. A: Ptosis del ojo derecho. **B:** Recubrimiento conjuntival.

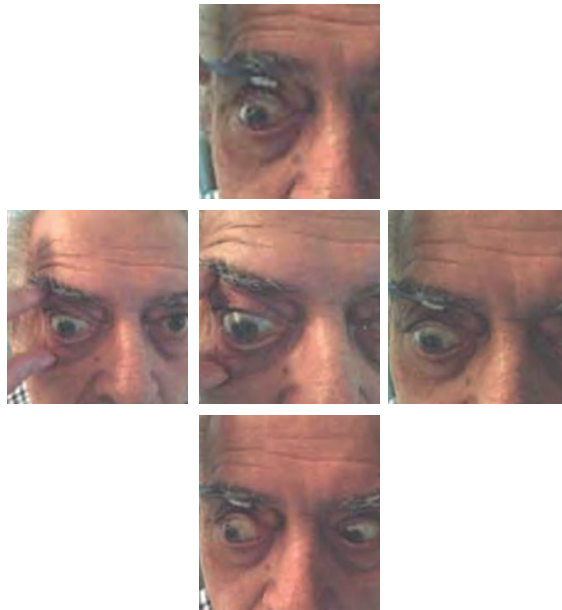

Figura 2. Examen de la motilidad ocular donde se observa limitación total de la elevación, depresión y aducción del ojo derecho con limitación parcial de la abducción.

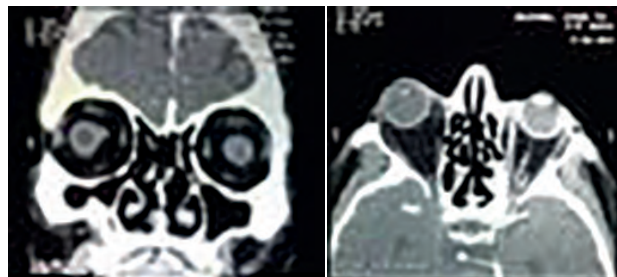


Figura 3. TC de órbitas que muestra proptosis del ojo derecho.

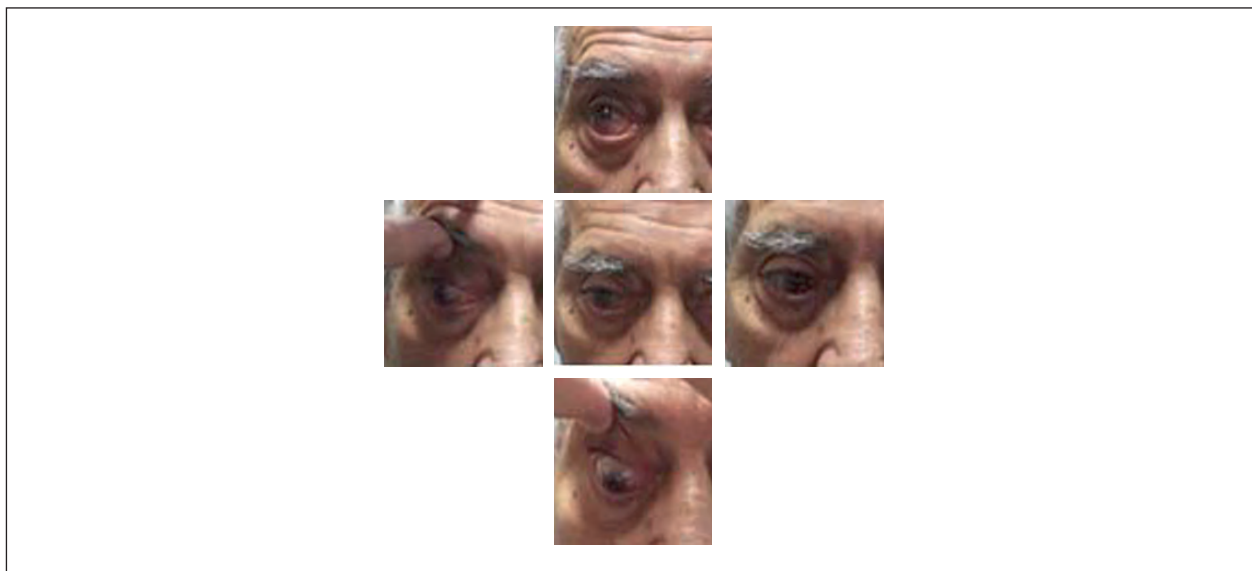


Figura 4. Notable mejoría de la motilidad a los 2 meses.

manos de ojo derecho y 20/60 del ojo izquierdo. Se observaron pequeñas lesiones eritematosas en la piel de la hemicara derecha. A la biomicroscopia del ojo derecho se observó UK dendrítica con recubrimiento conjuntival antiguo en reabsorción e hipoestesia corneal (VI) (fig. 2). Otro hallazgo biomicroscópico fue la presencia de precipitados retroqueráticos finos y tyndall ++. Se evidenció moderada proptosis de ojo derecho con resistencia a la retropulsión. Las medidas con el exoftalmómetro de Hertel fueron de 20 mm en el derecho y 17 mm en el izquierdo. A la motilidad ocular en las ducciones se observaba limitación total de la elevación, depresión y aducción del ojo derecho con limitación parcial de la abducción (fig. 2). La pupila del ojo derecho se encontraba semimidriática, hiporreactiva con defecto pupilar aferente. Se observó alteración en la saturación al rojo del ojo derecho. Al campo visual por confrontación presentaba contracción periférica del campo. La presión intraocular era de 21 mmHg

en el ojo derecho y de 17 mmHg en el izquierdo. A pesar de la dificultad por opacidad de medios del ojo derecho, el fondo de ojo se presentaba sin particularidades, con papilas rosadas de bordes netos. A la ecografía ocular se observaba cavidad vítrea libre de ecos y retina aplicada en ambos ojos. Se realizó una TC de cerebro y órbitas donde se evidenciaba proptosis del ojo derecho asociado a inflamación y edema (fig. 3). Se sospechó de SAO por herpes zoster con compromiso de los nervios II, III, IV, VI y posible V rama oftálmica, decidiéndose la internación de inmediato. Se comenzó el tratamiento con aciclovir endovenoso 10 mg/kg cada 8 horas sumado a ciclopléjicos y corticoides tópicos para tratar la uveítis. Debido a su mal control de la diabetes se decidió no administrar corticoides sistémicos.

A los 3 días de hospitalizado se observó mejoría en la motilidad ocular pero sin cambios en la visión. Se decidió dar el alta hospitalaria a los 12 días con mejoría objetiva de la ptosis y la motilidad. Se

inició tratamiento con aciclovir vía oral 800 mg cinco veces al día disminuyendo progresivamente la dosis. Se realizaron controles periódicos donde al cabo de dos meses se observó una muy buena respuesta con resolución casi por completo de los síntomas y agudeza visual de 20/60 del ojo derecho (fig. 4), y continuar con dosis de mantención de aciclovir 800 mg cada 12 horas.

Discusión

El SAO se caracteriza por el compromiso del II, III y VI pares craneales con parálisis de la rama oftálmica del V par debido a la compresión secundaria a inflamación, infección, neoplasias, trauma o alteraciones vasculares a lo largo de su recorrido¹⁰.

La presencia de oftalmoplejía se encontró en el 3.5%-10.1% de dos grandes trabajos sobre herpes zoster¹¹⁻¹². Entre los casos que presentaron parálisis de uno o más nervios extraoculares, la parálisis del nervio oculomotor fue la más frecuente y en segundo lugar el compromiso del nervio abducens¹³⁻¹⁴. En cuanto a la presencia de oftalmoplejía múltiple, secundaria a síndrome de ápex orbitario, no hay estadística reportada siendo pocos los casos en la literatura. El mecanismo fisiopatológico por el cual se produce oftalmoplejía en algunos casos de herpes zoster oftálmico no ha sido bien determinado. Los estudios histopatológicos demostraron significativa inflamación perivascular y perineural de los tejidos oculares incluyendo el nervio óptico, el seno cavernoso, la fisura orbitaria superior y la retina. Estos hallazgos inflamatorios se interpretaron como consecuencia de microinfartos de los nervios craneales¹⁵. Por otra parte, el edema del tejido orbitario podría afectar el tercero, cuarto y sexto par craneal por compresión directa¹⁶. Naumann *et al.* demostraron la presencia de células inflamatorias al infiltrar el ápex orbitario a lo largo de los vasos y nervios ciliares posteriores en 21 ojos enucleados afectados por herpes zoster oftálmico, e indicaron que la neuropatía se origina en respuesta a una vasculitis oclusiva¹⁷. En resumen, se podrían diferenciar dos mecanismos: debido a invasión directa por el virus de varicela zoster o por reacción inflamato-

ria y vasculitis posterior. Todos los casos con SAO secundario a HZO en la literatura fueron tratados con corticoides y aciclovir sistémicos. El tratamiento con aciclovir y esteroides intravenosos generalmente conlleva un buen pronóstico con la excepción de los pacientes inmunodeprimidos¹⁸. Este es el primer reporte de SAO secundario a herpes zoster en un paciente diabético tipo II. La severidad de la presentación en nuestro caso que se manifestó con queratitis, uveítis anterior, oftalmoplejía total y compromiso del nervio óptico, en parte se podría explicar por el estado de inmunodepresión causado por la diabetes mal controlada. Esta inmunodepresión por diabetes complica la presentación y cambiaría el tratamiento donde el uso de corticoides fuera controvertido. Kattah *et al.* reportaron dos pacientes con SAO secundario a HZO. El paciente con inmunidad normal mejoró rápidamente con corticoides sistémicos, mientras que el otro, con enfermedad de Hodgkin, sufrió una evolución tórpida desarrollando una endoftalmitis bacteriana secundaria que terminó en evisceración del ojo¹⁸.

El porcentaje de resolución completa o casi por completo de la oftalmoplejía fue reportada de ser de un 76,5% y de neuritis óptica de un 75%, siendo el tiempo de resolución muy variable entre 2 semanas a 1,5 años con una media de 4,4 meses¹⁴. Si bien estos porcentajes fueron en pacientes tratados con terapia combinada, en el caso presentado aquí, se vio que el tratamiento solo con aciclovir endovenoso, por el estado inmunológico del paciente, presentó resolución casi por completo a los 2 meses.

Referencias

1. Kirwan RP, Abdalla M, Hogan A, Tubridy N, Barry P, Power W. Superior orbital fissure syndrome in herpes zoster ophthalmicus. *Ir J Med Sci* 2009; 178: p. 355-8.
2. Shin MK, Choi CP, Lee MH. A case of herpes zoster with abducens palsy. *J Korean Med Sci*, 2007; 22: 905-7.
3. Liesegang TJ. Herpes zoster ophthalmicus natural history, risk factors, clinical presentation, and morbidity. *Ophthalmology* 2008; 115(2 Suppl): S3-12.

4. Womack LW, Liesegang TJ. Complications of herpes zoster ophthalmicus. *Arch Ophthalmol* 1983; 101: 42-5.
5. Kurimoto T *et al.* Orbital apex syndrome associated with herpes zoster ophthalmicus. *Clin Ophthalmology* 2011; 5: 1603-1608.
6. Baha Ali, T. *et al.* Syndrome de l'apex orbitaire sur zona ophtalmique. *Bull Soc Belge Ophthalmol* 2008, no. 307: 39-43.
7. Miller AE. Selective decline in cellular immune response to varicella-zoster in the elderly. *Neurology* 1980; 30: 582-7.
8. Kestelyn P, Stevens AM, Bakkers E, Rouvroy D, Van de Perre P. Severe herpes zoster ophthalmicus in young African adults: a marker for HTLV-III seropositivity. *Br J Ophthalmol* 1987; 71: 806-9.
9. Cooper M. The epidemiology of herpes zoster. *Eye* 1987; 1: 413-21.
10. Yeh S, Foroozan R. Orbital apex syndrome. *Curr Op Ophthalmol* 2004; 15: 490-8.
11. Marsh RJ, Cooper M. Ophthalmic herpes zoster. *Eye (Lond)* 1993; 7: 350-70.
12. Edgerton AE. Herpes zoster ophthalmicus: report of cases and a review of the literature. *Trans Am Ophthalmol Soc* 1942; 40: 390-439.
13. Marsh RJ, Dullely B, Kelly V. External ocular motor palsies in ophthalmic zoster: a review. *Br J Ophthalmol* 1977; 61: 677-82.
14. Sanjay S, Chan EW, Gopal L, Hegde SR, Chang BC. Complete unilateral ophthalmoplegia in herpes zoster ophthalmicus. *J Neuroophthalmol* 2009; 29: 325-337.
15. Garg RK, Kar AM, Jain AK J. Herpes zoster ophthalmicus with complete external ophthalmoplegia. *J Assoc Physicians India* 1992; 40: 496-7.
16. Chang-Godinich A, Lee AG, Brazis PW, Liesegang TJ, Jones DB. Complete ophthalmoplegia after zoster ophthalmicus. *J Neuroophthalmol* 1997; 17: 262-5.
17. Naumann G, Gass JD, Font RL. Histopathology of herpes zoster ophthalmicus. *Am J Ophthalmol* 1968; 65: 533-41.
18. Kattah JC, Kennerdell JS. Orbital apex syndrome secondary to herpes zoster ophthalmicus. *Am J Ophthalmol* 1978; 85: 378-82.
19. Arda H1, Mirza E, Gumus K, Oner A, Karakucuk S, Sirakaya E. Orbital apex syndrome in herpes zoster ophthalmicus. *Case Report Ophthalmol Med* 2012, 2012: doi: 10.1155/2012/854503.