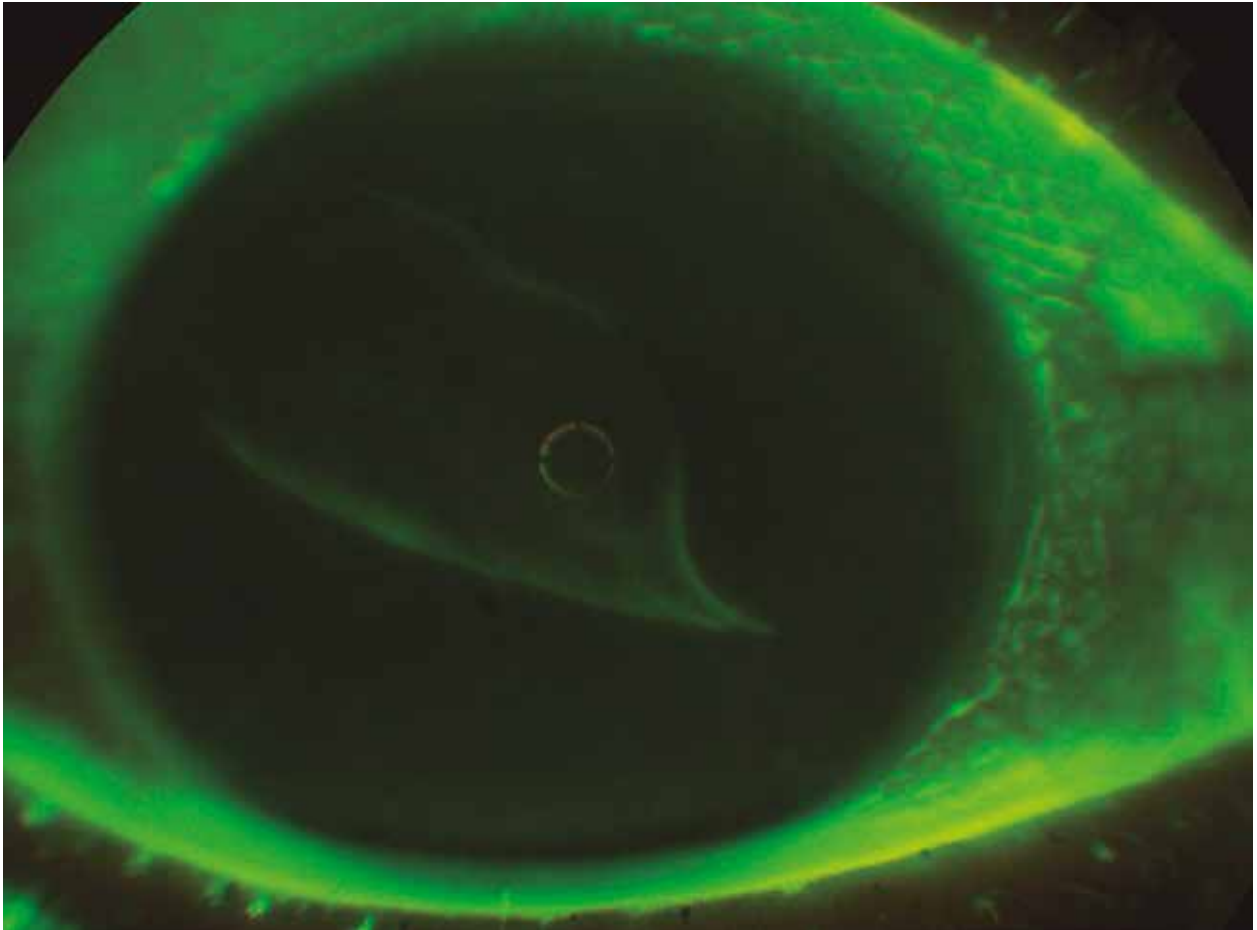


Como pez en el ojo

Gloria Paredes

Profesora adjunta Área Oftalmología, Facultad de Ciencias Médicas, Universidad Nacional de Cuyo, Mendoza, Argentina.
gloriaisabelparedes@gmail.com



Paciente de sexo femenino de 37 años de edad relató que 30 minutos antes de la consulta, mientras realizaba sus tareas como secretaria, el borde de una hoja de papel le golpeó el ojo derecho en forma tangencial. Presentaba leve molestia, fotofobia y lagrimeo. No refirió antecedentes patológicos ni familiares de relevancia. Su agudeza visual OD 9/10 no mejora; OI 10/10 sin corrección.

Tinción del film lagrimal con fluoresceína al 2% en gotas. Fotografía de ojo externo tomada con retinoscopio y filtro de cobalto. Se observó “flap” epitelial traumático rebatido sobre córnea sana. El resto del examen oftalmológico fue normal en ambos ojos.

Tratamiento: reposición del flap, antibióticos tópicos y lubricantes en gotas. Evolucionó sin secuelas con recuperación de agudeza visual normal.