

Experiencia con lentes intraoculares Acrysof tóricas y ecometría de inmersión en pacientes con y sin cataratas y astigmatismo corneal

Mariana Palavecino*

Dres. Palavecino Grupo Oftalmológico, Santiago del Estero

Resumen

Objetivo: Evaluar los resultados visuales tempranos, los resultados refractivos y las complicaciones de las lentes intraoculares (LIO) Acrysof tóricas, cuyo largo axial fue medido con ecometría de inmersión para la corrección de ojos con y sin cataratas y astigmatismo corneal.

Materiales y métodos: Nueve ojos de siete pacientes con o sin catarata y astigmatismo corneal que fueron sometidos a implante de Acrysof Toric esférica o esférica uni o bilateral. El cálculo del poder de la LIO se realizó con ecometría de inmersión.

Resultados: La agudeza visual sin corrección (AVSC) fue de 6/10 a 10/10; el 57% alcanzó 9/10; el 14%, 10/10; el 28.5%, 8/10; otro 14%, 7/10 y el 14% restante, 6/10. De estas correcciones, dos fueron intencionales buscando lograr visión cercana óptima con técnica de monovisión para lograr independencia de anteojos lejos/cerca. Respecto de la agudeza visual mejor corregida (AVMC), el 89% logró 10/10 de AVMC.

Conclusiones: Los resultados visuales, refractivos y la predictibilidad estuvieron dentro de lo esperado, demostrado esto por la independencia de anteojos, la estabilidad de la LIO, la AVSC y AVMC con el uso de lentes Acrysof Toric. La ecometría de inmersión demostró predictibilidad en el cálculo para la elección de la LIO.

Palabras clave: lentes intraoculares, ecometría de inmersión, cataratas, astigmatismo corneal.

*La autora declara no tener ningún tipo de vinculación con Alcon Laboratorios.

Experience with Acrysof Toric intraocular lenses and immersion ultrasonography in patients with and without cataracts and corneal astigmatism

Abstract

Objective: To evaluate the early visual outcomes, refractive outcomes and complications of Acrysof Toric intraocular lenses (IOL), the axial length of which was measured with immersion ultrasonography for the correction of eyes with and without cataracts and corneal astigmatism.

Materials and methods: Nine eyes of seven patients with or without cataracts and corneal astigmatism underwent uni- or bilateral Acrysof Toric spherical or aspherical IOL implantation. IOL power was calculated using immersion ultrasonography.

Results: Uncorrected visual acuity (UCVA) was 6/10 to 10/10; 57 % achieved 9/10; 14 %, 10/10; 28.5%, 8/10; another 14%, 7/10, and the remaining 14%, 6/10. Of these corrections, two were intentional so as to achieve optimal near vision with the monovision technique for spectacle independence for distance/near vision. As regards best-corrected visual acuity (BCVA), 89 % achieved 10/10.

Conclusions: With the use of Acrysof Toric lenses, visual and refractive outcomes and predictability were within expected, as demonstrated by spectacle independence, IOL stability, UCVA and BCVA. Immersion ultrasonography demonstrated predictability of calculations for IOL selection.

Keywords: intraocular lenses, immersion ultrasonography, cataracts, corneal astigmatism.

* The author declares no have interests not relationship with Alcon Laboratories's product.

Experiência com lentes intraoculares Acrysof tóricas e ecometria de imersão em pacientes com e sem cataratas e astigmatismo da córnea

Resumo

Objetivo: Avaliar os resultados visuais precoces, os resultados refrativos e as complicações das lentes intraoculares (LIO) Acrysof Toric, cuja longitude axial foi medida com ecometria de imersão para a correção de olhos com e sem cataratas e astigmatismo da córnea.

Materiais e métodos: Nove olhos de sete pacientes com ou sem catarata e astigmatismo da córnea que foram submetidos a implante de Acrysof Toric esférica ou esférica uni ou bilateral. O cálculo do poder da LIO se realizou com ecometria de imersão.

Resultados: A acuidade visual sem correção (AVSC) foi de 6/10 a 10/10; 57% alcançou 9/10; 14%, 10/10; 28,5%, 8/10; outro 14%, 7/10 e 14% restante, 6/10. Dessas correções, duas foram intencionais procurando obter visão próxima ótima com técnica de monovisão para obter independência de óculos visão longe/perto. Quanto à acuidade visual melhor corrigida (AVMC), 89% alcançou 10/10 de AVMC.

Conclusões: Os resultados visuais, refrativos e a previsibilidade estiveram dentro do esperado, demonstrado isso pela independência de óculos, a estabilidade da LIO, a AVSC e AVMC com o uso de lentes Acrysof Toric. A ecometria de imersão demonstrou previsibilidade no cálculo para a eleição da LIO.

Palavras chave: lentes intraoculares, ecometria de imersão, cataratas, astigmatismo da córnea.

*O autor não tem nenhuma relação com a Alcon Laboratórios.

Recibido: 13 de junio de 2013.

Aceptado: 15 de julio de 2013.

Correspondencia:

Dra. Mariana Palavecino
Avellaneda 572
4200 Santiago del Estero
Argentina
marianapalavecino@yahoo.com.ar

Oftalmol Clin Exp (ISSN 1851-2658) 2013;
6(3): 84-88.

Introducción

Los pacientes con cataratas y astigmatismo corneal, a los que se le implantan lentes intraoculares (LIO) monofocales esféricas, a menudo necesitan anteojos u otros procedimientos refractivos corneales como incisiones limbales relajantes, queratectomía fotorrefractiva o LASIK para obtener una óptima agudeza visual postoperatoria. Para reducir el astigmatismo postoperatorio, remover la catarata y disminuir o eliminar la necesidad del uso de anteojos para lejos, se han desarrollado las lentes intraoculares tóricas¹.

Las LIO tóricas pueden proveer reversibilidad o ajustabilidad respecto de otros procedimientos refractivos. Uno de los inconvenientes de las lentes tóricas se asocia con la inestabilidad rotacional. La rotación de estas lentes desde su orientación origi-

nal, disminuye su poder correctivo en un 3,3% de pérdida de poder cilíndrico por cada grado fuera del eje. Una orientación incorrecta, de aproximadamente 30 grados, anula la eficiencia de la corrección astigmática y puede además inducir astigmatismo adicional²⁻⁴.

La LIO Acrysof Toric (Alcon Laboratorios, Fort Worth, Texas) tiene el componente tórico en la superficie óptica posterior y una indentación en el eje que indica el meridiano más plano de la óptica. Esta lente ha sido diseñada para adquirir estabilidad máxima. El biomaterial de esta lente ha demostrado propiedades adhesivas que logran la adherencia máxima a la bolsa capsular, como así también el diseño de las hápticas, que mejora la estabilidad de la LIO¹⁻².

Pacientes y métodos

Realizamos un estudio retrospectivo en 9 ojos de siete pacientes a los que se les implantó LIO Acrysof tórica esférica y esférica entre febrero de 2011 y enero de 2012. Pacientes de ambos sexos que precisaron cirugía de catarata uni o bilateral o fueron incluidos como procedimiento refractivo. El rango de edad fue de 36 a 82 años (media 64,0). Criterios de elegibilidad también incluyeron astigmatismo corneal mayor a 0.75D a favor de la regla, oblicuo irregular y contra la regla, medidos con queratometría manual y automática y confirmado con topografía (KernTech); necesidad

de corrección esférica entre 12.00 y 30.00 dioptrías y dilatación pupilar de 6 mm. La medición del largo axial se realizó con ecometría de inmersión y para el cálculo de la LIO se utilizaron las fórmulas SRKT, Hoffer Q y Holladay II (Ocuscan RXP, Alcon), utilizando la que más se adecuaba al largo axial. El cálculo de la LIO se realizó con *Acrysof calculator online*, considerando un astigmatismo inducido de 0.5D.

Los criterios de exclusión fueron: embarazo, glaucoma sin control, alteraciones maculares significativas, cirugías corneales previas, retinopatía diabética, historia de desprendimiento de retina, uveítis, atrofia óptica y microftalmos. Si hubiese

Tabla 1

CASO	OJO	AVSC preop	AVMC preop	Refracción preoperatoria	Queratometría preoperatoria	AVSC postop.	AVMC postop.	Refracción postoperatoria	Poder de la LIO	CATARATA	EDAD
1	OD	1/10	5/10	+125 -4,00 x 80	42.25 x 77	7/10	1	-1.25 -1.00 x 54	20D SN60T4	SI / LEUCOMA CORNEAL	56
					44.50 x 167						
2	OI	1/10	3/10	+0.25 -3,00 x 4	42.25 x 179	8/10	1	-0.75 x 58	19D SN60T7	SI / GPAA	79
					46.25 x 89						
3	OD	3/10	9/10	+4.00 -2.00 x 135	43.75 x 153	0,8 J3	1	-0.50 -0.50 x 120	28D SN60T4 CYL	NO/MONOVISION OD CERCA	36
					45.75 x 63						
3	OI	1/10	4/10	+5.50 -3.00 x 26	43.00 x 21	9/10	9/10	neutro	30D SN60T6 CYL	NO/AMBLIOPIA	36
					46.5 x 111						
4	OD	1/10	1	+4.75 -0.50 x 169	41.50 x 10	0,6 J2	1	-1,00 -0.50 x 178	25D SN60T4 CYL	SI/MONOVISION OD CERCA	64
					43.75 x 100						
4	OI	1/10	1	+3.50 - 1.25 x 176	42.0 x 179	9/10	1	-0.50 x 40	24D SN60T3 CYL	SI	64
					44.0 x 89						
5	OI	2/10	4/10	+2.75 -0.75 x 86	40.75 x 107	9/10	1	-0.75 x 80	23.5D SN60T3	CATARATA / PSEUDOEXFOLIACIÓN	80
					41.75 x 17						
6	OI	3/10	6/10	+3.00 -1.00 x 99	42.5 x 117	9/10	1	+0.25 -0.50 x 110	23.5D SN6AT3	CATARATA/GPAA	79
					43.5 x 27						
7	OD	2/10	5/10	-2,25 -2,00 x 97	41.5 X93	1	1	-0.25	12.0D SN6AT4 CYL	CATARATA / MIOPIA ALTA	82
					43.0X3						

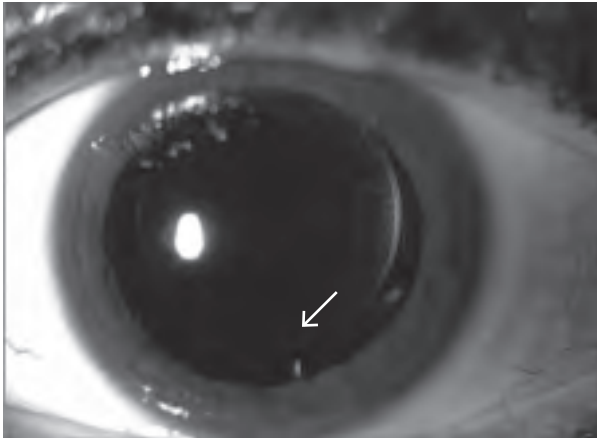


Figura 1. La flecha marca el eje de orientación de la LIO Tórica.

existido daño zonular, presión positiva incontrolable, ruptura capsular y/o pérdida vítrea, no se hubiese colocado la LIO tórica.

Los modelos utilizados fueron SN60 T3, T4, T6 y T7 y SN6A T3 y T4. La LIO Acrysof Toric T3 tiene un poder de cilindro de 1.50D; el T4, 2.25D; el T6, 3.75D; el T7, 4.50D en el plano de la LIO.

Antes de la cirugía y con el paciente sentado se marcó el limbo en el eje de 0°, 90° y 180°, utilizando un lápiz marcador. Intraoperatoriamente se utilizó un marcador de astigmatismo, indentando el eje de ubicación de la LIO, alineándolo con las marcas corneales de referencia; también se utilizó un marcador corneal de 5 mm para la capsulorrexia⁵⁻⁶. La orientación de la LIO se evaluó en el primer día postoperatorio y en las visitas sucesivas con lámpara de hendidura, queratometría, autorrefractometría y topografías. En el procedimiento quirúrgico se utilizó técnica de facoemulsificación estándar, con anestesia tópica; el sitio de incisión fue en 95° para el ojo derecho y 90° para el izquierdo. Sin considerar dónde estaba el eje del

astigmatismo se utilizó cuchillete 2,25. Luego de remover la catarata, las LIO y sus hápticas fueron plegadas e implantadas en la bolsa capsular con el inyector Monarch III y cartucho D (laboratorios Alcon). Una vez ubicadas en la bolsa capsular, la IOL Acrysof Toric se rotó hasta que el eje de la LIO estuviese alineado con el eje marcado en la córnea previamente. Se hidrató el sitio de entrada principal y se procedió a la remoción de viscoelástico por paracentesis. En algunos casos se tuvo que realinear la LIO luego de la remoción de la sustancia viscoelástica. Se indicó régimen de antibiótico y corticoides tópicos postoperatorio.

Los pacientes se evaluaron el primer día, el quinto día, a las 3 semanas, a los dos meses, a los 6 meses y al año del postoperatorio (fig. 1). La evaluación postoperatoria incluyó agudeza visual sin corrección (AVSC), agudeza visual mejor corregida (AVMC), agudeza visual de cerca en los pacientes en los que se eligió monovisión, queratometría, topografía, tonometría, biomicroscopía y fondo de ojo. Se evaluó la orientación del eje de la LIO, diámetro de capsulorrexia anterior y opacificación de la cápsula posterior.

Resultados

Respecto del sexo, cuatro pacientes eran mujeres y tres, hombres. La AVSC fue de 6/10 a 10/10 (tabla 1). De estos, el 57% alcanzó 9/10; el 14%, 10/10; el 28.5%, 8/10; otro 14%, 7/10 y el 14% restante, 6/10.

De estas correcciones, dos fueron intencionales buscando lograr visión cercana óptima con técnica de monovisión, para lograr independencia de anteojos lejos/cerca. Respecto de la agudeza visual mejor corregida, el 89% logró 10/10 de AVMC.

El cilindro refractivo absoluto residual fue de 0.80 desvío estándar 0.86. Desplaza este valor el primer caso, que era un ojo con un leucoma cicatricial que inducía astigmatismo corneal irregular elevado.

En un promedio de control postoperatorio de 6 meses la LIO Acrysof Toric demostró buena esta-

bilidad rotacional, sin cambios refractivos. El 88.8 por ciento logró independencia de anteojos; los 2 pacientes (4 ojos, 44.4%) que fueron corregidos con monovisión están incluidos dentro de este grupo. Un paciente (2 ojos) no presentaba cataratas al momento de la cirugía, sí astigmatismo e hipermetropía elevada en ambos ojos y ambliopía en uno de ellos. Este paciente logró independencia de anteojos de lejos/cerca con monovisión y mejoría significativa de su AVSC.

La ecometría de inmersión y las fórmulas utilizadas demostraron alta predictibilidad en los resultados refractivos obtenidos en estos casos.

Respecto de las complicaciones, sólo se presentaron en dos casos (22.2%): uno que precisó rotación de LIO de 30° a las dos semanas postoperatorias por ubicación errónea del eje intraoperatorio y el segundo caso presentó una úlcera de córnea. El resto no tuvo complicaciones ni intra ni postoperatorias.

Conclusiones

Si bien son pocos casos, los resultados visuales, refractivos y la predictibilidad estuvieron dentro de lo esperado, demostrado esto por la independencia de anteojos, la estabilidad de la LIO, la AVSC y AVMC con el uso de las LIO Acrysof Toric.

La baja incidencia de rotación se atribuiría al biomaterial de la LIO, que tiene propiedades de adhesividad.

La satisfacción del paciente lograda en casos con leucomas corneales, que inducen astigmatismos irregulares, la independencia de anteojos utilizando técnica de monovisión en pacientes con y sin catarata, hipermétropes y con astigmatismos ele-

vados; y lo previsible del resultado hacen que estas LIO sean de elección ante situaciones refractivas similares.

En esta serie de casos, la ecometría de inmersión demostró predictibilidad en la medición del largo axial y el consecuente cálculo para la elección de la LIO Acrysof Toric.

Se precisaría de un estudio comparativo con mayor cantidad de casos para evaluar la ventaja en la calidad de la visión entre las LIO tóricas esféricas y asféricas.

Referencias

1. Holland E, Lane S, Horn JD, Ernest P, Arleo R, Miller KM. The AcrySof Toric intraocular lens in subjects with cataracts and corneal astigmatism: a randomized, subject-masked, parallel-group, 1-year study. *Ophthalmology* 2010; 117: 2104-11.
2. Chang J, Lau, S. Toric Implantable Collamer Lens for high myopic astigmatic Asian eyes. *Ophthalmology* 2009; 116: 2340-47.
3. Chang DF. Comparative rotational stability of single-piece open-loop acrylic and plate-haptic silicone toric intraocular lenses. *J Cataract Refract Surg* 2008; 34: 1842-7.
4. Chang DF. Repositioning technique and rate for toric intraocular lenses. *J Cataract Refract Surg* 2009; 35: 1315-6.
5. Graether JM. Simplified system of marking the cornea for a toric intraocular lens. *J Cataract Refract Surg* 2009; 35: 1498-1500.
6. Hill, W, OsherR, Cooke D *et al.* Simulation of toric intraocular lens results: manual keratometry versus dual-zone auto. *J Cataract Refract Surg* 2011; 37: 2181-87.