

# CIENCIAS BÁSICAS EN OFTALMOLOGÍA

COLECCIÓN PROECO

# Ciencias Básicas en Oftalmología

*COORDINADORES*

Juan Oscar Croxatto

Jorge Oscar Zárate

Roberto Borrone

Javier Casiraghi

Jeremías Galletti

**CAO**

EDICIONES DEL  
CONSEJO ARGENTINO  
DE OFTALMOLOGÍA

---

## COORDINADORES

---

*Dr. J. Oscar Croxatto*

Departamento de Patología Ocular, Fundación Oftalmológica  
Argentina Jorge Malbran, Buenos Aires.

*Prof. Dr. Jorge Zarate*

Profesor consulto titular de Patología, Facultad de Medicina,  
Universidad de Buenos Aires.

*Prof. Dr. Javier Casiraghi*

Profesor adjunto de la Catedra de Oftalmología de la Facultad de  
Medicina, Universidad de Buenos Aires.

*Prof. Dr. Roberto Borrone*

Profesor adjunto de la Catedra de Oftalmología de la Facultad de  
Medicina, Universidad de Buenos Aires.

*Dr. Jeremías Galletti*

Investigador adjunto en Salud (CONICET) del Instituto de Medicina  
Experimental, Academia Nacional de Medicina, Buenos Aires

---

## AUTORES

---

*Dra. Liliana Abuin*

Cátedra de Oftalmología, Universidad Nacional de La Plata.  
Servicio de Oftalmología Hospital Rossi, La Plata.

*Dr. Lucas Adamo*

Médico oftalmólogo. Fellow sección Retina, Hospital de Clínicas,  
Buenos Aires.

*Dra. Laura Elisa Alba*

Médica oftalmóloga, especialista en estrabismo y oftalmología  
infantil, Hospital Lagleyze, Buenos Aires

*Dr. Juan Pablo Aldecoa*

Médico oftalmólogo, especialista en plástica ocular.  
Director de Aldecoa Estética y Reconstrucción Periocular, Buenos  
Aires.

*Dra. María Natalia Artal*

Médica oftalmóloga, especialista en segmento anterior, Centro  
Privado de Ojos Romagosa, Córdoba.

*Dra. María Alejandra Barile*

Médica oftalmóloga, especialista en neurooftalmología.  
Docente en la Facultad de Medicina, Universidad Católica de  
Córdoba.

*Dra. Marcela Bordaberry*

Médica oftalmóloga. Responsable del sector de Neurooftalmología,  
Hospital Banco de Olhos, Porto Alegre, Brasil.

*Dr. Juan Carlos Borio*

Profesor y médico oftalmólogo.

*Prof. Dr. Pablo Chiaradía*

Jefe de la División Oftalmología, Hospital de Clínicas, Facultad de  
Medicina, Universidad de Buenos Aires.

*Prof. Dr. Roberto Ebner*

Médico oftalmólogo, subespecialista en Neurooftalmología.  
Jefe del Servicio de Oftalmología Hospital Británico, Buenos Aires.

*Dra. Liliana Francipane*

Médica de planta, especialista en genética, Facultad de Medicina,  
Hospital de Clínicas, Buenos Aires.

*Dr. Guillermo Fridrich*

Médico oftalmólogo, especialista en plástica ocular y orbita,  
Hospital Británico, Buenos Aires.

*Dr. Rafael Iribarren*

Médico oftalmólogo.

*Dra. Alejandra Iurescia*

Médica especialista en oftalmopediatría.

*Dr. José Luna Pinto*

Médico oftalmólogo. Presidente de AIVO y jefe de la sección Retina,  
Centro Privado de Ojos Romagosa, Córdoba.

*Dr. Carlos Mir Villanueva*

Médico oftalmólogo.

*Dra. Cecilia del Carmen Montes*

Médica especialista en clínica pediátrica y en genética médica,  
Hospital Privado Universitario de Córdoba.

*Dra. María Angélica Moussalli*

Médica oftalmóloga. Responsable sección Glaucoma, Hospital  
Italiano de Buenos Aires.

*Dra. Dolores Ribero Ayerza*

Médica oftalmóloga. Servicio de Neurooftalmología, Hospital  
Británico, Buenos Aires. Docente adjunto de Oftalmología  
Universidad Católica Argentina.

*Dra. Paola Rinaudo*

Médica oftalmóloga. Especialista en córnea y cirugía refractiva  
Fundación Zambrano, Buenos Aires.

*Dra. Silvia B. Rossetti*

Fundación Oftalmológica Argentina y Hospital Oftalmológico Dr.  
Pedro Lagleyze, Buenos Aires.

*Dra. María Cristina Sarubbi*

Médica oftalmóloga del Hospital Británico, Buenos Aires, y de  
Consultorios Médicos del Buen Ayre.

*Dr. B. Ariel Schlaen*

Médico oftalmólogo. Hospital Universitario Austral y Hospital de  
Clínicas de Buenos Aires.

*Dr. Néstor Walter Soria*

Doctor en ciencias químicas, Cátedra de Biotecnología,  
Facultad de Ciencias Químicas de la Universidad Católica de Córdoba.

*Dra. Andrea Valeiras*

Médica oftalmóloga del Hospital Dr. R. Rossi, La Plata, y Catedra de  
Oftalmología de la Facultad de Ciencias Médicas de la Universidad  
Nacional de La Plata.

*Prof. Dr. Daniel Weil*

Médico oftalmólogo. Jefe de la sección de Orbita y Plástica Ocular,  
del Servicio de Oftalmología, Hospital de Clínicas, Universidad de  
Buenos Aires.

*Prof. Dr. Marcelo Zas*

Profesor adjunto de Oftalmología. Jefe de sección Retina, Hospital  
de Clínicas, Universidad de Buenos Aires.

---

## SUMARIO

---

- 1. Embriología ocular**
- 2. Anatomía del aparato de la visión**
  - Globo ocular
  - Anexos oculares
  - Irrigación e inervación
- 3. Histología ocular**
  - Histología del globo ocular
  - Histología de los anexos oculares
- 4. Fisiología ocular**
  - Fisiología del globo ocular
  - Fisiología de los anexos oculares
- 5. Patología ocular**
  - Patología del globo ocular
  - Patología de los anexos
- 6. Bioquímica ocular**
- 7. Microbiología ocular**
  - Bacterias
  - Hongos
  - Virus
  - Prion
  - Parasitología
  - Diagnóstico de laboratorio
- 8. Farmacología ocular**
  - Farmacocinética
  - Farmacodinamia
  - Fármacos de uso oftalmológico
- 9. Inmunología general y ocular**
  - Inmunología general
  - Inmunología ocular
- 10. Genética**
  - Biología molecular
  - Enfermedad genética

# EMBRIOLOGÍA OCULAR

## 1. Desarrollo embriológico del globo ocular y anexos

El desarrollo embriológico comienza en la concepción y culmina en el momento del nacimiento

Sin embargo, en el desarrollo ocular algunos tejidos completan su formación luego del nacimiento, y esta particularidad tiene importancia clínica en la oftalmopediatría.

El desarrollo embrionario se divide en dos períodos:

- ◆ Período embrionario: desde la concepción hasta la octava semana
- ◆ Período fetal: desde la octava semana hasta el nacimiento

Al iniciarse el desarrollo el embrión es unicelular y se denomina huevo o cigota. Durante la

primera semana se forman las capas germinales primarias por segmentación, distinguiéndose el embrión monolaminar, compuesto por el endodermo. En la segunda semana el embrión es aún plano y presenta tres capas celulares (fig. 1):

- ◆ Ectodermo
- ◆ Mesodermo
- ◆ Endodermo

En esta etapa aparecen dos depresiones pequeñas y simétricas en relación con la línea media (fig. 2) que es el primer esbozo ocular llamado foseta óptica. En el período de 2,5 mm, durante la tercera semana, los bordes del conducto neural se reúnen en la parte media hacia delante y luego hacia atrás y se forma de este modo por un breve período el neuroporo anterior y posterior.

En el lugar donde el ectodermo neural se diferencia del ectodermo superficial se distinguen

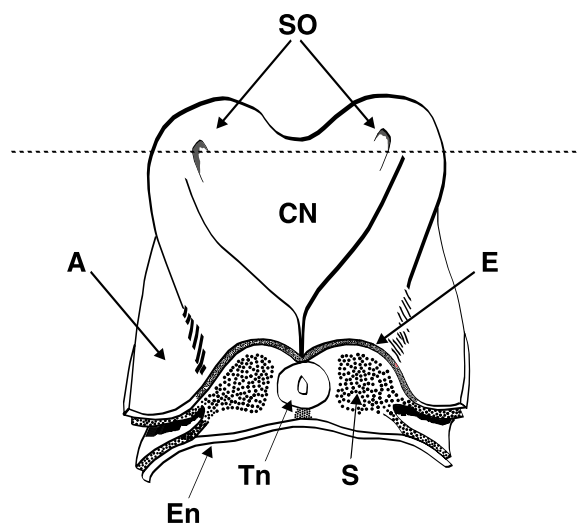


Figura 1. A: Membrana amniótica. E: ectodermo. En: endodermo. CN: canal neural. Tn: tubo neural. SO: foseta óptica.

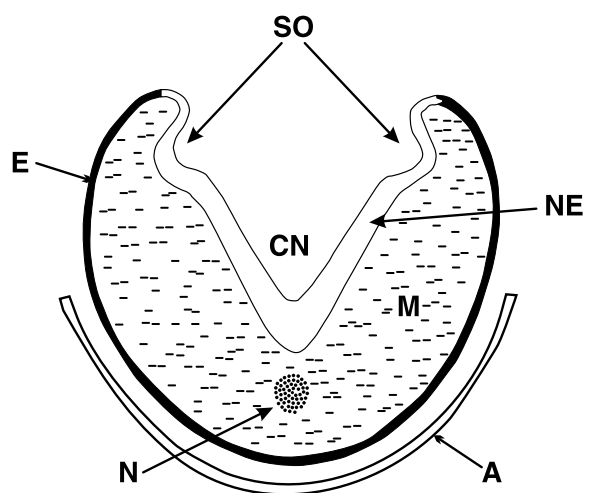


Figura 2. A: membrana amniótica. E: ectodermo. N: notocorda. M: mesodermo SO: foseta óptica. CN: canal neural.

dos formaciones celulares: son las crestas neurales, que acompañan al tubo neural en toda su extensión.

La matriz extracelular ejerce un importante rol en la migración de las células de las crestas neurales. Las moléculas de fibronectina promueven la migración y los proteoglicanos la inhiben.

Las células de las crestas neurales contribuyen a la formación de componentes de tejido conectivo del ojo y de la órbita, es decir el ectomesénquima, con excepción de las fibras estriadas de los músculos extraoculares y las células endoteliales de los vasos sanguíneos, los cuales se forman a partir del mesodermo (son las únicas estructuras mesodérmicas) (tabla 1).

**Tabla 1. Origen embriológico de los tejidos del globo ocular y anexos**

<b>ECTODERMO</b>
Ectodermo superficial
Epitelio corneal
Cristalino
Epitelio y glándulas del párpado
Carúncula
Epitelio conjuntival
Glándula lagrimal y sistema de drenaje
<b>Neuroectodermo</b>
Músculos esfínter y dilatador del iris
Epitelio pigmentario de iris, cuerpo ciliar y retina
Epitelio no pigmentado del cuerpo ciliar
Vítreo
Retina sensorial
Nervio óptico (neuronas y tejido glial)
<b>Cresta neural</b>
Esclera
Estroma corneal y endotelio
Malla trabecular
Estroma del iris, cuerpo ciliar y coroides
Melanocitos epiteliales y uveales
Vainas del nervio óptico
Células de Schwann de nervios periféricos y ganglio ciliar
Tejido conectivo orbitario
Cartílago
Vainas y músculo de vasos sanguíneos
Tejido óseo de los huesos orbitarios mediales, inferiores y techo de órbita y borde lateral
<b>MESODERMO</b>
Esclera temporal
Vítreo
Músculos extraoculares
Endotelio vascular de los vasos sanguíneos oculares y extraoculares

Las anomalías congénitas y del desarrollo que se producen por trastornos en la migración de las células de la cresta neural se denominan neurocriptopatías. Se pueden generar en el momento de la migración o en la diferenciación terminal.

Malformaciones craneofaciales, espinales y de piel o sordezas del oído medio con gran frecuencia suelen estar combinadas a defectos oculares especialmente del segmento anterior.

La parte anterior del tubo neural se transforma rápidamente en el cerebro primitivo que se divide en:

◆ Prosencéfalo

◆ Mesencéfalo

◆ Romboencéfalo

La vesícula óptica se halla en el prosencéfalo. Entre la cuarta y la quinta semana el cerebro anterior se subdivide a su vez en: telencéfalo y diencéfalo (en el prosencéfalo) y metencéfalo y mielencéfalo (en el romboencéfalo) (tabla 2).

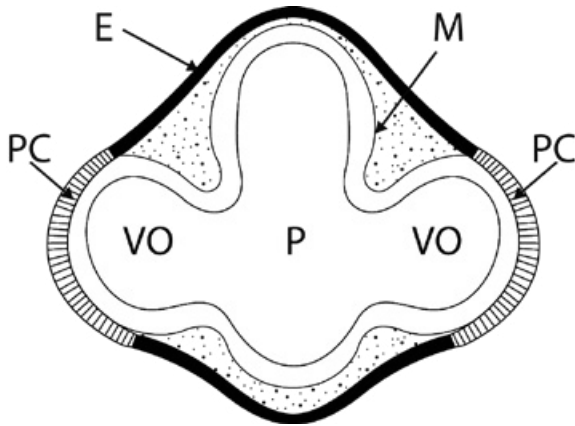
En la tercera semana, la vesícula óptica sale a cada lado del tubo neural como dos evaginaciones constituidas por una sola capa de células que, al ponerse en contacto con el ectodermo superficial, induce la formación de la placoda cristalina. En

Tabla 2. Secuencia del desarrollo embriológico ocular.

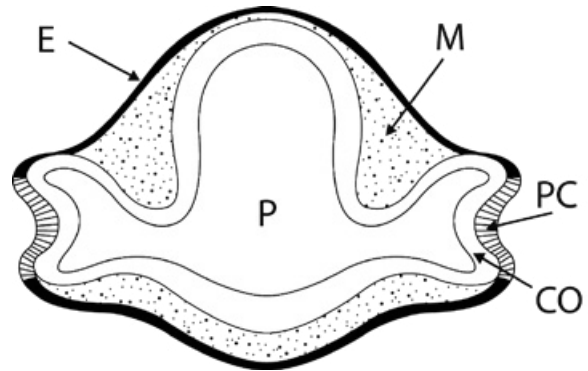
Edad (meses)	Posfertilización (semanas)	Longitud (mm)	Somitas (pares)	Eventos y desarrollo
1	3	22	8	Desarrollo del surco óptico.
	4	24	17-19	Surco óptico convertido en vesícula óptica. Contacto de la vesícula óptica y el ectodermo superficial. Engrosamiento de la placoda cristalina.
		26	21-29	Mesénquima de la cresta neural rodea a la vesícula óptica.
		33	7,9	Pigmentación en la capa externa de la copa óptica. Entrada de la arteria hialoidea a través de la hendidura óptica. Cierre del hoyuelo cristalino y formación de la vesícula cristalina rodeada por cápsula del cristalino intacta. Membrana basal del ectodermo superficial continua. Formación de las fibras cristalinas primarias. Aparición de los nervios troclear y abductor. Contacto de los bordes de la hendidura óptica.
		41	11-14	Retina: capa neuroblástica interna, capa transitoria de Chievitz, zona proliferativa, capa neuroblástica externa. Fibras cristalinas secundarias. Obliteración de la vesícula cristalina.
	7	77	13-17	Comienza a formarse la cámara anterior. Retina: células ganglionares originan la capa de fibras.
		48	16-18	Diferenciación del endotelio corneal. La copa óptica mide 1 mm.
	8	51	18-22	Las fibras del nervio óptico alcanzan el cerebro.
3	9 10	57	27-31	Formación del vítreo (secundario). Aparición de procesos ciliares e iris. Fusión de los párpados. Aparición de conos y bastones rudimentarios.
6		385		Los párpados se abren, percepción luminosa. Desarrollo del dilatador.
7		435		Comienza la atrofia de la membrana pupilar. Síntesis de melanina en melanocitos uveales.
8		475		Las capas de la retina están desarrolladas excepto la mácula.
9		500		Regresión casi completa de la membrana pupilar y de la arteria hialoidea. Comienzo de la mielinización del nervio óptico. Canalización del conducto lagrimal.

Modificada de: Stromland K, Miller M, Cook C. Ocular teratology. *Surv Ophthalmol* 1991; 35: 429-446.





**Figura 3.** E: ectodermo superficial. M: mesodermo. PC: placoda cristalina. VO: vesícula óptica. P: Prosencéfalo.



**Figura 4.** E: ectodermo. M: mesodermo. PC: placoda cristalina. VO: vesícula óptica. CO: Copa óptica.

realidad no hay un contacto real sino a través de microfilamentos (fig. 3).

En la cuarta semana (embrión de 5 mm) se produce una invaginación de la vesícula óptica y la placoda cristalina simultáneamente, transformándose la primera en copa óptica (figs. 4 y 5).

La invaginación que se produce en la parte anterior también se observa en el borde inferior. Es la fisura o hendidura hialoidea o coroidea por la cual transcurren los vasos hialoideos que son los que irrigan al globo ocular hasta el cuarto mes fetal (fig. 6).

Conforme avanza el desarrollo, los labios que delimitan la fisura se acercan entre sí y tras fusionarse encierran a estos vasos dentro del pedículo quedando una apertura permanente en la parte anterior del tallo por donde se introducen los vasos (fig. 7).

Naturalmente que todo este proceso requiere de precisión en el tiempo y esto ocurre en la sexta semana, ya que de otra manera se tendría una fusión incompleta total o parcial denominada coloboma.

Una vez que la vesícula cristalina se separa del ectodermo superficial, las células que quedan forman el epitelio anterior de la córnea y el espacio entre éste y el futuro cristalino es ocupado por células que provienen de la primera oleada de las crestas neurales formando el endotelio y el trabeculado (fig. 8).

La primera oleada sucede en el período embrionario (quinta a sexta semana). Las siguientes oleadas de las crestas neurales se producen en el período

fetal. La segunda oleada genera el estroma corneal y la tercera, las células estromales del iris y los melanocitos.

### Córnea

En la quinta semana (12 mm) es cuando se puede observar la diferenciación más temprana de la córnea, al aparecer las células del epitelio anterior a partir del ectodermo superficial. Cuando se desprende la vesícula cristalina queda un espacio entre este epitelio recién formado y la lente en la que se instala el estroma constituido por fibras colágenas unidas por condroitín sulfato.

Una primera migración de las células de las crestas neurales desarrollará una monocapa celular constituyendo el endotelio corneal, tapizando la superficie posterior o interna de la futura córnea.

La segunda migración produce parte del estroma y los futuros queratocitos, que secretan colágeno tipo I, completándose la formación estromal con la tercera oleada de células de la cresta. El espesor estromal es el doble en el período embrionario, reduciéndose por deshidratación del ácido hialurónico.

El endotelio comienza a formarse en la región central como una capa de células simples en el tercer mes de gestación. La membrana de Descemet, producto del endotelio, está constituida por una capa fetal de colágeno bandiforme de 4 mm de espesor

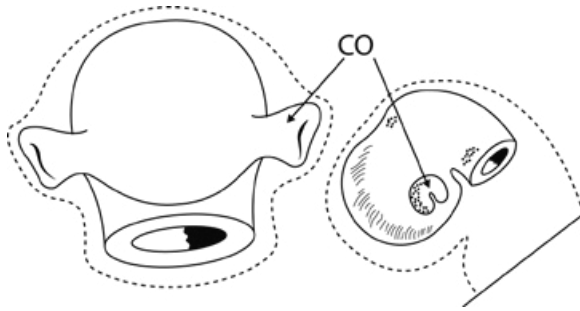


Figura 5. CO: copa óptica.

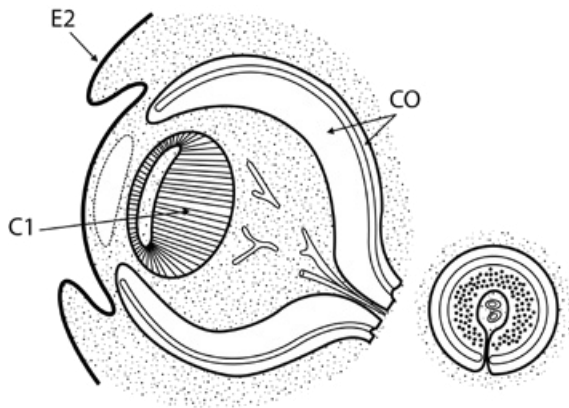


Figura 7. E2: ectodermo superficial. C1: fibras cristalinas primarias. CO: copa óptica.

que es evidente al cuarto mes y se desarrolla hasta el nacimiento, y un área adulta o posnatal que alcanza los 8 mm de espesor.

El área fetal es de origen intrauterino por lo tanto refleja daños intrauterinos. En la mitad del cuarto mes en la parte apical de las células endoteliales se desarrollan uniones estrechas que coinciden con el comienzo de la formación de humor acuoso por los procesos ciliares (fig. 9).

La última capa en formarse es la de Bowman en el quinto mes a partir de la síntesis de fibras colágenas por los queratocitos superficiales.

Como alteraciones malformativas corresponde citar:

- ◆ la esclerocórnea
- ◆ la anomalía de Peters
- ◆ la megalocórnea

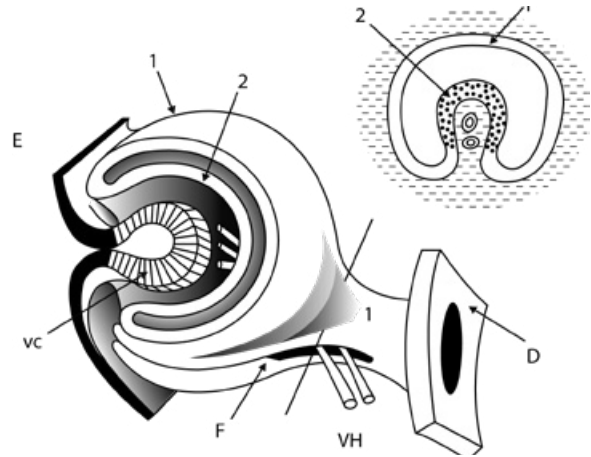


Figura 6. E: ectodermo superficial. VC: vesícula cristalina. F: fisura coroidea. VH: vasos hialoides. 1: capa externa del ectodermo (epitelio pigmentario). 2: capa interna del ectodermo neural.

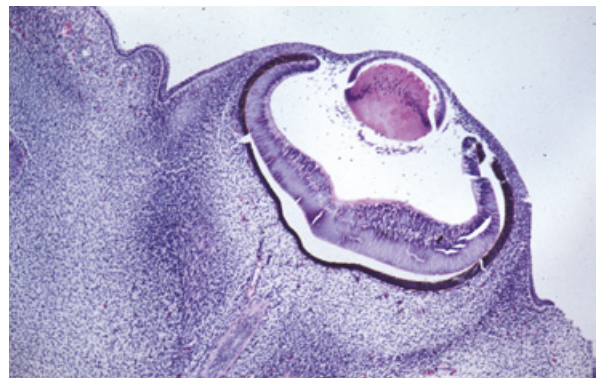


Figura 8. Esbozo del globo ocular con la copa óptica y su capa externa pigmentada y cristalino con fibras primarias en desarrollo. La vesícula está cubierta anteriormente por el ectodermo superficial. Se puede visualizar el mesénquima periorcular.

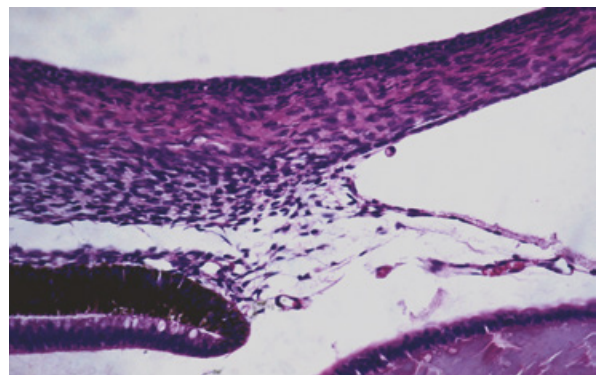


Figura 9. Ambos párpados en desarrollo unidos entre sí. La córnea presenta las tres capas: epitelio, estroma y endotelio dejando por detrás la cámara anterior que la separa del cristalino.

## Esclera

Tiene un desarrollo precoz a partir de una condensación del mesodermo que rodea el esbozo ocular. Estas células se van a diferenciar en fibroblastos y muchas de ellas derivan de las crestas neurales. Comienza en el polo anterior a nivel de la inserción de los músculos rectos durante la séptima semana y de allí se desplaza hacia delante y hacia atrás.

En la octava semana el contorno escleral rodea al polo posterior aunque está separado de él, luego se va acercando a la coroides para estar en contacto con ella aproximadamente al quinto mes.

### *Seno camerular*

El esbozo de cámara anterior aparece en el tercer mes en la periferia, al mismo tiempo que se produce la formación de los procesos ciliares y comienza la producción de humor acuoso.

Hay que recordar que el área trabecular se forma a partir de la primera oleada de las crestas neurales y que, al ser el espolón de origen escleral, también se halla formado por el mismo ectomesénquima.

En el quinto mes el ángulo tiene el iris con una inserción anterior y tapizado por una capa de células endoteliales corneales que progresivamente van retrocediendo a medida que la cámara anterior se agranda en el sentido distal.

A todo esto la inserción del iris va replegándose hacia el espolón en donde ya se encuentran insertadas las fibras longitudinales del músculo ciliar.

La configuración final del ángulo se logra por mecanismos que no están explicados con claridad pero que incluyen el aumento de tamaño global del segmento anterior, fenómenos de apoptosis y retroceso tisular.

Un correcto desarrollo del espolón escleral y del músculo ciliar son fundamentales para la organización del área trabecular. De todo esto se desprende que en el glaucoma congénito existan distintos tipos de alteraciones del desarrollo de las estructuras, entre ellos la inserción anterior del músculo ciliar más allá de un espolón hipotrófico y signos de endotelización parcial de la malla trabecular. Cabe considerar que el canal de Schlemm suele estar siempre presente (fig. 10).

## Cristalino

Uno de los eventos más tempranos en la embriogénesis es la formación del cristalino. La placoda cristalina procede del ectodermo superficial cuyas células, al estar muy cercanas a la vesícula óptica, comienzan a invaginarse. El epitelio —que es simple— se transforma en pseudoestratificado por migración de sus núcleos durante el día 27 de la gestación.

Entre este epitelio y el de la vesícula existen finos filamentos que cumplen un importante rol en la invaginación.

Al término de la cuarta semana (día 33) se separa del ectodermo superficial y se transforma en vesícula cristalina, la cual está formada por una sola capa de células cúbicas. La secreción de células epiteliales forman la cápsula del futuro cristalino, de las que inicialmente es más prominente la posterior. La cápsula sirve de barrera inmunológica al aislar relativamente al epitelio y fibras de la lente, aunque aún así es posible detectar células linfoides periféricas con memoria inmune a proteínas del cristalino (ver capítulo *Inmunología*). Las células de la mitad anterior siguen siendo cúbicas y las de la cara posterior se elongan hacia delante.

La síntesis de ADN disminuye en la mitad posterior de la lente y simultáneamente se sintetizan proteínas específicas (cristalinas). En el final de la sexta semana (45 días) la cavidad está llena. Estas son las fibras primarias que formarán el núcleo embrionario (fig. 11).

En la séptima semana se producen nuevas fibras en la zona ecuatorial que tienen una longitud idéntica, encontrándose con las procedentes del borde opuesto, entre la cápsula y el núcleo embrionario, terminando en sutura en Y por delante e Y invertida por detrás. Estas fibras forman el núcleo fetal y su actividad mitótica continúa a lo largo de la vida.

Al nacer comienza a formarse el núcleo adulto. La cápsula rodea toda la lente desde la sexta semana y su origen es muy controvertido, ya que algunos autores piensan que es de origen mesodérmico por la túnica vascularia lentis que lo rodea, aunque la mayoría de ellos cree que se produce por la secreción de las células cúbicas del epitelio cristalino.

El período crítico para la generación de una catarata es desde la tercera hasta la octava semana, lo que no significa que trastornos en tiempos posteriores no puedan producirla (mayormente incompleta).

### **Úvea (iris, cuerpo ciliar y coroides)**

Esta estructura se desarrolla del ectodermo neural a partir del borde anterior de la cúpula óptica que rodea el ecuador del cristalino. Progresa de allí hacia delante y luego hacia adentro. El estroma y los melanocitos son originarios de las células de la cresta neural.

La melanogénesis se inicia en la semana 20 del polo posterior hacia delante, la cual no ha finalizado aún al nacer. Esto se evidencia en el iris cuya melanogénesis sigue hasta el sexto mes posnatal (esto explica el cambio de coloración que ocurre en los primeros meses de vida).

### **Iris**

La primera manifestación histológica del iris es la presencia de dos capas de células en el borde anterior de la copa óptica que se proyectan hacia delante del cristalino. De esta manera, las dos capas neuroepiteliales son de origen neuroectodérmico. El espacio que queda entre ellas se denomina espacio o seno de von Szily.

El epitelio posterior no se modifica y el anterior da origen al esfínter del iris y por fuera al dilatador de la pupila, de desarrollo más tardío (no ha finalizado al nacer) (fig. 12). Ambos músculos en consecuencia son de origen neuroectodérmico.

El estroma del iris y las células melanocíticas son derivados de las crestas neurales durante la migración de la tercera ola del ectomesénquima (ver córnea). Una detención en el desarrollo puede producir la aniridia que generalmente consiste en una hipotrofia de iris. El endotelio vascular es de origen mesodérmico.

### **Cuerpo ciliar**

La ora serrata constituye la transición abrupta entre el epitelio ciliar no pigmentado del cuerpo

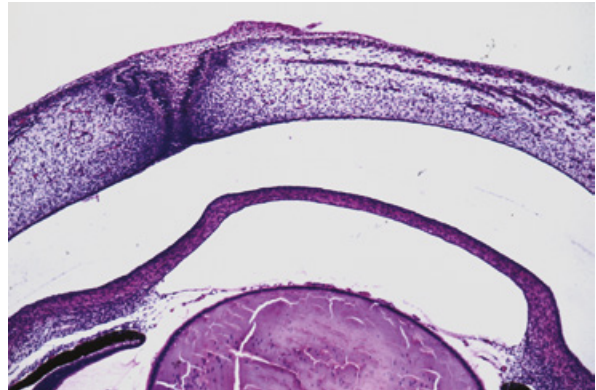


Figura 10. Esbozo del ángulo camerular con tejido mesenquimático, túnica vascular anterior y borde anterior de la copa óptica.

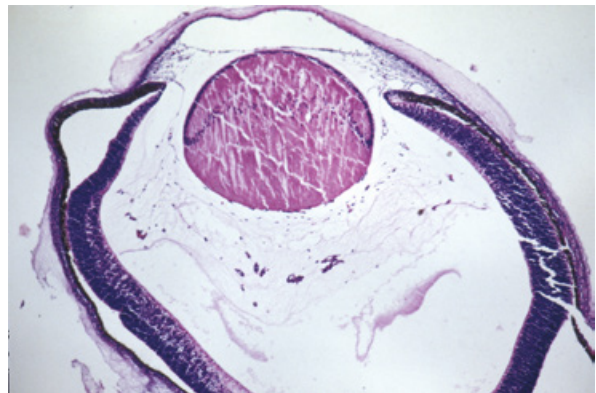


Figura 11. Cristalino tapizado por el ectodermo superficial y rodeado por la vasculatura fetal. Se observa la elongación de la capa posterior formando fibras primarias.

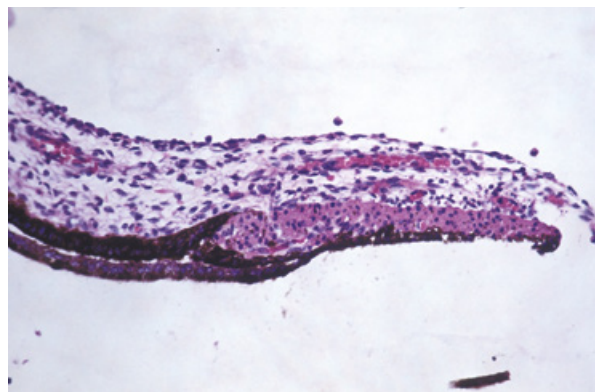


Figura 12. Origen del músculo esfínter de la pupila a partir del neuroectodermo en el borde anterior de la copa óptica.



ciliar y la retina sensorial periférica. El plegamiento por delante de la ora serrata origina los procesos ciliares. A lo largo del revestimiento de los procesos ciliares de la pars plicata y de la pars plana las dos capas epiteliales de origen neuroectodérmico se unen desapareciendo el espacio virtual presente a nivel del iris. El espacio entre los pliegues se llena de células mesenquimáticas originando el estroma conectivo y el músculo ciliar.

### **Coroides**

Su desarrollo comienza en la región anterior de la copa óptica y de allí hacia atrás. Está asociado a una condensación de células de las crestas neurales formando el estroma corioideo.

Durante la cuarta o quinta semana comienza a diferenciarse la coriocapilar. En la sexta semana hay un tejido no diferenciado de origen mesodérmico alrededor de la vesícula y en ella fragmentos vasculares tubulares de una sola capa de endotelio. El estroma se forma de las células mesenquimáticas a partir de las crestas neurales, pero es poco abundante y más laxo.

### **Zónula**

El desarrollo de la zónula es un tema controvertido pues no está aún resuelta su formación. Ida Mann considera que es de origen mesodérmico como proliferación del mesénquima que entra en la vesícula y que se conecta a la cápsula del cristalino y a la túnica vascular, pero cuando ésta va desapareciendo las fibras corren hasta el cuerpo ciliar en formación. También se avala esta teoría si se considera que la zónula está formada por fibrina y glucoproteína microfibrilar. Dejoir, por el contrario, la estima de origen ectodérmico, similar al neuroectodermo del cuerpo ciliar.

### **Vítreo**

En los estadios iniciales, alrededor del esbozo ocular hay mesodermo laxo en el cual algunas células se alargan y se enlazan por unos desmosomas, delimitando hendiduras vasculares que contienen elementos eritroblásticos. Por fuera y alrededor de estas

hendiduras hay células mesenquimatosas dispuestas al azar que penetran cuando la vesícula cristalina se desprende del ectodermo superficial. El vítreo primario alcanza su máximo desarrollo en el segundo mes, momento en el cual comienza a desarrollarse el vítreo secundario, como un estrecho espacio entre la capa interna de la copa óptica y la lámina posterior del vítreo primitivo. Éste es avascular y contiene colágeno tipo II e hialocitos: los glicosaminoglicanos, que forman un componente importante del vítreo y parece que son liberados por la retina neural, al igual que los componentes antes nombrados. El ácido hialurónico en el período fetal es bajo y se incrementa luego del nacimiento.

La arteria hialoidea contribuye a la irrigación del globo ocular hasta el cuarto mes. A partir de esta etapa se atrofian los ramos periféricos y el cordón central es el último en desaparecer. Su permanencia genera una patología llamada persistencia de la vasculatura fetal, quedando no solo el cordón central (persistencia de la arteria hialoidea) sino también vítreo con componentes embriológicos.

### **Vasculatura fetal**

Durante el comienzo del desarrollo ocular los tejidos intraoculares son irrigados por una intrincada red vascular que aparece en el primer mes y alcanza su máxima extensión al segundo o tercer mes para involucionar a partir del cuarto y desaparecer antes del nacimiento.

Esta red vascular comienza en el período fetal en la tercera semana cuando la arteria hialoidea penetra a través de la hendidura fetal localizada inferiormente. Los vasos atraviesan la futura cavidad vítrea y forman la túnica vascular lentis posterior. Este lecho vascular se anastomosa con vasos anulares formando los vasos iridohaloides que pueden persistir en el estroma de iris en la vida posnatal. La túnica vascular lentis anterior se desarrolla a las 6-7 semanas y los vasos se asocian a tejido mesenquimático formando la membrana pupilar.

Al comenzar a formarse el vítreo (secundario) los vasos son empujados centralmente hacia el canal de Cloquet. A partir del segundo trimestre comienza

la involución de la red vascular fetal poniéndose en evidencia la papila de Bergmeister como un tejido fibrovascular en la cabeza del nervio óptico. Al final del segundo trimestre la túnica vasculosa lentis anterior y posterior muestran atrofia. La arteria hialoidea ya aparece ocluida en el tercer trimestre.

En el momento del nacimiento los componentes de la vasculatura fetal incluyen:

- ◆ arteria hialoidea
- ◆ vasos hialoides propios
- ◆ túnica vasculosa lentis posterior
- ◆ vasos iridohialoides
- ◆ la mayor parte de la túnica vasculosa lentis anterior, que ha regresado

La proliferación y regresión vascular dependen del equilibrio entre factores de crecimiento vasoproliferativos e inhibitorios. La alteración de este equilibrio puede llevar a distintos grados de persistencia de la vasculatura fetal (PVF).

Aunque la forma más florida de PVF es la persistencia de tejido vascular y mesenquimático retrocrystalino con tracción de cuerpo ciliar y microftalmía, denominado persistencia de vítreo primario hiperplásico (PVPH), otras formas menos manifiestas incluyen, entre otras:

- ◆ persistencia de la membrana pupilar y tractos en la pupila
- ◆ vasos iridohialoides
- ◆ mancha de Mittendorf prominente
- ◆ persistencia de la arteria hialoidea
- ◆ papila de Bergmeister

Algunos síndromes pueden estar asociados a persistencia de la vasculatura fetal como por ejemplo:

- ◆ incontinencia pigmentaria
- ◆ síndrome de Warburg
- ◆ enfermedad de Norrie
- ◆ síndrome de Aicardi

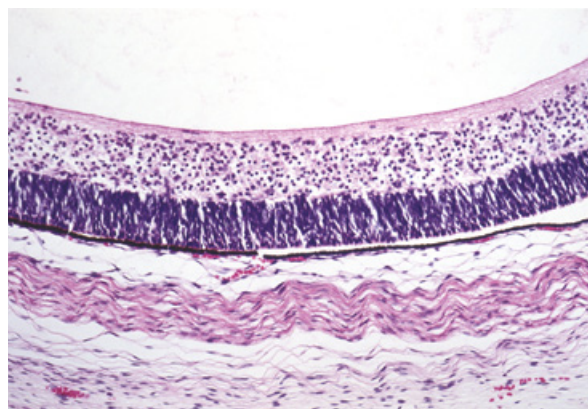


Figura 13. Capas neuroblásticas interna y externa de la retina con diferenciación inicial de la capa interna.

A la mayoría de estos cuadros el lector los pasará en revista en los correspondientes módulos.

## Retina

La retina se forma a partir del ectodermo neural, que al invaginarse se transforma en copa óptica constituida por dos capas de células: externa o pigmentaria e interna o neural.

Durante la primera semana hay una gran actividad mitótica de 4 o 5 tipos celulares. La capa externa o epitelio pigmentario se pigmenta precozmente durante el desarrollo y no sufre grandes transformaciones, pero la capa interna tiene células neuroepiteliales primitivas con gran capacidad de migración y proliferación (fig. 13).

Durante la cuarta o la quinta semana las células neuroblásticas de la capa interna o neural se agrupan en dos capas nucleadas:

- ◆ Neuroblástica interna (zona primitiva)
- ◆ Neuroblástica externa (zona marginal)

Estas capas están separadas por una capa de fibras llamada transitoria de Chievitz, que desaparece durante la séptima semana. La capa neuroblástica interna tiene las células de Müller que comienzan a secretar la membrana basal que formará la membrana limitante interna de la retina.

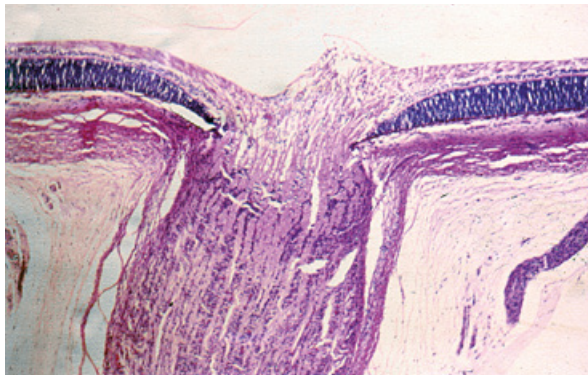


Figura 14.

En la séptima semana la capa interna tiene igual espesor que la neurorretina del adulto, por lo tanto todo lo que sucede son migraciones y especializaciones. También en la capa neuroblástica interna están las futuras células ganglionares. Son las primeras células de la retina en diferenciarse claramente y de ellas parten fibras nerviosas que cursan en el futuro nervio óptico. El número de células ganglionares se incrementa rápidamente entre las semanas 15 y 17 de gestación sucediendo en las siguientes (hasta la 30) una disminución por un proceso de apoptosis para alcanzar un número final aproximado de un millón de células.

Durante la novena o décima semana se diferencian los núcleos de los fotorreceptores, células horizontales y bipolares para así formar la futura capa neuroblástica externa. En el espacio que hay entre la capa interna neural y la capa externa pigmentada aparecen prolongaciones de los futuros fotorreceptores.

Los fotorreceptores se hallan en la capa más externa de la neuroblástica externa, lugar donde hay una importante actividad mitótica entre las semanas 4 y 12 y la diferenciación de los conos comienza en la región (putativa) foveal. Los bastones se encuentran dispersos entre los conos y son los primeros en reconocerse por sus núcleos oscuros con condensación periférica de cromatina.

La diferenciación de las células bipolares no sucede hasta la semana 23 y más tardíamente empiezan a diferenciarse las células horizontales. Los núcleos de las horizontales y bipolares migran hacia el espacio de Chievitz formando la capa plexi-

forme externa en la semana 25, junto con las de Müller y amacrinas que migran externamente a partir de la capa neuroblástica interna. Las células amacrinas se hallan en el borde interno de la capa neuroblástica externa en la semana 14 de gestación.

En el mismo momento las células ganglionares migran internamente formando la capa plexiforme interna.

En el séptimo mes todas las capas están constituidas y solo falta el desarrollo de la fovea que se completa luego del nacimiento.

El epitelio pigmentario de la retina se constituye a partir de la capa externa de la copa óptica, en donde las células epiteliales columnares pseudoestratificadas tienen una alta actividad proliferativa durante la séptima semana de gestación. El borde apical de estas células presenta uniones estrechas y adherentes (desmosomas en banda).

En la sexta semana comienza la melanogénesis y las células del epitelio pigmentario son las primeras del organismo en producir melanina. Las células embrionarias del epitelio pigmentario tienen una profunda influencia en el desarrollo de la coroides, la esclera y la retina neurosensorial, tanto es así que en áreas en las que esta capa no se origina hay hipoplasia de las estructuras adyacentes. La naturaleza del estímulo inductivo es desconocida.

La retina es el único tejido en el que no hay vasos hasta el cuarto mes.

Según Ashton el mesénquima es el precursor vascular que en forma de cordones o células fusiformes surgen del disco óptico en la semana 16 del embarazo y crece en la capa más interna de la retina en formación, en forma de ondas, en la capa de fibras nerviosas, llegando a la ora nasal en la semana 36 y a la temporal en la semana 40.

### ***Nervio óptico***

Las fibras de las células ganglionares penetran en el pedículo óptico en el estadio de 7 mm en la quinta semana. Forman un ángulo de 90 grados y completan el interior del pedículo en la octava semana. Las células que quedan al cerrarse el pedículo forman el armazón glial.

Hacia el cuarto mes los astrocitos y oligodendrocitos comienzan a diferenciarse al mismo tiempo que se forma la piamadre a partir de las células de las crestas neurales. En el quinto mes se forma la duramadre que es de origen mesodérmico y en el sexto o séptimo ya se diferencia la aracnoides. Para algunos autores todas las capas de las meninges son originarias de las crestas neurales (fig. 14).

Las malformaciones del nervio óptico son:

- ◆ aplasia
- ◆ hipoplasia
- ◆ coloboma
- ◆ megalopapila
- ◆ papila de Bergmeister

## Órbita

También en la órbita las células de las crestas neurales desempeñan un papel fundamental. El esbozo primitivo de la cara está constituido por cinco brotes que rodean al “stomodaeum” que es la boca primitiva. Las células de las crestas neurales anteriores o prosencefálicas siguen una corriente que se dirige hacia la cara, formando el esbozo de las estructuras paramediales y mediales superiores, ya que las inferiores están formadas por las crestas neurales mesencefálicas. El ojo en esta etapa es lateral y luego se va frontalizando.

## Músculos extraoculares

Los músculos se desarrollan como condensaciones del mesodermo entre la cuarta y quinta semana. El esbozo es posterior (por detrás de la vesícula) y crecen anteriormente. La diferencia entre rectos y oblicuos se reconoce entre la sexta y séptima semanas y se funden en la parte anterior de la esclera en la séptima. También en esa época se diferencia la tróclea pero se solidifica más adelante (en el feto de 30-40 mm). Sevel examinó 54 embriones humanos observando que:

- ◆ el mesodermo que lo forma se halla por detrás de la vesícula óptica, por dentro de la órbita
- ◆ el origen, el cuerpo y las inserciones se desarrollan en forma simultánea
- ◆ todos los músculos se desarrollan al mismo tiempo

Lo más significativo es que se forman de tres esbozos: uno superior y otro inferior y que los rectos medio y lateral derivan de ambos. Las inserciones van cambiando a medida que el músculo se desarrolla, estando a 1-2 mm del limbo al comienzo e incrementa la distancia hasta llegar a la del adulto en el sexto mes. El elevador del párpado superior se forma junto con el recto superior y se diferencia tardíamente de éste en la semana 20, donde se lo encuentra totalmente desarrollado.

## Párpados

En la semana 16 hay una activa proliferación del mesodermo adyacente a la vesícula en su parte anterior, resultando un pliegue que es cubierto por ectodermo por delante del ojo en formación.

Estos pliegues son los párpados rudimentarios y se fusiona el superior con el inferior en la semana 10-15, permaneciendo unidos hasta el séptimo mes.

Las malformaciones más frecuentes son:

- ◆ la ptosis
- ◆ la blefarofimosis
- ◆ el coloboma palpebral

## Vías lagrimales

Su embriología se halla íntimamente relacionada con la formación facial y se forma a partir de un surco entre los procesos nasofrontal y maxilar superior en la sexta semana. Es una proliferación de células epiteliales que forman un cordón compacto que se dirige a la mucosa nasal sin penetrarla. La luz se va desarrollando por vacuolización y desintegración de las células centrales del cordón.



El punto lagrimal se abre luego de la separación de los párpados y la apertura hacia la fosa nasal sucede luego del séptimo mes, pudiendo prolongarse hasta el sexto mes de vida posnatal.

El desarrollo anómalo de los brotes faciales y de sus suturas es responsable de numerosas malformaciones que afectan la órbita y las vías lagrimales. Las malformaciones congénitas más frecuentes son:

- ◆ la imperforación lagrimal inferior
- ◆ el mucocele

### ***Nervios motores***

La primera estructura que aparece es el núcleo del motor ocular común al comienzo de la quinta semana a nivel mesencefálico y poco después el núcleo del IV par como un grupo de células que yacen entre el mesencéfalo y el metencéfalo. El núcleo más tardío en aparecer es el del VI par en la zona del puente.

A partir de la sexta semana se extienden desde el tronco para alcanzar el músculo respectivo en la octava semana y llegan primero las ramas del III par. Según Sevel, los nervios llegan al músculo y lo penetran entre los dos tercios anteriores y el tercio posterior en forma de T: la parte anterior va a la inserción y la posterior al origen muscular.

También demostró que el desarrollo de los axones no se produce al mismo tiempo y que no todos los que se desarrollan sobreviven (hay un proceso de degeneración y especialización). Errores en estos procesos podrían producir patologías tales como las inervaciones aberrantes: síndrome de Duane y el de Marcus Gunn.

## **2. Biología molecular y desarrollo ocular**

Debido a los avances en la manipulación de genes y a la identificación de genes responsables de anomalías congénitas del globo ocular, en los últimos años hubo un gran progreso en el conocimiento de los actores que participan en el desarrollo del globo ocular incluyendo la diferenciación de dis-

tintos tipos de tejidos y poblaciones celulares. Estos estudios han identificado tres elementos básicos que contribuyen al desarrollo ocular: genes, factores de crecimiento y mesénquima (células de la cresta neural).

Inmediatamente después de la fertilización del óvulo, los estímulos e inhibición provienen de la madre ya que los genes no se expresan (ARN) y no se produce su transcripción. Las observaciones sugieren que la transcripción del genoma —es decir, la síntesis de proteínas— se hace efectiva en el estadio intermedios de la blástula.

Los principales genes del desarrollo ocular pertenecen a la familia de *Homeobox* (homeóticos) que codifican factores de transcripción altamente conservados, responsables de controlar la identidad posicional de las células y la organización espacial (morfogénesis). Existen dos grupos importantes, los genes HOX y los PAX, que actúan en forma escalonada. Los genes HOX se expresan en el ectodermo superficial, en la vesícula óptica, en la formación de la copa óptica y en la regionalización del futuro cuerpo ciliar.

Los tres genes más importantes del desarrollo ocular son el PAX6, SOX2 y OTX2. En las etapas tempranas el gen PAX6 actúa como el gen de mayor control de genes que codifican proteínas citoesqueléticas, proteínas estructurales y proteínas de membranas. Como ejemplo, el PAX6 es inductor de la diferenciación neural y de células retinales y facilita la expresión de proteínas cristalinas.

El gen SOX2 (*sex determining region Y-box 2*) también es esencial en la preservación de células stem en retina (células de Müller) y el PAX-6 a nivel del epitelio del cuerpo ciliar. En el caso del gen OTX2, actúa en el desarrollo y diferenciación del tejido neuroectodérmico y en la conectividad neural.

El mesénquima extraocular, originado por la migración de células de la cresta neural, es importante para la inducción, el mantenimiento y la regulación de la expresión de genes específicos del epitelio pigmentario de la retina (RPE) como *Mitf*, *Wnt13* y *MMP115* (proteína de la matriz melanosomal). En ausencia del mesénquima no se desarrolla el RPE.

La presencia del mesénquima inhibe la expresión del factor de transcripción retinal específico Chx10 y ejerce una regulación negativa de los factores de transcripción oculares específicos PAX-6 y OTX2.

Como se ha mencionado al inicio, la *activina* y otras proteínas de la membrana basal —miembros de la familia TGF-beta— pueden sustituir al mesénquima extraocular y promover la expresión de genes específicos del RPE o regular negativamente la expresión de marcadores neurales retinales específicos.

### 3. Anomalías congénitas

Las anomalías congénitas son defectos que se presentan desde el nacimiento. Pueden producirse por trastornos genéticos o teratogénicos.

Las malformaciones mayores del globo ocular se pueden producir debido a alteraciones en cromosomas diferentes y podrían ser diferentes de acuerdo con el estadio del desarrollo donde ocurren. Las mutaciones de genes homeóticos pueden dar lugar a varias alteraciones como el caso del gen PAX6 como causa de anomalías de córnea y segmento anterior, y cataratas. Por otra parte, una misma mutación puede determinar distintos fenotipos.

Los teratogénicos no genéticos incluyen:

- ◆ tóxicos
- ◆ deficiencias nutricionales
- ◆ infecciones maternas
- ◆ radiación
- ◆ drogas
- ◆ fallas en el desarrollo

Debido a que la exposición a las influencias teratogénicas pueden ocurrir en cualquier estadio del desarrollo embriológico, los efectos difieren de acuerdo con el tiempo, la duración y la intensidad de exposición.

Si la agresión se produce en la etapa embrionaria puede generar importantes trastornos no sólo del esbozo ocular sino sistémicos, pero si sucede luego de la organogénesis, puede igualmente producir alteraciones aunque quizá no tan severas.

### Anoftalmía

Es la ausencia congénita del ojo. Esta entidad fue mencionada en 1557 por Lycosthenes y Bartholin completó la descripción en 1657.

La teoría de Mann propone que la ausencia de globo ocular está relacionada con la falta de formación de la foseta, de la vesícula óptica o su regresión. Con la aparición de la tomografía computada (TAC) y la resonancia magnética nuclear (RMN) se describen nervios ópticos de pequeño tamaño y como su formación es posterior, lo que se visualiza como anoftalmía clínica por imágenes es un pequeño esbozo. De acuerdo con lo precedente, la anoftalmía verdadera es extremadamente rara y se asocia a malformaciones cerebrales graves.

Clínicamente los pacientes presentan párpados formados pero pequeños y la hendidura palpebral también es pequeña. Generalmente se ven los músculos extraoculares fijados al esbozo. La órbita disminuida de tamaño produce —de no tratarse— una asimetría facial que aumenta con la edad debido al papel inductor que ejerce el globo ocular y los músculos extraoculares en el crecimiento orbitario.

Para compensar la ausencia del globo ocular se practica la colocación de prótesis de tamaño creciente que permiten dilatar el saco conjuntival y la hendidura palpebral y posteriormente la prótesis cosmética.

### Microftalmía

La forma de presentación es muy variable desde anoftalmía clínica, que se considera microftalmía extrema, hasta un ojo con una leve disminución del tamaño. La etiología también varía y está asociada muchas veces a otras malformaciones oculares y sistémicas.

La clasificación de Jules François las divide en:

- ◆ **Colobomatosa:** es una asociación frecuente ya que por lo general se vincula con un ojo más pequeño. Según distintas estadísticas es su causa más frecuente. El coloboma puede ser completo o incompleto, uni o bilateral, debiéndose realizar un cuidadoso estudio del ojo congénere.

- ◆ **Quiste colobomatoso:** se produce por un crecimiento excesivo de la capa interna con respecto de la externa de la copa óptica en el momento del cierre de la hendidura coroidea. El tamaño del quiste dependerá del crecimiento de la capa interna mal formada. Generalmente el quiste es mayor que el ojo microftálmico y no requiere de tratamiento ya que su presencia permite el crecimiento orbitario.

Hay dos formas: pura y no pura.

- ◆ La primera o pura es aquella que no se acompaña de otras malformaciones y sus características distintivas son:

- disminución del tamaño del globo ocular, menor a 20 mm
- de la córnea, menor a 11 mm
- aumento del espesor del cristalino, 5 mm
- disminución de la profundidad de la cámara anterior
- una gran hipermetropía, mayor de 13 dioptrías

- ◆ La forma no pura, también llamada no colobomatoso asociada, se vincula con malformaciones oculares siendo las más frecuentes la:

- persistencia de vítreo primario
- esclerocórnea
- persistencia de membrana pupilar
- catarata congénita

### **Nanoftalmía**

Es un tipo especial de microftalmía pura, sin otras alteraciones, bilateral y la reducción del tamaño ocular no se relaciona con la del cristalino.

### **Ciclopía**

Se trata de una rara malformación que se acompaña de trastornos cerebrales, faciales, orbitarios y oculares. Produce la muerte del niño al nacer o al poco tiempo y se caracteriza por presentar una órbita central con una estructura llamada probós-cide, la cual no es constante, y un ojo único en la ciclopía verdadera o un ojo sinoftálmico que posee una esclera, dos córneas, dos iris, dos cristalinos y un vítreo y una retina.

El trastorno cerebral que acompaña a la ciclopía se denomina holoprosencefalia, que se produce por una falla en la división del prosencéfalo, el cual no se divide en diencefalo y telencefalo.

### **Criptomía**

Es una malformación palpebral, generalmente bilateral en la cual se fusionan los párpados a la córnea y se asocia a microftalmía.

### **Coloboma**

El término significa ausencia de tejido y se refiere a la falta de cierre de la hendidura embrionaria en forma completa o incompleta, localizado típicamente a nivel inferonasal. Es un trastorno característico de la sexta semana y su etiología es diversa:

- ◆ esporádico o de origen desconocido
- ◆ hereditario con gen dominante y expresión variable
- ◆ asociado con aberraciones cromosómicas: trisomía 13, 18, XXX, XXY, Klinefelter
- ◆ desórdenes multisistémicos: CHARGE, síndromes de Aicardi, Goltz, Lenz
- ◆ asociado con síndromes: Rubinstein Taybi, Goldenhar, nevo sebáceo lineal

### **Megalocórnea**

El defecto durante el desarrollo se produce en el extremo anterior de la copa óptica, deteniéndose el crecimiento por efecto del cual la córnea ocupa el lugar sobrante.

Hay otra teoría que indica que la megalocórnea es un glaucoma congénito de resolución espontánea, por lo tanto el defecto involucraría al ángulo irido-corneal con alteraciones del desarrollo.

Clínicamente presenta un aumento del diámetro corneal igual o superior a 13 mm, es bilateral, simétrico y no progresivo, pudiéndose además asociarse a distrofia corneal en mosaico. La cámara anterior es profunda pero con aumento del espesor del cristalino,

característica que lo diferencia del glaucoma por biometría (A scan).

Se asocia con el huso de Krukenberg, hipoplasia del estroma iridiano y si se desarrolla glaucoma, éste es tardío por depósito de pigmento en el trabeculado.

La herencia es ligada al sexo en el 90% de los casos; con menos frecuencia es autosómico dominante y excepcionalmente, de herencia recesiva.

### **Microcórnea**

Es dificultosa la clasificación de esta entidad puesto que se acompaña de múltiples alteraciones sistémicas y oculares.

Se piensa que el defecto es a nivel de los bordes anteriores de la copa óptica, sitio en el que se produce un crecimiento excesivo de sus bordes. Se caracteriza por presentar una córnea disminuida de tamaño, 10 mm o menos, con un tamaño ocular normal, lo que lo diferencia de la microftalmía y la nanofthalmía. Puede ser uni o bilateral, de herencia dominante o recesiva. Se puede asociar a:

- ◆ coloboma
- ◆ persistencia de membrana pupilar
- ◆ microfaquia
- ◆ síndrome de Ehlers Danlos
- ◆ síndrome de Weil-Marchesani
- ◆ síndrome de Rieger
- ◆ síndrome de Waardenburg
- ◆ síndrome de Norrie
- ◆ progeria

### **Embriotoxon posterior - Axenfeld-Rieger**

Es un grupo de desórdenes que implican típicas malformaciones del desarrollo, frecuentemente autosómicas dominantes.

Rieger había propuesto que eran alteraciones mesodérmicas, por ello las llamó *disgenesias mesodérmicas* como término colectivo de un grupo de desórdenes. Más tarde Johnston y colaboradores

sugirieron que se producía por alteración de las crestas neurales al igual que las alteraciones que lo acompañan (ejemplo: dientes).

La inserción alta del iris se observa tanto en gonioscopia como en histopatología y se produce porque se detiene el desarrollo de las estructuras relacionadas normales durante el tercer trimestre de la gestación así como las alteraciones en la malla trabecular y en el canal de Schlemm.

Las observaciones son más prominentes en la parte externa ya que la maduración normal va de interno a externo.

El mecanismo del glaucoma ha sido motivo de controversia. Sugar describió los hallazgos clínicos e histopatológicos de un niño de 13 años que tenía mayores alteraciones en el ojo con más severo glaucoma, sugiriendo la relación causa-efecto. Alkemade no cree que exista una correlación entre los hallazgos histopatológicos y la severidad del glaucoma. En la experiencia de la autora no se correlaciona el aspecto gonioscópico con la severidad del glaucoma, de acuerdo con lo expresado por Alkemade.

Las alteraciones en el flujo del humor acuoso serían similares a los glaucomas congénitos aunque clínicamente son más tardíos. Se piensa que la obstrucción del acuoso sucede más tarde debido a que las lamelas trabeculares están compactadas como resultado de la alta inserción de los tejidos uveales en la malla.

Aquellas estructuras que se generan de las crestas neurales pueden acompañar al síndrome:

- ◆ glándula pituitaria en silla vacía
- ◆ quiste aracnoideo congénito paraselar
- ◆ anomalías faciales: hipoplasia maxilar, hipertelorismo
- ◆ anomalías dentales: microdontia, hipodontia, oligodontia y anodontia

### **Embriotoxon posterior**

Es autosómico dominante y se estima que del 8% a 15% de la población lo posee. Consiste en un engrosamiento de la línea de Schwalbe y de posición más anterior.

Clínicamente se percibe un anillo blanco retrocorneal, completo o no y paralelo al limbo. Se debe controlar la presión intraocular ya que puede ser silente y desarrollar incrementos tensionales en forma tardía. Se lo ve en síndrome de Alagille.

### **Anomalía de Axenfeld-Rieger**

Descrita en 1920 por Axenfeld, la herencia es autosómica dominante, bilateral y se halla asociada con embriotoxon posterior con adherencias iridocorneales entre la base del iris y el embriotoxon posterior. El 50% desarrolla glaucoma tardío en la juventud. La anomalía de Rieger fue descrita en 1934. Ambas anomalías están asociadas y presentan trastornos pupilares como:

- ◆ corectopía por goniosinequias.
- ◆ policoria por iris dehiscente.
- ◆ Además, otros hallazgos oculares son:
- ◆ degeneración macular
- ◆ hipoplasia de nervio óptico
- ◆ desprendimiento de retina
- ◆ glaucoma en el 50% desde el nacimiento, bilateral y de mal pronóstico

Cuando la anomalía se asocia con alteraciones extraoculares se denomina síndrome de Axenfeld-Rieger:

- dentarias: se conforma el síndrome de Rieger con microdontia ósea, los incisivos superiores están ausentes o son de pequeño tamaño
- faciales: hipoplasia de la rama ascendente del maxilar inferior, aplanamiento de la base de la nariz, hipertelorismo e hidrocefalia
- abdomen: hernia umbilical

### **Anomalía de Peters**

El primero en hablar de ella fue Von Hippel en 1887, pero Peters en 1906 fue quien la describió en detalle. Es una anomalía caracterizada por un defecto en la membrana de Descemet en córnea central con ausen-

cia de endotelio. Clínicamente se manifiesta por una opacidad corneal central o paracentral en la cual hay sinequias iridocorneales con cámara anterior estrecha y el cristalino se halla involucrado en ocasiones.

Forma parte del grupo de desórdenes conocidos como disgenesias mesenquimatosas del segmento anterior ya que el defecto se da en el desarrollo de las crestas neurales. En un 80% de los casos es bilateral y en un 50% se acompaña de glaucoma.

### **Aniridia**

Es una malformación congénita bilateral caracterizada por ausencia generalmente incompleta del iris (es infrecuente que la falta de iris sea completa, ya que se lo detecta por gonioscopía). Se produce por una alteración de las oleadas de las crestas neurales que producen el estroma iridiano y en ausencia de esta migración no se induce el crecimiento del borde de la copa óptica. El esfínter y el dilatador no están.

Puede ser autosómica dominante cuyo gen se localizaría en el cromosoma 11, en menor medida autosómico recesivo o producirse en forma esporádica, la cual se la relaciona con anomalías genitourinarias, retardo mental y tumor de Wilms (nefroblastoma).

Clínicamente los niños se presentan con agudeza visual variable, frecuentemente reducida y se acompaña de nistagmus y fotofobia. La hipoplasia macular —y en ocasiones de papila— agrava la mala agudeza visual. La catarata congénita progresa lentamente y requiere de cirugía tardíamente. A nivel corneal se presenta con un trastorno en la membrana de Bowman. El glaucoma ocurre en 50%-75% de los casos y su tratamiento quirúrgico (trabeculectomía) suele ser de mal pronóstico.

El 60% de la patología ocular infantil tiene su origen en el desarrollo embrionario y fetal.

Los trastornos alimentarios, las drogas, las noxas diversas o cualquier causa de origen desconocido pueden agredir al niño en forma parcial o completa de acuerdo con el período en el cual se produce y es fundamental entonces su prevención y temprano tratamiento.

## Bibliografía

- Balazs EA. Fine structure of developing vitreous. *Int. Ophthalmol. Clin.* 15 (1975): 53-63.
- Barber AN. *Embriology of the human eye*. St. Louis: C. V. Mosby, 1955.
- Barishak YR. *Embriology of the eye and its adnexae*. Basel: Karger, 1992 (Developments in ophthalmology; 24).
- Bilyk JR, Jakobiec FA. "Embryology and anatomy of the orbit and lacrimal system". En: Tasman W, Jaeger EA. *Duane's Foundations of clinical ophthalmology*. Philadelphia: Lippincott-Williams and Wilkins, 2000, v.1, cap. 32.
- Bourla DH, Bourla N, Axer-Siegel R. Endocrine effects on the growth, development and function of the eye. *Pediatr. Endocrinol. Rev.* 4 (2006): 111-6.
- Cook CS, Ozanics V, Jakobiec FA. "Prenatal development of the eye and its adnexa". En: Tasman, W.; Jaeger, E. A. *Duane's Foundations of clinical ophthalmology*. Philadelphia: Lippincott-Williams and Wilkins, 2000, v.1, cap. 2.
- Dejean C, Leplat G. *L'embriologie de l'oeil et sa teratologie*. Paris: Masson, 1958.
- Duke-Elder S. "Embriology of the eye". En su: *System of ophthalmology*. St. Louis: C. V. Mosby, 1963, vol. 3, part 1, p. 79-313.
- Fitzpatrick DR, van Heyningen V. Developmental eye disorders. *Curr. Opin. Genet. Dev.* 15 (2005): 348-53.
- Forrester JV, Dick AD, McMenamin P, Lee WR. *The eye: basic sciences in practice*. London: W. B. Saunders, 1996.
- Franz-Odenaal TA, Vickaryous MK. Skeletal elements in the vertebrate eye and adnexa: morphological and developmental perspectives. *Dev. Dyn.* 235 (2006): 1244-55.
- Goldberg MF. Persistent fetal vasculature (PFV): an integrated interpretation of signs and symptoms associated with persistent hyperplastic primary vitreous (PHPV). LIV Edward Jackson Memorial Lecture. *Am. j Ophthalmol* 124 (1997): 587-626.
- Graw J. Eye development. *Curr Top Dev Biol.* 2010;90:343-86.
- Hausman RE. Ocular extracellular matrices in development. *Prog. Retin. Eye Res.* 26 (2007): 162-88.
- Hever AM, Williamson KA, van Heyningen V. Developmental malformations of the eye: the role of PAX6, SOX2 and OTX2. *Clin Genet.* 2006;69:459-70.
- Hib J. *Embriología médica*. Buenos Aires: El Ateneo, 1988.
- Jack RL. Ultrastructure of the hyaloid vascular system. *Arch. Ophthalmol.* 87 (1972): 555-567.
- MacDonald IM, Tran M, Musarella MA. Ocular genetics: current understanding. *Surv Ophthalmol* 2004; 49: 159-196.
- Mann I. *Development of the human eye*. Philadelphia: Grune & Stratton, 1964.
- Noden DN. "Periocular mesenchyme: neural crest and mesodermal interactions". En: Tasman, W.; Jaeger, E. A. *Duane's Foundations of clinical ophthalmology*. Philadelphia: Lippincott-Williams and Wilkins, 2000, v.1, cap. 3.
- Sevel D. Reappraisal of the origin of human extraocular muscles. *Ophthalmology* 88 (1981): 1330-1338.
- Schook P. "Cell action and cell interaction during ocular morphogenesis". En: Tasman W, Jaeger EA. *Duane's Foundations of clinical ophthalmology*. Philadelphia: Lippincott-Williams and Wilkins, 2000, v.1, cap. 5.
- Wride MA, Geatrell J, Guggenheim JA. Proteases in eye development and disease. *Birth. Defects Res. C. Embryo. Today* 78 (2006): 90-105.
- Zhang J, Rubrin RM, Rao N. "Anatomy and embryology of the optic nerve". En: Tasman W, Jaeger EA. *Duane's Foundations of clinical ophthalmology*. Philadelphia: Lippincott-Williams and Wilkins, 2000, v.1, cap. 25.



## SÍNTESIS CONCEPTUAL

- 1** En el desarrollo ocular algunos tejidos completan su formación luego del nacimiento y esta particularidad tiene importancia clínica en la oftalmopediatría. El 60% de la patología ocular infantil tiene su origen en el desarrollo embrionario y fetal. Los trastornos alimentarios, las drogas, las toxas diversas o cualquier causa de origen desconocido pueden agredir al niño en forma parcial o completa de acuerdo con el período en el cual se produce y es fundamental entonces su prevención y temprano tratamiento.
- 2** Las anomalías congénitas y del desarrollo que se producen por trastornos en la migración de las células de la cresta neural se denominan neurocriptotopías. Debido a que los precursores de la cresta neural también intervienen en la formación del oído medio y del cráneo, estos cuadros de defectos del segmento anterior del ojo suelen asociarse con gran frecuencia a malformaciones craneofaciales, espinales y de piel o sorderas del oído medio.
- 3** La organización del trabeculado depende del desarrollo del espón escleral y del músculo ciliar, además de la segmentación del segmento anterior. Es por esto que el glaucoma congénito puede darse por diferentes alteraciones del desarrollo, como la inserción anterior del músculo ciliar, espón hipotrófico y endotelización parcial de la malla trabecular. Cabe considerar que el canal de Schlemm suele estar siempre presente.
- 4** Las cataratas congénitas completas se dan por cambios durante el período crítico de formación del cristalino, entre las tercera y octava semanas de desarrollo. Trastornos posteriores suelen producir cataratas incompletas.
- 5** La melanogénesis se inicia en la semana 20 del polo posterior hacia delante, la cual no ha finalizado aún al nacer. Esto se evidencia en el iris cuya melanogénesis sigue hasta el sexto mes posnatal (esto explica el cambio de coloración que ocurre en los primeros meses de vida).
- 6** La arteria hialoide contribuye a la irrigación del globo ocular hasta el cuarto mes. A partir de esta etapa se atrofian los ramos periféricos y el cordón central es el último en desaparecer. Su permanencia genera una patología llamada persistencia de la vasculatura fetal, quedando no solo el cordón central (persistencia de la arteria hialoide) sino también vítreo con componentes embriológicos.
- 7** La proliferación y regresión vascular dependen del equilibrio entre factores de crecimiento vasoproliferativos e inhibitorios. La alteración de este equilibrio puede llevar a distintos grados de persistencia de la vasculatura fetal. Algunos son hallazgos frecuentes y sin implicancias, como la papila de Bergmeister y la mancha de Mittendorf.
- 8** El punto lagrimal se abre luego de la separación de los párpados y la apertura hacia la fosa nasal sucede luego del séptimo mes, pudiendo prolongarse hasta el sexto mes luego de la concepción de vida posnatal (causa de la epífora del recién nacido).
- 9** El embriotoxon posterior (línea de Schwalbe engrosada y anteriorizada) tiene una prevalencia alta y a veces se asocia a alteraciones en el trabeculado, que pueden a su vez manifestarse como hipertensión ocular en cualquier momento de la vida.

## PREGUNTAS DE OPCIÓN MÚLTIPLE

1. Las vesículas ópticas se originan a partir del:

- Mesencéfalo
- Prosencéfalo
- Romboencéfalo
- Tubo neural primitivo

2. El área trabecular y el estroma del iris son derivados de:

- Ectodermo neural
- Ectodermo superficial
- Mesodermo
- Crestas neurales

3. El cierre incompleto de la fisura hialoide de una vesícula óptica es causa de:

- Persistencia de la vasculatura fetal
- Anomalía de Peters
- Coloboma
- Papila de Bergmeister

4. Indique cuál es la afirmación incorrecta:

- El cristalino tiene un origen completamente ectodérmico
- Inicialmente se encuentra vascularizado por la túnica vasculosa lentis
- La vesícula cristalina participa en la inducción del futuro epitelio corneal
- Las cataratas completas se deben a injurias tardías durante el embarazo

5. En relación con el desarrollo del vítreo, señale lo incorrecto:

- La irrigación del vítreo primario se mantiene independiente de la del cristalino
- El vítreo primario es vascularizado y acompaña a los vasos hialoideos
- El vítreo secundario es avascular y contiene una matriz similar al vítreo definitivo
- El vítreo secundario contiene ya precursores celulares de los hialocitos

6. ¿Cuál de las siguientes alteraciones no es una forma de persistencia de vasculatura fetal?

- Vítreo primario hiperplásico persistente
- Síndrome de Axenfeld-Rieger
- Mancha de Mittendorf
- Persistencia de arteria hialoidea

7. ¿Cuál de estas anomalías congénitas es más frecuente?

- Persistencia de arteria hialoidea
- Anomalía de Peters
- Embriotoxon posterior
- Aniridia

8. ¿A qué se asocian más frecuentemente el embriotoxon posterior y la anomalía de Axenfeld Rieger?

- Glaucoma
- Desprendimiento de retina antes de la adolescencia
- Catarata
- Opacidad vítrea