

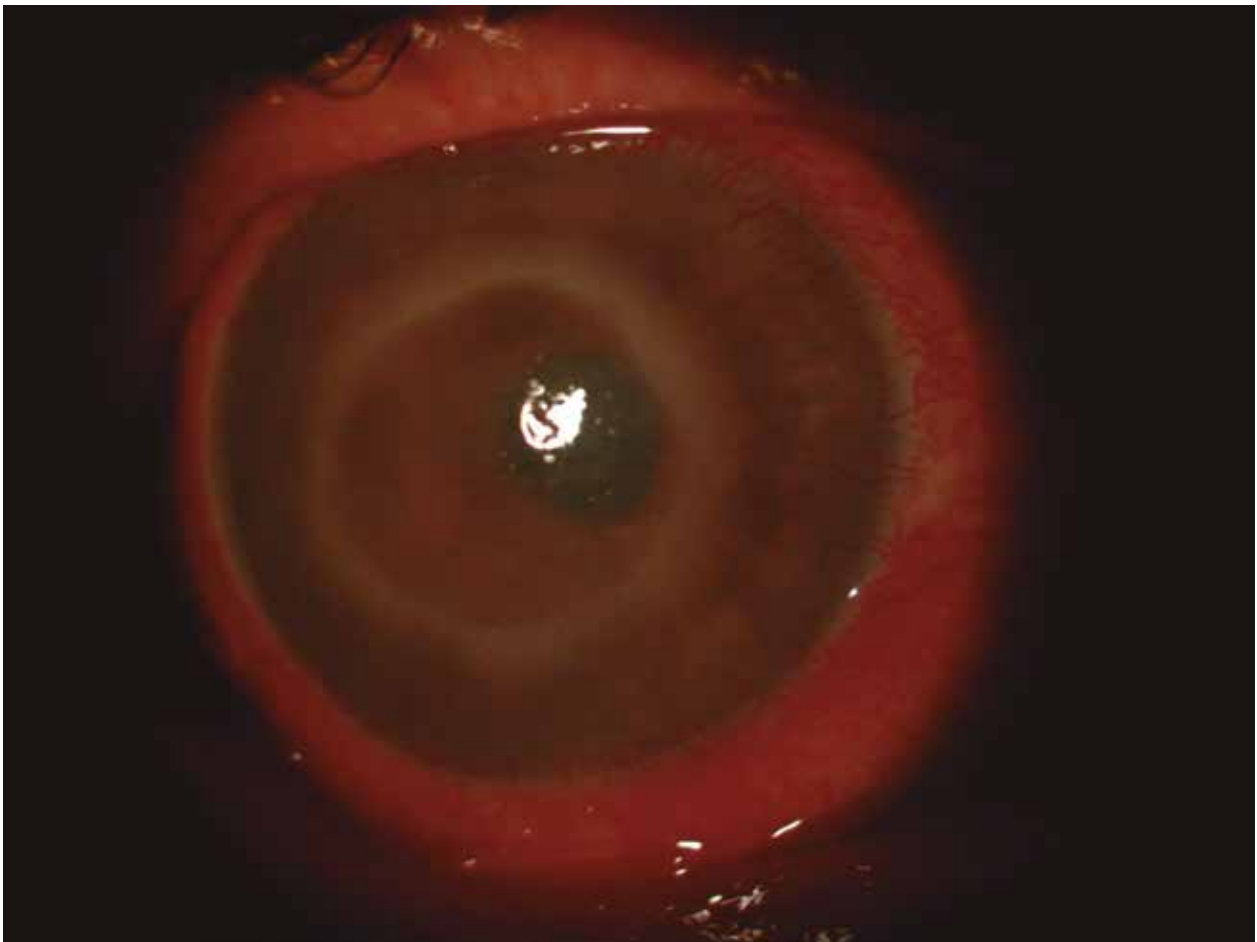
El señor de los anillos

Consuelo Barlatey y María Julia Zunino

Primer Hospital Privado de Ojos.

Av. Rivadavia 1902, Buenos Aires.
barlateyc@hotmail.com

Oftalmol Clin Exp (ISSN 1851-2658) 2017; 10(3): 112



Paciente masculino de 60 años de edad, miope elevado y usuario de lentes contacto, consultó por cuadro de disminución de la visión, dolor y ojo rojo en OD de cinco semanas de evolución, con tratamiento previo a la visita por herpes ocular y queratitis con poca respuesta a: aciclovir, moxifloxacina y lubricantes.

Al examen se evidenció inyección mixta, anillo inmunológico de Wessely, edema corneal, pliegues endoteliales. Se sospechó infección por

Acanthamoeba o mixta. Se inició tratamiento con polihidroximetil biguanida.

A los 4 días de tratamiento no refería dolor ocular, presentaba inyección mixta, pannus, edema corneal, anillo inmunológico. Se adicionó polimixina B + trimetoprima tópicos.

En los controles posteriores fue evolucionando favorablemente; la dosis de la medicación se redujo paulatinamente, continuando con el tratamiento de mantenimiento.